This is a digital copy of a book that was preserved for generations on library shelves before it was carefully scanned by Google as part of a project to make the world's books discoverable online.

It has survived long enough for the copyright to expire and the book to enter the public domain. A public domain book is one that was never subject to copyright or whose legal copyright term has expired. Whether a book is in the public domain may vary country to country. Public domain books are our gateways to the past, representing a wealth of history, culture and knowledge that's often difficult to discover.

Marks, notations and other marginalia present in the original volume will appear in this file - a reminder of this book's long journey from the publisher to a library and finally to you.

Usage guidelines

Google is proud to partner with libraries to digitize public domain materials and make them widely accessible. Public domain books belong to the public and we are merely their custodians. Nevertheless, this work is expensive, so in order to keep providing this resource, we have taken steps to prevent abuse by commercial parties, including placing technical restrictions on automated querying.

We also ask that you:

+ *Make non-commercial use of the files* We designed Google Book Search for use by individuals, and we request that you use these files for personal, non-commercial purposes.

+ *Refrain from automated querying* Do not send automated queries of any sort to Google's system: If you are conducting research on machine translation, optical character recognition or other areas where access to a large amount of text is helpful, please contact us. We encourage the use of public domain materials for these purposes and may be able to help.

+ *Maintain attribution* The Google "watermark" you see on each file is essential for informing people about this project and helping them find additional materials through Google Book Search. Please do not remove it.

+ *Keep it legal* Whatever your use, remember that you are responsible for ensuring that what you are doing is legal. Do not assume that just because we believe a book is in the public domain for users in the United States, that the work is also in the public domain for users in other countries. Whether a book is still in copyright varies from country to country, and we can't offer guidance on whether any specific use of any specific book is allowed. Please do not assume that a book's appearance in Google Book Search means it can be used in any manner anywhere in the world. Copyright infringement liability can be quite severe.

About Google Book Search

Google's mission is to organize the world's information and to make it universally accessible and useful. Google Book Search helps readers discover the world's books while helping authors and publishers reach new audiences. You can search through the full text of this book on the web at `http://books.google.com/`

Mittheilungen aus der kgl. Universitäts-Augenklinik zu ...

Digitized by Google

LANE
MEDICAL LIBRARY
SEAL OF THE LELAND STANFORD JUNIOR UNIVERSITY
SEMPER VIRENS
1885
GIFT
Dr. G. Nagel
AMERICAN BANK NOTE CO. LITHO.

Digitized by Google

Dr. Günther Nagel

Digitized by Google

Digitized by Google

Dr. Günther Nagel

Mittheilungen

aus der

kgl. Universitäts-Augenklinik

zu München.

Digitized by Google

Digitized by Google

Mittheilungen

aus der

kgl. Universitäts-Augenklinik

zu München.

Herausgegeben von

Prof. Dr. A. v. Rothmund und **Doc. Dr. O. Eversbusch.**

I. Band.

München und **Leipzig.**
Druck und Verlag von R. Oldenbourg.
1882.

Digitized by Google

LANE LIBRARY

Digitized by Google

Ein Theil der in den nachfolgenden Blättern niedergelegten Arbeiten war ursprünglich als Festgabe zur Feier des 25jährigen Bestehens der Münchener Augenklinik bestimmt.

Da indessen in Folge verschiedener Umstände die Drucklegung der Festschrift ins Stocken gerieth, so dass die Herstellung derselben zu dem gedachten Termine nicht mehr zu ermöglichen war, so beschlossen die Unterzeichneten, die schon vorhandenen Originalarbeiten zusammen mit einem Bericht über die Einrichtung etc. der Anstalt herauszugeben als „Mittheilungen aus der kgl. Universitäts-Augenklinik".

Wir haben uns zu dieser Abänderung des ursprünglichen Programms um so eher entschlossen, als es uns auch eine unabweisbare Pflicht schien, sowohl der hohen Staatsbehörde, welche sich um die Gründung des neuen Instituts so hervorragend bemüht hat, als auch den sich für das Gedeihen desselben interessirenden Collegen Rechenschaft und Bericht zu geben über die Organisation der Anstalt, ihre sanitären Verhältnisse u. s. w.

Als Schluss des Ganzen war (vgl. S. 127) in Aussicht genommen eine eingehende Kritik der in den letzten 15 Jahren in der Anstalt ausgeführten Extractionen.

Bei dem grossen Umfang des darauf bezüglichen Materials war es jedoch nicht mehr möglich, diese Arbeit rechtzeitig zu

78519

Digitized by Google

selben, und werden wir dieselbe später zur Veröffentlichung bringen.

Was die beigegebenen Abbildungen betrifft, so ist leider eine auffallige Ungleichheit in der Wiedergabe derselben dadurch entstanden, dass dieselben in zwei verschiedenen lithographischen Anstalten ausgeführt wurden.

München, Mitte Juni 1882.

Die Herausgeber.

Digitized by Google

Inhalt.

	Seite
Beiträge zur Genese der serösen Iriscysten. Von Dr. O. Eversbusch (Mit Tafel I.)	1
Klinisch-anatomische Beiträge zur Embryologie und Teratologie des Glaskörpers. Von Dr. O. Eversbusch. (Mit Tafel II u. III.)	37
Statistik über dreihundert in der Augenklinik in dem Zeitraum von 1870—1880 ausgeführte Iridektomien. Von Dr. Fr. Xav. Haas	72
Zur Casuistik des sog. Flimmerskotoms. Von Dr. Friedrich Strehl. (Mit Tafel IV.)	97
Bemerkungen über die Anwendung der Antiseptika in der Augenheilkunde. Von Dr. O. Eversbusch	127
Die Hygiene der Augen. Fragmentarische Mittheilungen aus dem Nachlasse des verstorbenen Dr. phil. H. Schürmann aus Dresden, herausgegeben von Dr. O. Eversbusch	148
Ueber einige anatomische Befunde bei der Myopie. Von Dr. Herzog Carl Theodor in Bayern. (Mit Tafel V.)	233
Zur Lehre vom Pterygium. Von M. Harder	247
Ueber den Unterricht in der Ophthalmologie. Von Prof. Dr. A. v. Rothmund	270
Einrichtung der Klinik, hygienische Verhältnisse, klinische Statistik, Casuistik etc. Von Prof. Dr. A. v. Rothmund und Dr. O. Eversbusch. (Mit Tafel VI.)	282

Digitized by Google

Digitized by Google

Digitized by Google

Fig. 1.

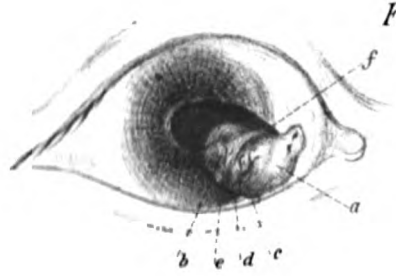

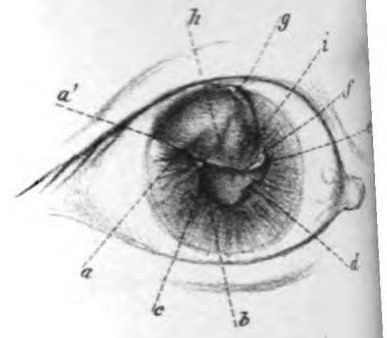

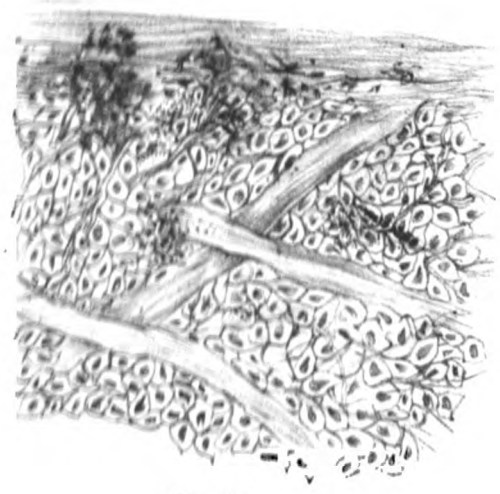

Fig. 4.

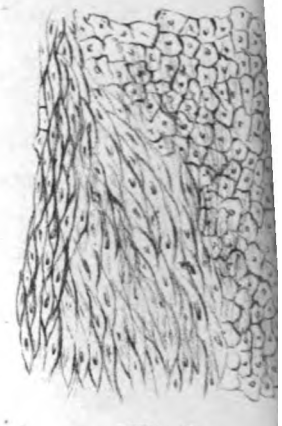

Fig. 5.

Fig. 7.

Digitized by Google

riscysten von Dr O. Eversbusch.

Fig. 6.

g.2.

Fig. 8.

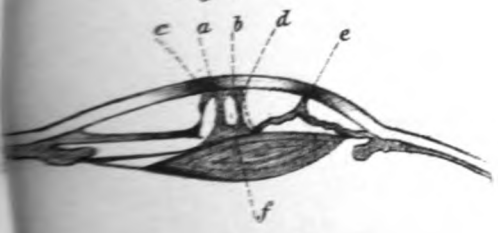

Fig. 3.

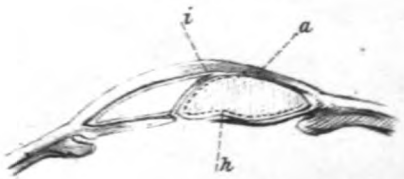

Digitized by Google

der
oba
Bil
u.
wi
sta
als
zu
be
ru
m
A
Cl
di
u
G
Y
i
d
1
(
k
s
v
A
r

Digitized by Google

Beiträge zur Genese der serösen Iriscysten.

Von

Dr. O. Eversbusch,

I. Assistenzarzt der kgl. Universitäts-Augenklinik München.

(Mit einer Doppeltafel.)

Die Discussion über die Entstehung der Epidermoidalcysten der Iris darf wohl als abgeschlossen betrachtet werden. Die Beobachtungen, welche die von Buhl und Rothmund geschilderte Bildungsweise durch Implantation von Cilien, Epidermisfragmenten u. s. w. in das Irisgewebe bestätigen, sind so zahlreich und unwiderleglich, dass eine andere Erklärung dieser Neubildungen nicht statthaft ist. Man darf daher die Buhl-Rothmund'sche Ansicht als eingebürgert ansehen, und es erscheint uns ein müssiger Streit zu sein, ob man diesen Tumoren die Nomenclatur einer „Cyste" belassen soll oder nicht. Monoyer verwirft letztere Bezeichnung rundweg und will statt ihrer den Namen: Epithélioma perlé ou margaritoïde eingeführt wissen. Denn es liegt nach Monoyer's Ansicht kein Grund vor, von einer Cyste zu reden, „obwohl alle Charaktere einer Cyste gänzlich fehlen". Ebenso findet der Autor die Theorie des „geehrten Münchener Professors" etwas phantastisch und bizarr; „sie kann einer ernsthaften Kritik nicht Stand halten". Gleich nach diesem verurtheilenden Satze sieht sich aber Herr Monoyer zu dem Bekenntniss genöthigt, dass eine grosse Reserve in der Beurtheilung der Rothmund'schen These am Platze sei, da der Bericht der Heidelberger ophthalmologischen Sitzung des Jahres 1871 nur ein sehr kurzes Resumé der Ideen Rothmund's gebe. Gleichwohl nimmt Monoyer keinen Anstand, dieselben weiter zu kritisiren und Bemerkungen zu machen, die ihm genügend erscheinen, zu zeigen, wie wenig Grund und Wahrscheinlichkeit die von dem „bayerischen Ophthalmologen" vorgeschlagene Theorie hat. Als Gegenbeweis zu Rothmund's Behauptung, dass die Epidermoidalcysten sich stets auf traumatischem Wege entwickeln, führt

Digitized by Google

der Verfasser an, dass eine gewisse Zahl von Beobachtungen in der Literatur bekannt sei, bei welchen ein vorausgegangenes Trauma nicht erwähnt sei. Er gesteht aber im Nachsatze selbst zu, dass die Nichterwähnung einer Verletzung nur ein negativer Beweis ist, „der aber durch die Erfahrungen der vergleichenden Pathologie einen beträchtlichen Werth erlangt". Als solche führt er die Thatsache an, dass sich auch an anderen Körperstellen epitheliale Geschwülste entwickeln, z. B. im Gehirn, ohne irgend eine traumatische Veranlassung. Aber auch zugegeben, dass der Epidermoidombildung im Irisgewebe eine Perforation der Hornhaut vorausging, es dabei zu einem Eindringen einer Cilie oder Epidermisscholle in die Vorderkammer kam, so vermag sich doch Monoyer nicht zu erklären, dass diese wirklich das Substrat einer epithelialen Wucherung im Irisgewebe werden könnten. Was den letzten Punkt betrifft, so ist der experimentelle Beweis dafür inzwischen schon zur Genüge erbracht durch die Versuche von Dooremaal, Goldzieher und Schweninger. Auch die klinischen Beobachtungen Schweigger's u. A. haben die Richtigkeit der Implantationstheorie für die epidermoidalen Cysten unumstösslich dargethan. Danach bleibt von den Einwendungen der wohl durch die Ereignisse des Jahres 1870 etwas geschärften Polemik des ehemaligen Mitgliedes der Strassburger Facultät nur der Anstand gegen die Namengebung übrig. Aber auch der ist ein wenig gerechtfertigter. Als Cysten fasst man in Entstehung und Bedeutung durchaus differente Neoplasmen zusammen. So handeln unsere neuesten Lehrbücher der pathologischen Anatomie das Atherom, die Dermoidcyste, die Retentionscyste u. s. w. alle unter der Rubrik der Cystengeschwülste ab. Auch Alt hat sich in seinem Compendium der pathologischen Histologie des Auges nicht veranlasst gesehen, von dem gangbaren Sprachgebrauch abzusehen. „Was von den Autoren Epidermoidom genannt wird, ist eine mit atheromatösem Inhalt gefüllte Cyste im Parenchym der Iris, die nur nach Verletzungen auftritt."

Dagegen ist die Pathogenese der serösen Iriscysten, wie eine Durchmusterung der neuesten Literatur ergibt, noch immer Gegenstand der lebhaftesten Meinungsverschiedenheiten. Bezüglich des

Digitized by Google

directen Anstosses zur Entstehung dieser eigenthümlichen Bildung scheint die vornehmlich von v. Rothmund urgirte traumatische Theorie ziemlich allgemein adopirt zu sein. Dieselbe erleidet nur eine Modification durch die von Feuer u. A. constatirte Thatsache, dass auch ein perforirtes Hornhautgeschwür, bzw. ein sich daranschliessendes Leucoma adhaerens, den ersten Grund zur Cystenbildung abgeben kann. Doch indess auch da haben wir es mit einer Continuitätstrennung im Cornealgewebe zu thun, die sich von einer durch directe oder indirecte Gewalt erzeugten hauptsächlich nur ätiologisch unterscheidet. Die übrigen, spontan entstandenen Cysten sind bei der Unsicherheit anamnestischer Angaben ebenfalls nicht sonderlich geeignet, die bisherige Anschauung principiell zu verändern.

Dagegen ist die Ursprungsstelle und die Art der Bildung der Iriscysten noch immer eine offene Frage. — Während der eine Theil der Lehrbücher entweder darüber mit Stillschweigen hinweggeht, nehmen die andern eine mehr weniger neutrale Haltung ein. So u. A. Zehender, der die Buhl-Rothmund'sche Ansicht und die Wecker'sche neben einander stellt ohne weitere commentirende Bemerkung. Klein scheint die Wecker'sche Erklärung für eine Reihe von Fällen für problematisch zu halten, und theilt er selbst als Beleg einen Fall mit, in welchem von zur Absackung führenden Veränderungen keine Spur zu entdecken war. Schweigger verlegt den Sitz der Cysten entweder ins eigentliche Irisgewebe, oder „sie sind wie eine Neubildung auf die Oberfläche derselben aufgesetzt". Alt nimmt Partei für Wecker, obwohl meines Erachtens der von ihm abgebildete Fall weit mehr gegen als für Wecker spricht. Der Meinung des Letzteren, dass eine durch hintere Synechien hervorgerufene Vorbuchtung und Atrophie der Iris ebenfalls zu den Cysten zu rechnen ist, scheint Alt ebenso wenig beizupflichten, als Hirschberg und Sattler seiner Zeit gegen eine solche Vermengung zweier wesentlich von einander verschiedener Dinge Einspruch erhoben haben. Wecker selbst hält trotz der gewichtigen Ausstellungen Feuer's und Sattler's entschieden an seiner Hypothese fest und sieht nicht ein, „weshalb man nicht ruhig die Publication von Fällen abwarten soll, welche die den pathologisch-anatomischen Gesetzen widersprechende Thatsache feststellen, dass sich in der

Digitized by Google

Iris selbst wahre Retentionsgeschwülste cystoider Natur entwickeln können". — Der von Hosch aus seinem Falle gezogene Schluss: dass unter günstigen Umständen das Irisgewebe sich in zwei Schenkel trennen und so zur Bildung neuer, theilweise in der Iris selbst liegender Cysten Veranlassung geben kann, wird von Wecker keiner weitern Kritik unterzogen, augenscheinlich weil der Autor seiner Beobachtung die reservirende Bemerkung hinzugefügt: „Natürlich soll durch diese Beobachtung der Ansicht v. Wecker's über die Genese der Iriscysten in keiner Weise Eintrag geschehen. Im Gegentheil müssen wir a priori annehmen, dass die Einklemmung und Einfaltung der Iris gewiss die häufigste Ursache zur Bildung von Iriscysten sind."

Inzwischen ist Feuer (1877) mit der Publication neuer einschlägiger Beobachtungen hervorgetreten, die der Ansicht, dass sich seröse Iriscysten in dem aus einander getriebenen Irisgewebe selbst entwickeln können, eine weitere Stütze zu geben bestimmt sind.

Ueber zwei Fälle von „spontan" entstandenen Cysten berichtete 1877 Schroetter. Verfasser lehnt für seine Beobachtungen, bei welchen die Rothmund'sche Deutung naturgemäss nicht zur Verwerthung gelangen kann, ebenfalls die Wecker'sche Anschauung ab; jedoch enthält auch er sich eines andern Erklärungsversuches. Für den zweiten Casus kann, wie übrigens Schroetter selbst bemerkt, die Abwesenheit eines traumatischen Momentes mit Sicherheit nicht behauptet werden.

Eine erneute Aufnahme dieser so schwierigen Frage kann nur gerechtfertigt erscheinen, wenn sich Thatsachen vorbringen lassen, welche die eine oder die andere Anschauungsweise noch positiver beweisen oder bei vermittelnder Stellungnahme uns Aufklärung bringen, worin denn die scharfe Divergenz der Ansichten begründet sein mag. Die den folgenden eigenen Beobachtungen sich anschliessenden epikritischen Auseinandersetzungen werden diesem Postulate, wie ich hoffe, in einigem Maasse Rechnung tragen. Ich verhehle mir dabei nicht, dass es immerhin ein kritisches Unterfangen ist, in eine so dilemmatöse Frage, wie die Entstehung der Regenbogenhautcysten sie darstellt, den schon vorgebrachten hypothetischen Annahmen noch neue Gesichtspunkte hinzuzufügen.

Digitized by Google

Die erste Beobachtung betrifft einen 42jährigen Wechselwärter von Peissenberg. Im Jahre 1873 flog dem Patienten bei der Arbeit ein glühendes Kohlenstückchen aus dem Kamine einer Locomotive in das rechte Auge. Der Fremdkörper wurde gleich durch zwei Mitarbeiter des Verletzten entfernt. Doch war das Auge so stark entzündet, dass der Kranke weiterhin die Hilfe eines praktischen Arztes in Anspruch nahm. Unter der von demselben verordneten Anwendung kalter Umschläge gingen die Entzündungserscheinungen in ein paar Tagen wieder zurück. Auch das Sehvermögen war das gleiche wie vor der Verletzung. Ebenso sei äusserlich keine auffallende Veränderung des rechten Auges zu bemerken gewesen. Vor mehreren Monaten aber traten stechende Schmerzen in dem rechten Auge auf, die von Zeit zu Zeit sich wiederholend und an Stärke zunehmend den Mann veranlassten, in die kgl. Univ.-Augenklinik einzutreten. Bei seiner Aufnahme am 25. Januar d. J. war der Status folgender:

L. A. $S = \frac{6}{6}$, $Sn\,I\frac{I}{II}$. Auch sonst bietet das linke Auge ausser einer kleinen centralen Hornhauttrübung keine wesentlichen Abweichungen von der Norm dar.

R. A. $S = \frac{6}{12}$, $Sn\,I\frac{I}{II}$. Lider und Thränenorgane normal, Conj. palp. geringfügig injicirt. Etwa $^1/_2$ mm von der nasalen Corneoscleralgrenze entfernt befindet sich eine nahezu vertical verlaufende 3 mm lange, $^3/_4$ mm breite leichte Vorbauchung und Verdünnung des Sclera (*a* Fig. 1). Dieselbe, im Allgemeinen von bläulichem Aussehen, ist an ihrem obern Ende schwärzlich pigmentirt. Die Conj. bulb. ist in der directen Umgebung dieser ektatischen Partie leicht vascularisirt. Die Hornhaut, normal gewölbt, ist in ihren oberflächlichen und mittleren Schichten durchwegs transparent. Iris reizlos, von etwas atrophischem Aussehen, zeigt in ihrer nasalen Partie ein sich gegen die Scleralinsertion verjüngendes Colobom. Die Pupillarumrandung geht in den oberen Colobomschenkel ganz gleichmässig über. Der letztere erscheint gegenüber den übrigen Iristheilen nach vorn gezogen und mit der Pigmentstelle in der Scleralektasie in directem Zusammenhange. Der nasale, untere Quadrant der Vorderkammer ist durch ein Gebilde eingenommen, welches auf den ersten Blick ganz den Eindruck einer luxirten, streifig getrübten Linse macht. Dazu verführt auch

Digitized by Google

die Umrandung desselben, die völlig zu dem Bilde des Linsenrandes passt. Doch zeigt die genauere Untersuchung, dass das Linsensystem sich an normaler Stelle befindet. Weiterhin lehrt dieselbe, dass die grauliche, radiäre Streifung der Vorderfläche des Neoplasmas bedingt ist durch eine leichte Trübung der hintersten Cornealschichten. Letztere erstreckt sich vom inneren Corneoscleralborde bis etwa 1 mm über die Grenze des peripheren und mittleren Hornhautdrittels (*b* Fig. 1). Die übrigen Theile des hinteren Cornealabschnittes zeigen sich dagegen von jedweder Veränderung der Durchsichtigkeit frei. Der Boden des mässig durchscheinenden Tumors bildet eine mehr weniger schrägoval configurirte Partie des Scleraltheils des nasalen unteren Irisabschnittes. Diese, auf ihre mittleren und tieferen Schichten reducirt, stellt sich dar als eine leicht bräunlich durchschimmernde Membran, in welcher man ganz deutlich ein von unten nach oben ziehendes Blutgefäss erkennen kann, das mehrere feine Seitenästchen abgibt (*c* Fig. 1). Die obere Grenze dieses so veränderten Iristheils fällt zusammen mit dem scleralen Theile des unteren Colobomschenkels. Während die Abgrenzung nach unten und nasalwärts durch den Corneoscleralbord gegeben ist, schliesst sich unten und temporalwärts normales Irisgewebe an. Ebenso gerade nach aussen. Der pupillare Theil der Regenbogenhaut hat dort eine fast zungenförmige Gestalt (*e* Fig. 1) und geht der dieser Stelle zugehörige Pupillarrand leicht bogenförmig in den scleralen Abschnitt des unteren Colobomschenkels über (*f* Fig. 1). Der Uebergang von dem temporalen Rande der vorderen Fläche des Neugebildes in den entsprechenden der Hinterfläche desselben, bzw. den Boden, ist ein spitzbogenförmiger. Der innere Rand der Pupille erscheint dadurch von der äusseren Tumorgrenze um etwa 1 mm überragt. Dabei fällt unten und temporalwärts an der Grenze der rareficirten und normalen Irispartie ein leichtes Umgeschlagensein und eine directe Fortsetzung der letzteren in die Wandung des Tumors auf (*d* Fig. 1). Im Uebrigen erweisen sich auf dem rechten Auge die brechenden Medien und der Augenhintergrund durchaus normal. Auch die functionelle Prüfung und die Untersuchung der Spannung des Auges ergab einen normalen Befund. Die auf „seröse Iriscyste" gestellte Diagnose erwies sich bei der am 29. Januar 1880 vor-

Digitized by Google

genommenen Operation als richtig. Prof. v. Rothmund vollzog dieselbe in folgender Weise: Nach Ausschneidung eines Irisstückes unten mittels Pincette und Scheere wurde die Cyste gefasst und dieselbe, so weit es möglich war, extrahirt. Es gelang dabei eines Theiles der Seitenwand und des Bodens der Cyste habhaft zu werden. Der weitere Verlauf nach der Operation war ein durchaus befriedigender und konnte Patient am 10. Februar als geheilt entlassen werden. An diesem Tage waren die Verhältnisse des rechten Auges folgende:

$S = \frac{6}{9}$, *Sn* $I\frac{I}{II}$. Auge äusserlich wenig gereizt. Am unteren Scleralborde, etwa 1^{mm} vom Cornealrande entfernt, eine 5^{mm} breite lineare Schnittnarbe, die in ihrer temporalen Hälfte etwas gewulstet und pigmentirt erscheint. Die Cornealtrübung im untern nasalen Quadranten zeigt dieselbe Beschaffenheit wie vor der Operation. Vorderkammerinhalt normal. Unten und innen ein sehr grosses Colob. Irid. artific., so dass von dem Irisringe nur noch $^2/_3$ der Gesammtfläche vorhanden sind. Das natürliche wie künstliche Pupillargebiet erscheint vollkommen schwarz. Auch bei der ophthalmoskopischen Untersuchung ist dasselbe sehr schön durchleuchtbar und sind keinerlei Trübungen der Linse oder des Glaskörpers oder erhebliche krankhafte Veränderungen des Augenhintergrundes zu constatiren. Ebenso gab die mehrfach vorgenommene Gesichtsfeldprüfung keinen Anhaltspunkt für materielle Störungen des hinteren Bulbusabschnittes.

Ein Pendant zu vorstehend geschildertem Falle bildet eine Cystenbildung bei einer 61jährigen Frau, die ich in den letzten Stadien ihrer Entwicklung mehrfach zu beobachten Gelegenheit hatte und welche ebenfalls kürzlich zur Operation kam. Anamnestisch liess sich Folgendes eruiren: Vor 10 Jahren flog der Patientin ein Stückchen Holz gegen das rechte Auge. Das Auge war gleich voll Blut und das bis dahin gute Sehvermögen nahezu völlig erloschen. Der gleich zu Hilfe gezogene Arzt constatirte nahe dem obern äussern Cornealrande einen Riss, in welchem ein Stückchen Regenbogenhaut eingeklemmt war. Der Bluterguss resorbirte sich im Laufe der nächsten drei Wochen und kehrte auch die Sehkraft des Auges in nur geringfügig herabgesetztem Maasse

Digitized by Google

wieder zurück. Weitere genauere Daten über das Aussehen des rechten Auges bei ihrer Entlassung aus der Behandlung des betreffenden Arztes waren leider nicht festzustellen. — Seit Sommer vorigen Jahres nun bemerkte Patientin eine allmählich zunehmende Herabsetzung des Sehvermögens des rechten Auges mit gleichzeitig vermehrtem Spannungsgefühl in demselben. Dazu gesellten sich intermittirend auftretende rechtsseitige Kopfschmerzen, die ebenfalls in der letzten Zeit stärker wurden. Etwa 4—5 Monate vor dem Eintritte in die Klinik sah ich die Frau zum ersten Male. Bei ihrer Aufnahme am 8. Juni 1880 wurde folgender Befund erhoben:

L. A. $S = \frac{6}{6}$, $Sn\ I\frac{I}{II} + 4\ D$. Ausser einer ziemlich starken physiologischen Excavation der Papille keine auffälligen Veränderungen nachweisbar.

R. A. (Fig. 2 u. 3). Finger auf 2 m erkannt. Tension des Bulbus nicht wesentlich verändert, vielleicht etwas vermehrt gegenüber der des linken Auges. Gute Lichtlocalisation; Farben werden alle gut unterschieden. Lider und Bindehaut normal. Im oberen temporalen Cornealquadranten, vom Rande etwa 2 mm entfernt, befindet sich eine nahezu vertical verlaufende, 2 mm lange, graue liche Narbe mit einem vascularisirten Punkte in der Mitte, an welchen der äussere Rand der Pupille fest angelöthet ist (*a*). An diese Cornealtrübung schliesst sich nach oben und temporalwärts noch ein weiterer etwa 3 mm langer, oberflächlich gelegener getrübter Streifen an (*aa'*). Im Uebrigen ist die gegen die erstbeschriebene Macula hin etwas konisch vorgebuchtete Hornhaut in ihren vordern und mittlern Lagen durchweg durchsichtig. Die Vorderkammer ist in ihrem innern und untern Abschnitte von normaler Tiefe. Dagegen erscheint dieselbe oben und aussen verengt, bzw. völlig aufgehoben durch eine mehr denn linsengrosse „Doppelcyste" von folgender Beschaffenheit. Dieselbe erstreckt sich ohne deutlich nachweisbaren Anfang vom obern äussern Scleralquadranten ausgehend und mit breiter Basis sich nach innen allmählich verjüngend bis nahe an den Pupillarrand der gegenüberliegenden Irispartie (*e*). Der Boden der Cyste ist gebildet von dem stark nach hinten ausgebuchteten Irisstroma. Dasselbe ist an einzelnen Stellen augenscheinlich stark verdünnt, was sich durch die lichtere

Digitized by Google

Nüancirung der sonst bräunlichen Färbung des Gewebes kundgibt. Durch die Mitte des Bodens zieht von innen oben nach unten aussen zur Cornealnarbe hin eine leistenartige Erhebung, durch welche das Areal der Cystenbasis gleichsam in zwei Gruben abgetheilt wird (*h*). Eine eigentliche vordere eigene Begrenzungswand der „Cyste" scheint nicht vorhanden zu sein. Der Abschluss derselben nach vorn scheint vielmehr zum grössten Theil durch die Cornea gegeben. Diese ist nämlich im obern äussern Quadranten hie und da in den tiefsten Lagen streifig getrübt und schliesst dieses getrübte Areal bei *i* in Form eines mehr weniger ausgesprochenen Halbbogens ab. Erst nasalwärts von dieser Bogenlinie ist eine eigene Bekleidung der Cyste vorhanden, die wie ein zartes, durchsichtiges Häutchen erscheinend sich von der Hinterfläche der Hornhaut spitzbogenförmig auf den unteren und inneren Rand des Cystenbodens überschlägt. An der letzten Partie bei *g* und *f* wird die Iris nur um Weniges von der Wandung überragt und sieht es so aus, als ob die Iris an diesen Stellen von der vordrängenden Cyste etwas umgekrempt sei. Der vorbeschriebene trübe Grenzstreifen zwischen der Hornhaut und der innern Wand der Cyste gewann für mich besonders dadurch ein Interesse, als ich im Verlauf der letzten Monate vor dem Eintritt der Patientin in unsere Klinik wiederholt Gelegenheit hatte, mich von dem Vorrücken desselben gegen das Centrum der Hornhaut hin zu überzeugen. In gleichem Maasse damit Schritt haltend nahm auch die Trübung der tieferen Hornhautlagen an dieser Stelle zu. Nach innen ragt die Cyste derart in das Pupillargebiet hinein, dass von einer obern Pupillarumrandung nichts mehr zu gewahren ist. Dieselbe scheint stark bogenförmig nach abwärts gezerrt zu sein, zu welcher Vermuthung namentlich das scharfe, spitzwinklige Einspringen des Pupillarrandes bei *e* drängt. Auch an ihren übrigen Theilen weicht die Pupille von der normalen Configuration ab; so ist dieselbe im untern nasalen Abschnitt durch eine etwa 2 mm lange, rostbraune hintere Synechie linear verzogen (*d*). Eine weitere Abweichung derselben ist gegeben dadurch, dass unten aussen bei *c* der Pupillarrand sich nach oben, schläfenwärts und vorn wendet, um bei *a* mit der schon erwähnten Cornealnarbe in innige Verbindung zu treten. Die Pupille erhält

Digitized by Google



durch diese Verzerrung eine fast umgekehrt trapezoide Gestalt mit leicht convexer Basis des Trapezes. Bei *aa'* ist die Iris so scharf linear gegen die untere äussere Begrenzung der Cyste abgeschnitten, als ob eine Colobomsetzung dort stattgefunden hätte. Die Iris liegt bei *aa'* völlig der Cornea an und scheint mit derselben auch organisch verbunden zu sein. Die nach abwärts von diesem Rande gelegene Irispartie ist buckelförmig vorgetrieben und gegenüber den weiter abwärts gelegenen Theilen etwas rareficirt. Im Uebrigen zeigt die Regenbogenhaut ausser einem leichten Schlottern keine auffälligen Veränderungen. Bei genauerer Besichtigung zeigt sich nun, dass die Vortreibung der Iris veranlasst ist durch eine kleine Aussackung des scleralwärts von dem oben beschriebenen Grate gelegenen Cystentheiles *b*. Die Doppeltheilung bzw. der Zwillingscharakter der Neubildung tritt gerade an dieser Stelle besonders markant hervor.

Die Vorderkapsel der anscheinend in normaler Lage befindlichen Linse ist leicht punktförmig getrübt. Der Glaskörper frei von Trübungen. Ueber die Verhältnisse der übrigen Theile des Augengrundes ist wegen der Linsentrübungen ein sicheres Urtheil nicht zu gewinnen.

Es wurde bei Feststellung des Operationsplanes vornehmlich in Erwägung gezogen, ob bei der Entfernung der Cyste auch ein Stück des Scleralfalzes mitzubekommen sein würde. Die Absicht, zuerst mit einem Graefe'schen Messer hinter den Boden der Cyste zu gehen und die Excision eines Corneoscleralstückes durch einen zweiten Schnitt im Cornealgewebe zu bewerkstelligen, wurde indessen wieder fallen gelassen. Es wäre, wenn anders eine genaue Verbindung beabsichtigt wurde, eine Sutur nothwendig geworden. Dazu würde die bei der Lage des ersten Schnittes unvermeidliche starke Blutung aus den Ciliargefässen das ganze Operationsfeld sofort verdeckt haben. Es wurde daher die Cyste in analoger Weise beseitigt wie im ersten Falle. Die am 15. Juni d. J. vorgenommene Operation verlief in folgender Weise: Es wurde am obern nasalen Scleralrande mit einer geraden Lanze eingedrungen, sodann mit einer feinen Pincette das obere und innere Stück der Iris nebst der Cyste gefasst und excidirt. Bei der sofort eintretenden starken Vorderkammerblutung liess sich

Digitized by Google

nicht entscheiden, wie viel von der Cyste entfernt worden. Der Heilverlauf war nur durch die etwas langsame Resorption des Blutergusses in der Vorderkammer und eine mehrfache Recidivirung des Hyphäma einigermassen protrahirt. Die Patientin konnte am 13. Juli 1880 in folgendem Zustande entlassen werden:

Finger erkannt auf 3 m. Lider und Bindehaut noch etwas gereizt. Etwa 1 mm vom obern innern Corneoscleralborde entfernt eine 3—4 mm lange schwärzlich pigmentirte Narbe. Die Cornea zeigt die gleiche Beschaffenheit wie vor der Operation. Vor allem tritt sehr deutlich der Uebergang der Descemetischen Membran auf die nasale Auskleidung der ehemaligen Cyste hervor als ein leicht bogenförmig von oben innen nach unten aussen verlaufender Streifen. Oben und innen ein 5 mm breites Colob. irid. artif., dessen temporaler Schenkel in den nasalen Grenzabschnitt des Cystenbodens fällt. Letzterer ist im Uebrigen in seiner früheren Ausdehnung erhalten, jedoch ist die starke Ausbuchtung desselben nach hinten verschwunden und liegt der Iristheil der ehemaligen Cyste nunmehr in gleichem Niveau mit der übrigen Regenbogenhaut. Auch die den Zwillingscharakter der Cyste bedingende Furche am Boden derselben und ebenso die buckelförmige Vortreibung der Iris unterhalb der Hornhautnarbe sind nicht mehr so stark ausgeprägt. Die lineare Verwachsung der Regenbogenhaut mit der letzteren ($a\,a'$) tritt jetzt mit besonderer Deutlichkeit hervor. Im Uebrigen ist die Iris reizlos. Die früher beschriebene breite Synechie am inneren Pupillarrande ist mit dem Colob. art. zum grössten Theil entfernt worden. Auf der Vorderkapsel der Linse ausser den schon erwähnten Trübungen noch einige Residuen der stattgehabten Kammerblutung, sonst aber Linse wie Glaskörper rein. Ebenso am Augenhintergrunde keine besonderen Anomalien nachweisbar.

Der Cysteninhalt schien beidemal eine wasserklare Flüssigkeit zu sein. Eine genauere Untersuchung derselben wurde durch die bei beiden Operationen stattfindenden Vorderkammerblutungen unmöglich gemacht.

Die mikroskopische Untersuchung der entfernten Cystentheile ergab Folgendes (Fig. 4 u. 5):

Digitized by Google

Die Grundlage bildet eine zarte, leicht fibrillär structurirte Membran, welche an dem Uebergang der vorderen Wand auf das Irisareal nach innen eine Verstärkung erhält durch ein Flechtwerk von breiten, intensiv glänzenden Fasern. Gegen die Cornea hin verliert sich die feinstreifige Beschaffenheit des Substrates mehr und mehr und hat dasselbe ebenda ein fast homogenes glasiges Aussehen. Weiterhin zeigt sich die Innenfläche von einer Lage meist polygonal gestalteter Zellen ausgekleidet, die einen runden Kern mit Kernkörperchen und zum Theil eine scharf ausgeprägte granuläre Beschaffenheit besitzen. Zwischen der gegen die Iris hin mächtiger entwickelten Endothellage — es sind dort die Zellen mehrfach geschichtet — und dem bindegewebigen Stroma findet sich hie und da eingestreut, kleinere Herde bildend, ein mehr weniger dunkelbraun gefärbtes Pigment. Die cornealwärts gelegenen Theile der Wand sind indessen völlig frei davon. Der Boden der Cyste wird von dem stark rareficirten Irisparenchym gebildet, und ist die Verdünnung des Gewebes an einzelnen Stellen so intensiv, dass die Iris fast völlig durchscheinend ist und sich nur durch die Anwesenheit einer bräunlich pigmentirten Zellenlage als solche manifestirt. Die Vorderfläche des Bodens ist ebenfalls gegen den Cysteninhalt hin bedeckt von einer Endothellage, die die gleiche Beschaffenheit wie die vorher beschriebene besitzt, jedoch vielfach unterbrochen ist. Eine der erwähnten homogenen Membran analoge Schicht zwischen der Endothelauskleidung und dem Irisgewebe konnte nicht nachgewiesen werden. Bei genauerer Betrachtung des die Cyste gegen die Vorderkammer abschliessenden Wandtheils gewahrt man ausser der inneren Epithellage noch eine zweite, welche der bindegewebigen Lage nach aussen aufliegt und dieselbe in continuo überzieht. Die Zellen, im Allgemeinen von gleicher Configuration wie die der innern Lage, sind indessen kleiner, auch nehmen sie gegen die Insertion der Wand in der Iris eine mehr weniger stark ausgesprochene Spindelform an, während gegen die Cornea hin der polyedrische Charakter besonders scharf hervortritt. Diese Zellschicht ist auch noch deutlich zu verfolgen auf der Vorderfläche der der Cystenwand zunächst ausser Bereich der Cyste gelegenen nicht veränderten Irispartie, so dass dieselbe

Digitized by Google

als eine Membran erscheint, welche die Cystenwand und den an dieselbe sich anlehnenden Regenbogenhauttheil ununterbrochen bedeckt. Eine Schichtung des Epithels ist nicht zu constatiren.

Die topographischen Verhältnisse der Cyste, bzw. der Wand derselben, des Bodens und des der Cyste zunächstliegenden Irisgewebes werden leichter verständlich bei Betrachtung der in Fig. 3 abgebildeten schematischen Zeichnung.

Was mir die vorstehend mitgetheilten Beobachtungen besonders bemerkenswerth machte, das war das Verhalten der Cornea zur Cyste, die periphere Lage der letzteren, die makroskopische wie mikroskopische Beschaffenheit des die „Cysten“ gegen die Vorderkammer abschliessenden Wandtheils. Insbesonders das eigenthümliche Verhalten der vorderen Begrenzung der „Cyste“, wie es vor wie nach der Exstirpation derselben deutlich constatirt werden konnte, drängte mir die Vermuthung auf, dass für unsere Fälle der Name „Iriscyste“ sich nicht recht zutreffend erweisen möchte. Mir schien der Ausgangspunkt nicht sowohl in letzterer Membran selbst, als vielmehr in dem Verbindungstheil der Iris mit der Cornea zu liegen und die Abspaltung des oberflächlichen Blattes von den tieferen Schichten der Regenbogenhaut mit gleichzeitiger Abtrennung der Tunica Descemetii vom Cornealparenchym erst secundär zu erfolgen. Wir hätten es also demnach mit einer Hohlraumbildung zu thun, deren Abschluss gegen die Vorderkammer durch Betheiligung der Iris und der hintersten Hornhautschichten zu Stande kommt und die mehr den Namen einer „Vorderkammerabsackung“ als den einer „Iriscyste“ verdient, um so mehr, als die Abgrenzung nach aussen ebenfalls nur theilweise von der Regenbogenhaut besorgt wird und sich an derselben noch die Corneoscleralgrenze und der periphere Abschnitt der Hornhaut betheiligen. — Recht begünstigt wird diese Auffassung durch Betrachtung folgender Momente.

Allgemein bekannt ist die Prädisposition des scleralen Theiles gegenüber dem pupillaren der Iris bei Contusionen und Verletzungen, die auf den vorderen Bulbusabschnitt auftreffen. So sind die Abreissungen des peripheren Randes der Iris vom Ciliarligament ein ganz gewöhnliches Ereignis. Während nun in der Mehrzahl der Fälle die Einwirkung der Gewalt und die dadurch

Digitized by Google

gesetzte momentane Formveränderung des Bulbus eine so intensive ist, dass der Insertionsring des Ciliarrandes der Iris jählings beträchtlich ausgedehnt wird und abreisst, ist andrerseits bei verminderter Kraft des contundirenden Moments die Möglichkeit gegeben, dass der Effect des Traumas sich ausspricht nur in einer Lockerung bzw. Loslösung des zwischen Iris und Cornea eingeschalteten Balkenwerks des Ligam. pectinatum von seiner Unterlage, die Regenbogenhaut selbst aber in loco bleibt und am Ende nur eine Erschütterung des dem Aufhängeband zunächstliegenden Theils erfährt.

Dass ein solcher Vorgang bislang klinisch nicht beobachtet worden ist und vielleicht auch in Zukunft nur selten gesehen werden wird, dürfte meines Erachtens begründet sein in der versteckten Lage des Schaltstückes zwischen Iris und Cornea. Ebenso glaube ich, dass derartige Trennungsvorgänge im Iriswinkel für gewöhnlich larvirt werden durch die mit diesen Verletzungen einhergehenden Vorderkammerblutungen.

Auch anatomisch ist dafür schon ein gewisser Anhaltspunkt gegeben in der von Gerlach gefundenen Thatsache, dass bei Entfernung der äusseren Augenhaut das Lig. annulare derselben in der Regel in der Art folgt, dass die Hauptmasse des Ligaments an der Sclera haften bleibt, während zwischen dem Ciliarrande der Iris und dem Ciliarmuskel eine von dem abgerissenen Lig. annulare eingenommene Furche zurückbleibt.

Pathologisch-anatomisch finde ich einen Hinweis auf analoge Vorkommnisse schon erbracht in einer Abbildung des Becker'schen Atlas. Taf. XXVI stellt ein Auge dar, das einige Zeit vorher in Folge von Iridocyclochorioiditis nach einer Contusion erblindet war. Wir finden da ausserdem eine starke Hämorrhagie in der Vorderkammer, eine Ablösung und Zerreissung der Membr. Descemetii in dem peripheren Abschnitte. Becker lässt es unentschieden, ob der Riss in der abgehobenen Membr. elastic. poster. directe Folge der Verletztung war oder „ob das Hyphäma aus der vascularisirten Hornhaut stammt und die Membr. Descemet. durch die Blutung gerissen ist". Ich möchte der ersten Auffassung um so mehr das Wort reden, als es mir auf experimentativem Wege wiederholt gelungen ist, bei Kaninchen derartige Absprengungen der

Digitized by Google

hintern elastischen Membran zu erzeugen. Durchweg zeigten sich dabei und namentlich besonders ausgeprägt, wenn das Lig. pectinat. eine solche Abtrennung von seiner scleralen Insertion erfuhr, Blutergüsse in den Raum der vorderen Augenkammer, die in einigen Versuchen so mächtig waren, dass die durch die quetschende Gewalt erzeugte Auseinanderwühlung des Balkennetzes des abgelösten Irisbandes dadurch schwer erkennbar wurde.

Die Veränderungen im Lig. annulare fand ich besonders schön ausgesprochen in einem Schweinsauge. Die Contusion war dort, nebenbei bemerkt, nicht auf dem Wege des Experimentes entstanden. Bei blosser Betrachtung fiel mir in der Conj. bulb. nahe dem Limbus eine etwa 3 mm lange, ½ mm breite Sugillation und ein starker Bluterguss an der correspondirenden Stelle der Vorderkammer auf. Sonstige makroskopisch wahrnehmbare Anomalien schienen nicht vorhanden zu sein.

Ich conservirte das Auge sorgfältig während 2—3 Monate in Müller'scher Flüssigkeit und schritt sodann zur mikroskopischen Untersuchung, indem ich den ganzen Bulbus mittels Mikrotom in eine ununterbrochen fortlaufende Reihe von Horizontalschnitten zerlegte. Der Befund war in kurzem folgender (Fig. 6):

An der der Sugillation entsprechenden Stelle der Conj. bulb. ist das Balkenwerk derselben durch herdförmige Anhäufungen von Blutextravasaten mässig aus einander gedrängt (*a*); in gleicher Weise das darunter liegende, dem Uebergang der Cornea zur Sclera entsprechende sclerale Fasergewebe (*b*). Durch diese Auflockerung des Scleralgewebes, die am stärksten ausgesprochen ist an dem Uebergange der Lederhaut auf die vordere Partie des Kammerwinkels, ist der Dickendurchmesser der ersteren nicht unerheblich verstärkt, ebenso aus gleichem Grunde der des angrenzenden Theiles der Hornhaut. Weiterhin ist an dieser Partie der Cornea die Membr. Descemet. in bedeutender Ausdehnung abgesprengt und liegt letztere als eine vielfach gefaltete Membran in der Vorderkammer (*d*). Im Uebrigen zeigt die Cornea im Parenchym, wie in den vordersten Schichten eine normale Beschaffenheit. Das Gewebe des Kammerwinkels hat dagegen seine normale Textur vollständig verloren. Dasselbe ist, namentlich in dem der Vorderkammer zunächst liegenden

Digitized by Google

Theile, in viele Lacunen gespalten, die mehr weniger dicht mit Blutextravasaten ausgefüllt sind (*e*). Am stärksten sind diese Hohlräume ausgesprochen an denjenigen Schnitten, in welchen eine gleichzeitige Extravasation in der Vorderkammernische nachweisbar ist (*c*); weniger in denen, in welchen eine Hämorrhagie in derselben nicht vorhanden war.

Die von der Iris bis zur Cornea hinziehenden innersten Balkenzüge zeigen auf keinem der Schnitte eine Continuitätstrennung; ebenso liegt das Corp. ciliare der Sclera überall dicht an. Nach rückwärts erstrecken sich die „Cavernen" des Kammerwinkels bis zu dem Gerlach'schen Sulc. annul. hin, jedoch ist das Gewebe auch jenseits dieser Trennungslinie leicht aufgelockert und hie und da mit hämorrhagischen Herdchen durchsetzt. Die Muskulatur des Corp. ciliare, sowohl die meridionalen wie auch die äquatorialen Fasern, haben im Allgemeinen keine Aenderung ihrer Structur erlitten. Nur sind die ersteren von den letzteren durch die Spaltenbildungen im Lig. annul. stark abgedrängt, namentlich in dem medialen Theile des Corp. ciliare, so dass dadurch der Dickendurchmesser des letzteren gegenüber dem der diametrial gegenüber liegenden Partie des Ciliarmuskels um das Doppelte verstärkt ist. Die Iris ist bis auf den an die aus einander gewühlte Region des Ringbandes angrenzenden Abschnitt unverändert. Die Hämorrhagien erstrecken sich nämlich, wenn auch nicht in der Ausdehnung wie im Ciliarkörper, auch auf den peripherstenTheil der Regenbogenhaut und haben dadurch gleichfalls eine mässige Verdickung und Lockerung des Irisgewebes in den vorderen und mittleren Lagen bewirkt (*f*). Ein von dem Circul. art. irid. maj. sich abzweigender, gegen das Corp. ciliare hinziehender stärkerer Gefässstamm ist in diese Veränderung in der Weise mit hineingezogen, dass die Lacunenbildung bis hart an seine vordere Wandung herantritt und auch nach rückwärts gegen die Ciliarfirsten hin mehrere kleinere hämorrhagische Hohlräume denselben gleichsam umsäumen (*g*). Diese schon bei schwacher Vergrösserung scharf hervortretenden destructiven Verhältnisse des Ringbandes und seiner nachbarlichen Gewebe springen bei Verstärkung der ersteren in noch klarerer Weise hervor.

Digitized by Google

Diese leichte Ablösbarkeit des zarten Gewebes des Lig. pect. von seiner scleralen Insertion scheint mir nun auch von Bedeutung zu sein für die Frage des ersten Anstosses zur Entwicklung eines Theils der serösen Iriscysten.

Ein Punkt, auf den schon Arlt und Sattler aufmerksam gemacht haben, der aber noch nicht genügend gewürdigt worden ist, ist die Localisation der Cysten. Sie scheint mir um so bedeutungsvoller, als die Pathogenese der Hohlraumbildungen in der Iris dadurch in ein klareres Licht gestellt wird. Schon in der Statistik fällt es auf, dass unter den 60 Cysten nicht weniger denn 36 den scleralen Theil der Regenbogenhaut einnahmen; die übrigen Fälle waren entweder wie die scleral gelegenen durch ein Trauma bedingt, das aber die Cornea getroffen, oder auch lagen Ulcerationsprozesse der Hornhaut zu Grunde, welche gleich den traumatischen eine Verlöthung der Iris mit der Hornhaut inducirt hatten und secundär zur Cystenbildung führten. Wir kommen auf dieselben weiter unten noch näher zurück.

Die unverkennbare Prävalenz des peripheren Theils der Regenbogenhaut für die Cystenbildung hängt in erster Linie zusammen mit der leichten Verletzbarkeit der Corneoscleralgrenze. Continuitätstrennungen oder Contusionen ebenda konnten ja in der Mehrzahl der Beobachtungen nachgewiesen werden, und erstere führten wohl auch zuerst auf die Vermuthung, dass es dabei zu einem Eindringen von losgelösten Epithelien des Conjunctivalüberzuges der Hornhaut komme, die weiter wuchernd zur Cystenbildung führten. Indess das Fragwürdige dieser Annahme ist Rothmund, der zuerst dieselbe aussprach, selbst bewusst gewesen, indem er sich nur sehr reservirt darüber äusserte und der Wecker'schen Anschauung die gleiche Berechtigung zuerkannte. Von der letzteren muss man die Idee, dass die Bildung der Iriscysten nichts anderes denn eine Absackung des Hum. aq. sei, festhalten. Nur ist die Erklärung Wecker's über die Art der Absackung nicht für alle einschlägigen Beobachtungen verwerthbar. Dieselben erhalten aber eine einheitliche Auffassung, wenn man sich die Entstehung der Cysten in folgender Weise vorstellt:

Digitized by Google

Durch den stattgehabten äusseren Insult kommt es mit oder ohne Continuitätstrennung des Corneoscleralbordes zu einer Hämorrhagie in dem Iriswinkel mit mehr oder weniger ausgesprochener Auseinanderwühlung und Ablösung des Lig. pectin., sowie der direct angrenzenden Theile des Endothelblattes oder der vorderen und mittleren Schichten des Irisgewebes. Gleichzeitig hat aber diese Gewebstrennung in der letzteren Membran wie im Corp. ciliare zur Folge, dass für den Generator des Hum. aq., den dort befindlichen Circul. arter. irid. major und seine Verzweigungen die Filtrationsverhältnisse andere werden. Während früher der Schwerpunkt der transsudativen Thätigkeit dieses Gefässkreises gegen die sog. hintere Augenkammer gerichtet war, ist derselbe jetzt nach vorn verlegt, weil die Absonderungswiderstände dort durch die Hohlraumbildung im Iriswinkel und die dadurch geschaffene freiere Lage des Gefässgebietes mit einem Male in der erheblichsten Weise vermindert worden sind. Die also geschaffene Erhöhung des Seitendruckes des Circ. art. irid. maj. gegen die Vorderkammer hin und die dadurch bedingte vermehrte Ausscheidung des Hum. aq. nach vorn wird, je länger, desto mehr, eine Vergrösserung des durch das Trauma veranlassten Hohlraumes im Kammerwinkel bedingen und daraus eine Vertreibung des den letzteren begrenzenden, seiner fixirenden Unterlage zum Theil beraubten Lig. annulare um so leichter resultiren, als die Fortsetzung desselben gegen die Iris mit der eigentlichen Grundsubstanz derselben nur eine lockere Verbindung besitzt. — Auch gegen die Cornea hin wird in gleicher Weise sich eine fortschreitende Abtrennung des Ligaments geltend machen. Doch wird es dazu erst relativ spät kommen, da die beiden innern Dritttheile der vorderen Fläche des Ringbandes mit der Corneoscleralgrenze fester verwachsen und demgemäss bei dem Ablösungsvorgange dort grössere Widerstände zu überwinden sind. Daher wird die Absackung auch nach der Irisseite immer eine grössere Ausdehnung zeigen müssen als nach der Hornhaut hin. Dass die etwaige Anwesenheit eines Fremdkörpers oder eines hereingeschleuderten Epithelialfragmentes der Conjunctiva ebenfalls dazu beitragen kann, die Exsudation zu steigern, ist um so plausibler, als ein Corp. alien. oder ein solcher aus dem lebendigen Zusammen-

Digitized by Google

hange gerissener Gewebstheil, der die Eigenschaften eines Fremdkörpers annimmt, mehr weniger irritirend auf seine Umgebung wirken wird. Das Wachsthum dieser Vorderkammerabsackung wird nach der Iris hin einen Abschluss finden an ihrem pupillaren Rande. Bei Fortbestehen der pathologischen Verhältnisse aber stellt sich neben weiter schreitender Ablösung der vorderen Fortsetzung des Lig. pect., der Membr. basil. com. post. eine Ausbauchung des Irisstromas nach hinten und eine Verdünnung sowie Wölbungszunahme der Cornea ein. Dass dabei die die vordere Wand der „Cyste" darstellende Partie der letzteren in gleicher Intensität an Transparenz verliert, als die „Cyste" wächst, beruht sowohl auf dem Verlustgang des hinteren Epithelblattes, welcher eine Quellung und Trübung der Hornhaut bedingt, als auch die Trübung der tieferen Cornealschichten zum Theil zurückgeführt werden kann auf die durch den erhöhten Druck bedingte Herabsetzung der Ernährung (vgl. die schematische Skizze Fig. 7). — In denjenigen Fällen, in welchen neben dieser Auseinanderwühlung des Ligaments auch noch eine Ruptur der Sclera nahe dem Corneoscleralborde stattgefunden hatte, werden sich diese Exsudationsvorgänge in ihrer dehnenden Wirkung naturgemäss erst dann recht entfalten können, wenn die Scleralwunde geheilt ist. Doch wird sich auch in der Lederhaut die Drucksteigerung geltend machen in einer mehr weniger starken Verdünnung und Ektasie der Scleralnarbe.

Dass man nicht schon früher auf diese Annahme verfallen ist, liegt entschieden daran, dass eine völlige Exstirpation den Cysten mit Sicherheit in keinem einzigen Falle stattgefunden hat. Für gewöhnlich erhielt man nur die inneren, pupillarwärts gelegenen Theile der Cystenauskleidung, während dagegen über das Verhalten der äusseren Begrenzung derselben nur ein histologisches Beweisobject bisher geliefert wurde (Hosch).

Dieser Erklärungsmodus, welcher die Ansichten von Bowmann, Feuer, Sattler, Hosch zum Theil zu Recht neben einander bestehen lässt, indem dieselben alle auf eine Grundlage zurückgeführt werden können, gewinnt an Bedeutung und Beweisfähigkeit, wenn man sich erinnert, dass in einer Reihe von Fällen

Digitized by Google

thatsächlich eine Ablösung der Membr. Descem. bzw. eine correspondirende Trübung der Cornea constatirt werden konnte (Knapp, Fischer, Allin, Feuer, Hosch, Schroetter), in einer andern Gruppe Residuen voraufgegangener Hämorrhagien im Cysteninhalt deutlich nachweisbar waren (Fischer, Stoeber, Feuer), in einer dritten Kategorie endlich eine Complication mit einer Iridodialyse da war (Wharton Jones, Knapp). So werden auch am besten verständlich die sog. „spontanen" Cystenbildungen, bei denen Spuren eines stattgehabten Insultes äusserlich nicht zu finden waren (Mackenzie, Turner, Dalrymphe, Bostells, Fischer, Graefe, Schroetter, Webster, Wordsworth). In gleicher Weise spricht für diese Mechanik die häufige Erfolglosigkeit der versuchten Entfernung der Cyste mittels Punction (Mackenzie, Dalrymphe, Wharton Jones). Damit erklärt sich auch wohl am leichtesten die grosse Ausdehnung, welche ein Theil der beobachteten „Iriscysten" erlangt hatte. Zu einer völligen Auskleidung einer unter Umständen fast die ganze Vorderkammer einnehmenden Hohlraumbildung dürfte meiner Meinung nach das betheiligte immerhin doch kleine Segment der Iris nicht hinreichen, während bei Theilnahme der inneren Fläche der Corneoscleralgrenze und der Membr. Descemet. das ohne Schwierigkeit ermöglicht ist. Es fällt für diese Mittheilnahme der vorderen Begrenzung der Cam. ant. ins Gewicht die mehrfach constatirte Thatsache, dass nach der operativen Beseitigung des Tumors fast kein Defect in der Iris sichtbar war (Klein, Dixon, Mackenzie, Knapp). Weiterhin möchte ich auch noch darauf aufmerksam machen, dass in einigen Fällen (Rothmund, Allin, Hulke) gerade wie in meinen Beobachtungen ein Endothelbeleg an der Aussenseite des Neugebildes bemerkt wurde. Dass dieser nicht in allen Beobachtungen constatirt worden ist, dürfte wohl zusammenhängen mit der leichten Zerstörbarkeit und Zartheit der Deckschicht der Iris und der hinteren Cornealfläche. Den Beleg anders zu deuten, vielleicht eine Entstehung conform der der inneren Endothelschicht (Sattler, Goldzieher) anzunehmen, erscheint mir durchaus unzulässig. Endlich steht mit meiner Theorie auch im ganz guten Einklang die meist flüssige Beschaffenheit des Cysteninhalts.

Digitized by Google

Eine genauere kritische Durchmusterung aller derjenigen scleral gelegenen „Cysten", bei denen das Verhalten derselben den Nachbargebilden gegenüber genauer beschrieben ist, sowie auch für den ersten Ausgangspunkt anamnestisch ein Anhaltspunkt gegeben ist, lässt unsere Erklärung als die ungezwungenste und natürlichste erscheinen. Die serösen Cysten der Iris, — wir sprechen vor der Hand nur von den peripher localisirten — verdienen, wie Alt sehr triftig betont, also eigentlich diesen Namen nicht, sondern vielmehr den einer Absackung des Hum. aq.

Es muss übrigens bemerkt werden, dass schon Fischer 1846 die Vermuthung aussprach, dass die Membr. Descem. als mitbetheiligt an der Bildung der Iriscysten angesehen werden müsse. Auch sonst verdient die Beobachtung dieses Autors wegen ihrer genauen Beschreibung vollste Beachtung. Sie stellt für den von mir geschilderten Hergang gleichsam das klinische Paradigma dar. — Ein weiteres ganz exquisites Pendant zu unserer ersten Mittheilung bildet das Präparat von Hosch. Ich halte dasselbe geradezu für ein anatomisches Beweisstück meiner Hypothese. Nur, glaube ich, ist man nicht genöthigt, dabei zur Erklärung des Mechanismus der Entstehung eine vollständige Ablösung der Iris von ihrer Anheftung im Bereich der Cyste anzunehmen. Die in der Hosch'schen Zeichnung dargestellte Verwachsung des vorderen Irisblattes mit der hinteren Cornealfläche halte ich vielmehr für eine Ablösung des hinteren Endothelblattes der Cornea resp. des angrenzenden Theils des Irisbandes. — Sehr beachtenswerth ist auch ein Fall White Cooper's, weil er auf das erste Stadium der Absackung einiges Licht wirft. Der betreffende Patient hatte sich das rechte Auge gegen die Kante eines Koffers gestossen; unmittelbar nachher wurde eine Ecchymose der Lider und ein röthlicher Tumor in der Vorderkammer bemerkt, den man zuerst für einen Fremdkörper hielt. Man erkannte indess bald, dass man es mit einer Cyste zu thun hatte, die nach Verlauf eines Jahres bereits die Vorderkammer nahezu ausfüllte. — Auch eine Complication, welche Turner, Morton, Wharton Jones, Brailey, Sattler bemerkten, scheint mir belangreich zu sein. Es zeigten sich nämlich am Boden der Cysten Eiteransammlungen. Die Immigration eines solchen pathologischen Elements ist nach den Unter-

Digitized by Google

suchungen Stromeyers über die Herkunft des Hypopyon mit unserer Anschauung ebenso leicht in Einklang zu bringen, wie die Anwesenheit von Blut im Cysteninhalt, die Feuer constatirte.

Dass eine Loslösung des Lig. annulare aus seinen peripheren Verbindungspunkten auch auf eine andere als auf directe Weise zu Stande kommen kann, beweist die Krankengeschichte McKeown's. Es hatte am unteren Corneoscleralborde eine Ruptur mit Prolapsus irid. an dieser Stelle stattgefunden. Es kam zur Einheilung des letzteren mit Verziehung der Pupille nach unten und innen. Am oberen Ciliarrande der Iris war eine kleine Dialyse, durch welche der Fundus indess nicht beleuchtet werden konnte, obwohl die Medien klar waren. Nach 2 Monaten fand sich eine Cyste an dieser Stelle, die weiterhin an Grösse zunahm nnd nach 3 Monaten exstirpirt wurde. Nach der Entfernung vereinigten sich, wie Mc Keown schreibt, die Iris und der Ciliarkörper wieder. Offenbar ist die vom Verfasser bemerkte Trennung am oberen Ciliarrande der Iris keine eigentliche Dialyse, sondern eine Abspaltung der Regenbogenhaut gewesen. Mir wenigstens ist in der Literatur kein Fall aufgestossen, wo nach so langer Trennungsdauer eine Wiedervereinigung der Regenbogenhaut mit ihrer Insertion stattgefunden hätte. — Den Entstehungsmodus dieser Absackung kann man sich, wie ich glaube, am besten so vorstellen. Durch das Trauma wurde neben der directen Continuitätstrennung unten, an der diametral gegenüber gelegenen Stelle des Corneoscleralfalzes das Lig. annul. abgesprengt. Die nachfolgende Einheilung der Iris und die dadurch geschaffene starke Verziehung der Pupille nach unten bewirkten in Verbindung mit der Pupillarbewegung eine fortdauernde Zerrung der schon gelockerten Irisperipherie, welche neben den schon oben erwähnten disponirenden Momenten die Ausbildung des Hohlraumes zu fördern sehr geeignet war.

Als eine Vorderkammerabsackung dürfte auch wohl die Bildung anzusehen sein, welche in dem von Warnatz herausgegebenen Atlas Ammon's in Fig. 21 und 22 Taf. V abgebildet ist. Der Verfasser hat ihr den Namen einer Cavernenbildung in der Cornea gegeben. Bei aufmerksamer Verfolgung der Beschreibung indessen wird man finden, dass das, was Warnatz „Cavernen" nennt, ebenso gut die

Digitized by Google

Deutung einer Absackung verträgt, welche nach vorn von der Cornea, nach hinten von der degenerirten Regenbogenhaut begrenzt ist.

Zu dieser „scleralen" Gruppe der Cysten gehört auch unsere erste Beobachtung. Der Hergang der Verletzung dürfte folgender gewesen sein: Durch das Gegenfliegen des Kohlenstückes kam es zur Ruptur der nasalen Corneoscleralgrenze mit gleichzeitiger Verletzung der inneren Irispartie. Der in die Vorderkammer eingedrungene Fremdkörper zog bei seiner Entfernung dieses Stück der Regenbogenhaut nach sich, und so kam es zu einer Colobombildung mit Einheilung des herausgezerrten Iristheiles im scleralen Gewebe. Der nach abwärts vom Colobom gelegene Abschnitt erfuhr an der scleralen Insertion eine Lockerung bzw. Lossprengung von seiner Unterlage und bildete sich weiterhin auf dem geschilderten Wege eine Vorderkammerabsackung heraus.

Nachdem vorstehende Mittheilungen schon druckfertig gemacht waren, habe ich Gelegenheit gehabt, einen neuen Fall zu sehen, dessen ausführliche Beschreibung ich vor der Besprechung meiner zweiten Beobachtung einschalte, weil er eine scleral inserirte Absackung im Beginn ihrer Entwicklung betrifft. Leider war es mir nicht möglich, eine getreue Skizze beizufügen, da ich die Patientin nur einmal ambulatorisch untersuchen konnte (15. August 1880).

Anamnestisch wurde Folgendes eruirt: Nach Angabe der Mutter wurde die 15jährige Kranke in ihrem 5. Lebensjahre, nachdem sie die Masern überstanden, von einer beiderseitigen Augenentzündung befallen. Man nahm dieserhalb die „ärztliche Hilfe" des Ortspfarrers in Anspruch. Das Augenleiden wurde aber immer schlimmer und auch das Sehvermögen stetig schlechter. Im Jahre 1875 wurde Patientin von einem Specialcollegen auf beiden Augen iridektomirt, in Folge dessen die Sehkraft der Augen, namentlich die des linken Auges erheblich viel besser wurde. Seit einigen Monaten indess bemerkt die Kranke, dass sie bei der Arbeit nicht mehr so ausdauert, dass das linke Auge leicht thränt und von Zeit zu Zeit ein stechender, spannender Schmerz in demselben auftritt.

Stat. praes: R. A. S = Finger auf 3 m erkannt, *Sn* III. Cornea in den mittleren Schichten diffus getrübt. Vorderkammer von normaler Tiefe. Nach oben ein etwa 6 mm breites Colob. irid. artific. In der

Digitized by Google

Mitte des Coloboms ist ein schmaler Irisstreifen stehen geblieben, der durch eine breite Synechie mit der vorderen Linsenkapsel verlöthet ist. Auch die übrigen Theile des Pupillarrandes sind durch (8—10) Synechien mit der vorderen Linsenfläche verwachsen, so dass die Pupille eine fast rosettenförmige Gestalt hat. Ausserdem sind auf der Linsenkaspel zahlreiche grau aussehende Auflagerungen vorhanden. Glaskörper rein. Ebenso der Augenhintergrund frei von erheblichen Veränderungen.

L. A. $S = \frac{3}{24}$, *Sn* $\text{II}\frac{\text{I}}{\text{II}}$. In der unteren Hälfte der Cornea eine mit der Spitze im Centrum beginnende, mit der Basis nach der unteren Hornhautperipherie gekehrte dreieckige Trübung, die die Parenchymschichten einnimmt und namentlich nahe dem Limb. corn. stark gesättigt ist. Oben und nasalwärts ein etwa 4 mm breites Colob. art. Pupille reagirt prompt. Pupillarrand nirgends verwachsen. Auf der vorderen Linsenkapsel zahlreiche Residuen von hinteren Synechien. Nahe dem etwas nach vorn gezogenen temporalen Colobomschenkel im obern temporalen Vorderkammerquadranten befindet sich eine kleinlinsengrosse, gegen die Vorderkammer hin mässig gewölbte Absackung, die im obern temporalen Scleralfalz beginnend, sich bis etwa 1½ mm über den Limbus gegen die Cornea hin erstreckt und dort leicht bogenförmig sich nach hinten umschlägt auf die im Bereich der Absackung ihrer oberflächlichen Bedeckung beraubte, bräunlich aussehende Iris. Der gegen die Vorderkammer hin sehende Wandtheil ist äusserst zart und von fast wasserklarem Aussehen und geht derselbe ununterbrochen fort auf die ausserhalb der Absackung befindliche vordere Irisfläche; die Cornea ist im Bereich der vorderen „Wand" gleichmässig streifig getrübt, sowohl in den mittleren wie in den tiefsten Schichten. Der Inhalt der Absackung schien ein dem übrigen Kammerinhalte durchaus conformer zu sein. Im Uebrigen bot das linke Auge keine belangreichen Veränderungen dar.

Der Fall bietet sowohl bezüglich der Genese, als auch bezüglich des Verhaltens der Cornea ein besonderes Interesse. Er beweist, dass auch ein operativer Eingriff und seine Consequenzen den ersten Anlass zu dem Processe geben können, wie denn auch ein Casus Graefe's und Brailey's Augen betrafen, an welchen das eine Mal

Digitized by Google

eine Staaroperation, bei dem andern eine Linsenextraction und weiterhin wegen Pupillarverschluss eine Iridektomie gemacht worden waren. Die Entwicklung des Graefe'schen Falles dürfte auf analoge Weise wie bei dem von McKeown (vgl. oben) erfolgt sein. Wenigstens spricht für diese Deutung sehr die starke Dislocation der Pupille nach der dem Cystenursprung gerade gegenüber liegenden Seite hin. In unserer, wie in Brailey's Beobachtung, kann der zerrende Einfluss einer nach einer Seite hin verzogenen Pupille nicht verwerthet werden und bleibt zur Erklärung der Neubildung die Unterstellung eines leichten Traumas in dem Ausgangspunkte derselben, am Ende durch die Operation selbst, noch immer das Natürlichste. Die Trübung der Hornhaut in der gleichen Ausdehnung, wie die Absackung nach vorn hinreicht, kann nicht anders als durch den Endothelverlust bedingt angesehen werden. Denn um eine Compression auf die Hinterfläche der Cornea auszuüben, dazu müsste die „Cyste" eine grössere Ausdehnung besitzen. Eine „Cyste" — wir wollen mal die Annahme einer Nichtbetheiligung der Membr. Descem. gelten lassen — von so winziger Grösse kann unmöglich in dem Maasse raumbeengend wirken, dass daraus eine Abplattung der Hornhaut resultirt. Denkbar wäre aber immerhin noch, dass die verminderte Transparenz des cornealen Gewebes an dieser Stelle das Residuum der voraufgegangenen Keratitis sei. Indess wäre das eine sehr merkwürdige Zufälligkeit, um so merkwürdiger, als die Trübung mit dem Areal der vorderen „Cystenwand" völlig congruirt.

Von den restirenden 27 Fällen von Iriscysten — die von Bastide, André, Reynolds und Alt sind davon ausgeschlossen (vgl. unten) —, deren Genese von den vorhin behandelten eine durchaus verschiedene ist, muss die eine Beobachtung Guépin's als nicht hergehörig gestrichen werden. Was der französische Autor als Cyste beschreibt, ist meines Erachtens eine cystoide Degeneration der Iris, bedingt durch einen Pupillarverschluss. Ebenso kommen von den 4 Fällen Mooren's aus gleichem Grunde 3 in Wegfall. Von den sonach verbleibenden 22 Cysten kamen durch ein Trauma 18 zu Stande, während nur 5 sich an ulceröse

Digitized by Google

Processe der Cornea anschlossen. Ein Fall ersterer Gattung war es, der die Grundlage für die Wecker'sche Theorie wurde. Von den Einwendungen Sattler's gegen dieselbe muss man die, dass eine Einklemmung einer Irisfalte beim Wachsthum derselben nicht wieder gelöst werden könne, wohl fallen lassen. Abgesehen von dem triftigen Gegeneinwand Wecker's ist ein solcher Trennungsvorgang auch bei der Cystenbildung durch den Schoeler'schen Fall thatsächlich erwiesen. Dagegen erscheinen mir die übrigen Bedenken Sattler's gegen die Hypothese Wecker's (bezüglich der Verwachsung der Uvea und des Verhaltens des Epithels der Cysten) durch des Letztern Gegengründe nicht überzeugend entkräftet.

Sattler verlegt den Sitz der Cysten gleich Feuer in das Gewebe der Iris selbst. Er adoptirt von der Rothmund'schen Ansicht das Eindringen von Gewebspartikeln; jedoch entsteht der Hohlraum in der Iris nicht ausschliesslich durch eine Proliferation dieser Elemente; vielmehr ist es wahrscheinlich, „dass in Folge des wenn auch noch so geringen, aber andauernden Reizes durch die Anwesenheit des Eindringlings das umgebende Gewebe zu reactiver Thätigkeit angeregt wird und die jenen zunächstliegenden Gewebslücken durch exsudirtes Serum aus einander gedrängt werden. So entsteht eine allmählich an Umfang zunehmende Neubildung, die, wenn man die Iriscysten in eine der bekannten Kategorien der Cystengeschwülste einreihen wollte, mit dem meisten Rechte zu den Exsudationscysten stellen könnte".

Feuer erklärt sich bezüglich seiner zwei letzten Mittheilungen die Entstehung dadurch, dass er eine abnorm leichte Ablösbarkeit der vorderen Irisschicht annimmt. Da ein Theil der Irisoberfläche an der Hornhaut fixirt war, so konnte in Folge von Verengerung und Erweiterung der Pupille eine Abspaltung der Iris in zwei Blätter stattfinden, und so bildete sich ein Hohlraum, der mit farbloser Flüssigkeit erfüllt war. Diese Erklärung dürfte nach Feuer auch auf die Cysten, welche mit einer Syn. ant. traumatischen Ursprunges combinirt sind, Anwendung finden.

Schoeler lässt die für seinen Fall aufgestellten, ebenfalls mechanischen Erklärungen angesichts der Schwierigkeit, welche die

Digitized by Google

Deutung der epithelialen Auskleidung an der Innenfläche der Cyste mache (vergl. indessen die Arbeit Goldzieher's und Dooremaal's), fallen und schliesst sich, „um nicht zwei Hypothesen statt einer zu befürworten, der Rothmund'schen Implantationstheorie an. Besitzt doch letztere den „Vorzug", schwer in ihrer Richtigkeit bewiesen, aber ebenso schwer widerlegt werden zu können".

Hulke glaubt, dass die Entwicklung von Iriscysten häufig einer Verletzung des Auges folgt, bei welcher bei penetrirender Hornhautwunde die Membr. Descemet. abgeschält und in die Iris hineingeschoben werde. Er beruft sich darauf, dass man nach Hornhautgeschwüren häufig analog die vorgewölbte Descemetische Haut sammt einzelnen Theilen der Iris in der Hornhautnarbe verwachsen finde. Doch wirkt auch dauernder Zug der Iris auf die Entwicklung der Cysten mit ein. Die Cysten gehen aus entweder von der Iris allein oder auch zugleich von den Ciliarfortsätzen.

Um auch über die Entstehung bzw. die Anfangsstadien dieser zweiten Hauptgruppe von Cystenbildungen zur erwünschten Klarheit zu gelangen, müssen meines Erachtens vor allem ins Auge gefasst werden:

1. die Lage der durch das Trauma oder durch das Ulcus bedingten Cornealnarbe resp. der vorderen Synechie;
2. die natürlichen Elasticitätsverhältnisse der Iris und ihrer Fortsetzungen gegen den vorderen und hinteren Bulbusabschnitt.

Ad 1. war die Verwachsungsstelle der Iris mit der Cornea in allen Fällen mehr weniger nahe dem peripheren Theile der Cornea gelegen (vgl. auch unsere zweite Beobachtung).

Punkt 2 anlangend, ist bekannt, dass die Verschiebbarkeit der Iris am geringsten ist gerade an ihrem peripheren Ansatzpunkte, wofür uns das Lostrennen der Membran vom Ciliarligament durch das Gegenfliegen fremder Körper gegen das Auge einen Beweis liefert. In gleicher Weise wird bei nicht so momentan, sondern mehr continuirlich wirkenden „Gewalten", Zerrungen und Dehnungen, dieser Theil der erste sein, an welchem sich ein Abspaltungsvorgang vollzieht. Dieser wird noch begünstigt werden müssen, wenn durch ein voraufgegangenes traumatisches Moment die normalen

Digitized by Google

Verbindungen dieser Stelle mit der Nachbarschaft eine seröse Durchtränkung und Lockerung, selbst unbedeutenden Grades, erlitten haben oder sich zu der permanent arbeitenden Zugkraft einer vorderen Synechie ein plötzlicher Congestionszustand des vorderen Uvealabschnittes hinzugesellt. Ebenso halte ich gleich Feuer dafür, dass dieser Vorgang wesentlich unterstützt werden dürfte durch das abwechselnde Spiel der Pupille. Nur glaube ich, dass der letztgenannte Factor erst dann recht zur Geltung kommen kann, wenn die Zugkraft der vorderen Synechie, präparatorisch möchte ich sagen, die Bedingung für die Kraftentfaltung der Pupillarbewegung durch ausgiebige Abspaltung der Iris oder des Spaltbandes zwischen ihr und der Cornea von der Sclera geschaffen hat.

Diese Momente in Anwendnng gebracht bei der Beurtheilung der Mechanik der Hohlraumbildung in Folge des Bestehens einer Iridocornealnarbe gestatten uns ebenfalls, wie bei den Cysten peripheren Ursprunges, dieselbe einheitliche Grundlage für die Bildung dieser zweiten Gruppe anzunehmen. — Gegen eine solche Generalisirung, welche für die „cornealen" Cysten zum Theil den gleichen Entwicklungsgang wie für die vom Corneoscleralborde ausgehenden fordert, könnte, wie ich meine, nur folgendes Bedenken geäussert werden:

Wenn eine vordere Synechie so leicht zu Absackungen der vorderen Kammer führen soll, wie kommt es, dass trotzdem Synechienbildung ein so gewöhnliches Ereignis, die Zahl der beobachteten Cysten dagegen eine verschwindend kleine ist? Darauf lässt sich indessen erwiedern, dass nicht jede Synechie zur Absackung des Hum. aq. prädisponirt, dass es dabei sehr darauf ankommt, wo sie sitzt und wie sie zu Stande kam. Die periphere Lage derselben wurde schon urgirt, und es ist klar, dass die von uns präsumirte Veränderung im Lig. pect. um so weniger Wahrscheinlichkeit für sich hat, je näher dem Centrum der Cornea eine Verwachsung von Iris und Hornhaut, um so mehr, je weiter von der Cornealmitte eine solche stattgefunden hat. Ich lege dabei Gewicht darauf, dass in den 22 auf diese Manier entstandenen Hohlraumbildungen 15mal ein mehr weniger intensives Trauma als Ursache zu eruiren war, also die Möglichkeit einer zwiefachen Einwirkung desselben (ein-

Digitized by Google

mal direct an der Perforationsstelle der Cornea, dann indirect auf die dem eigentlichen Angriffspunkte zunächst gelegenen Theile in Gestalt einer Quetschung) sehr nahe gelegt ist. So findet aber die Arbeit der Synechie und die Pupillenthätigkeit in Bezug auf progressive Ablösung des Iriswinkels von seiner Insertion sehr günstige Vorbedingungen. — Dass die Adhärenzen zwischen Iris und Cornea, wie solche nach tiefgreifenden ulcerativen Processen der letzteren sich einstellen, so selten eine Absackung in der Kammernische erzeugen, dafür glaube ich einen triftigen Grund gegeben in den consecutiven Veränderungen einer Keratoiritis in Form von Verlöthungen der Irisperipherie mit den correspondirenden Theilen der Membr. Descemetii, die gar nicht so selten sind. Weiterhin sind die hier in Betracht kommenden Fälle von Feuer (1875) — Callan's Originalmittheilung fehlte mir — so gelagert, dass in dem ersteren eine auffällig leichte Spaltbarkeit der Iris sich schon vor der Entwicklung der Cyste an einer benachbarten Stelle gezeigt hatte und dazu in beiden die definitive Wiederherstellung der Vorderkammer lange verzögert worden war durch eine Hornhautfistel. Ob nicht die durch die letztere Complication verursachten häufigen brüsken Raumveränderungen der Vorderkammer gleichfalls einen lockenden Einfluss auf die Scleralinsertion der Iris haben können, dürfte wohl der Erwägung werth sein.

Ob ferner der Reizzustand des Auges, den wir in mehreren sorgfältigen Beschreibungen als vorhanden oder voraufgegangen verzeichnet finden, eine consecutive Erscheinung war oder vielmehr als ein Moment gedeutet werden kann, das den Anstoss gab zur Entstehung oder floriderem Wachsthum einer vielleicht nur minimalen schon bestehenden Lockerung und Auseinanderwühluug im Ciliarligament, das sicher zu entscheiden möchte sehr schwierig sein. In einer Reihe von Fällen (Richard, Simrock, Sattler) steht wenigstens der letzteren Annahme nichts im Wege, da die „Cysten" entweder noch nicht eine derartige Ausdehnung gewonnen hatten, dass sie raumbeengend und drucksteigernd wirken konnten, oder ihre Existenz überhaupt noch nicht constatirt worden war.

Des weiteren möge darauf hingewiesen werden, dass in allen Fällen die sog. „Cyste" den ciliaren Theil der Iris einnahm.

Digitized by Google

Auch das Vorkommen einer Iridodialyse ist mehrfach erwähnt. Die Localisation derselben ist insofern für unsere Auffassung charakterisirend, als die Irisabtrennung sich an der einen Seite der Synechie befand, während an der andern der Absackungsprocess etablirt war (Sattler).

Die lappige Configuration der Absackung, welche mehrfach und auch bei unserem zweiten Belegfalle vorhanden war, ist bedingt durch die vordere Synechie. Sie hindert, wenn anders sie nicht so fein ist, dass ihre Cornealinsertion unter dem Andrängen der innen mehr sich vorstülpenden Bekleidung des Kammerwinkels abreisst, ein gleichmässiges Wachsthum gegen die Vorderkammer, und so kommt es zu einer Einschnürung, welche das Bild einer Doppelabsackung vortäuscht. Auf analoge Weise erklärt sich der Hilus der Absackung, über welche Schoeler berichtet, indem dort eine Verwachsung der Iris mit der vorderen Linsenfläche vorlag. Auch die Doppelcystenbildung Morton's, denen eine vor der Iris, die andere hinter derselben gelegen war, braucht nicht als eine solche aufgefasst zu werden. Die letztere stellte wohl eine Abtheilung der ersteren dar, welche sich durch den vorhandenen Defect des Pupillarrandes nach hinten ausgesackt hatte.

Die Bedeutung des Endothelbeleges an der Aussenfläche der Cystenwand wurde schon gelegentlich der Besprechung der peripher entspringenden Absackungen gewürdigt. Im Uebrigen zeigen die Beobachtungen dieser Gruppe keine nennenswerthen Besonderheiten vor dem von mir oben an zweiter Stelle beschriebenen Falle.

Man kann sich das Zustandekommen der Humors-aq.-Absackungen bei bestehender vorderer Synechie sehr leicht dadurch anschaulich machen, dass man die angenommenen Verhältnisse in der Iris, Cornea und Kammernische in einem Kautschukmodell nachahmt. Macht man dann von der Stelle des Corneoscleralfalzes aus, welcher der Sitz der Veränderungen ist, eine Wasserinjection in den Raum des aus einander gedrängten Kammerwinkelgewebes, so sieht man, je grösser die verwandte Wassermenge ist, desto deutlicher, die Absackung in der Art zu Stande kommen, wie sie geschildert wurde.

Digitized by Google

Auf die Cysten, welche etwa nur den pupillaren Theil der Iris einnehmen, kann natürlich dieser Erklärungsmodus keine Anwendung finden. Von den 4 bis jetzt bekannt gewordenen Fällen gehören 3 streng genommen nicht hierher. Zweimal war die Cyste durch die Anwesenheit eines Fremdkörpers hervorgerufen (André, Bastide), einmal war ein Cysticercus die Ursache. Es bliebe demnach nur die von Alt beschriebene Neubildung übrig. Ich habe schon eingangs betont, dass dieselbe eine Erklärung, wie Wecker sie will, mir nicht zuzulassen scheint und zwar deswegen, weil dann die Hinterfläche der Iris die Begrenzungsmembran der Cyste bilden müsste. Man sieht aber an der beigegebenen Zeichnung ganz deutlich, dass gerade dieser Theil der Regenbogenhaut in keinem directen Contacte mit dem Cystenhohlraum steht, vielmehr die vordere Irisfläche denselben grösstentheils abschliesst. Im Uebrigen lassen die fraglichen Veränderungen, wie der Autor selbst äussert, die Bezeichnung einer Iriscyste nicht zu; aber auch die statt dessen vorgeschlagene Nomenclatur „Kammerabsackung" scheint mir auf dieselben nicht recht zu passen, da man darunter doch eine Sonderabtheilung der Vorderkammer verstehen würde. In Alt's Präparat aber ist das so bezeichnete Cavum das einzige, was Iris von Cornea trennt, und wäre daher am Ende der Name „Vorderkammerverengerung" oder „rudimentäre Vorderkammer" zutreffender. — Sehr erinnert an den Fall von Alt wurde ich durch eine klinische Beobachtung, die ich in den letzten Wochen machte. Ich erlaube mir dieselbe anhangsweise hier noch ausführlich mitzutheilen, weil sie mir geeignet scheint zu zeigen, wie derlei Verhältnisse, wie Alt sie wiedergibt, zu Stande kommen können.

Am 27. Juni d. J. trat der 33jährige Bauernknecht Lacht von Schäffau in die Klinik ein mit der Angabe, am 10. April eine Verletzung des rechten Auges durch das Gegenfliegen eines Holzsplitters erlitten zu haben. Patient war früher nie augenleidend. Der Status folgender:

L. A. $S = \frac{6}{5}$, *Sn* $I\frac{I}{II}$; auch sonst normaler Befund.

R. A. $S =$ Finger auf 2^m erkannt. Licht und Farbenperception gut. Tension des Bulbus nicht verändert gegenüber der des linken Auges. Lider und Bindehaut reizlos. Im Centrum der Cornea eine

Digitized by Google

nahezu vertical verlaufende strichförmige Narbe von etwa 3 mm Länge, in welche die vordere Linsenkapsel aus 2 zackigen Fortsätzen (*a* u. *b* Fig. 8) eingeheilt ist. Die Basis dieser Zacken, die an der Hinterfläche der Cornea durch einen weissen Querstreifen in Verbindung stehen, ist etwas vom Niveau der übrigen Linsenkapsel abgehoben und sind dieselben gleich letzterer von kalkweissem Aussehen. Die bläulich diffus getrübte Linse ist etwas nach unten, vorn und aussen dislocirt, wodurch auch die Pupille in gleicher Richtung verzogen und vorgedrängt ist. Mit der unteren, der von der Linsenkapsel ausgehenden bandförmigen vorderen Synechie ist auch ein Punkt des unteren äusseren Pupillarrandes in der Hornhautnarbe eingelöthet (*c*) und in gleicher Weise mit der oberen Zacke *b* eine Stelle der oberen äusseren Pupillarumrandung in der Cornea inserirt (*d*). Zwischen der beschriebenen Cornealtrübung und dem äusseren Hornhautrande befindet sich ungefähr in der Mitte gelegen eine zweite Narbe. Dieselbe, ein etwa 1 mm langer, schmaler horizontal verlaufender Streifen, ist mit der ersteren durch eine feine, grauliche, strichförmige, in den tieferen Cornealschichten befindliche Trübung verbunden. An ihrem temporalen Ende ist die zweite Narbe ebenfalls mit einem Stück der Iris verwachsen, welches sich im horizontalen Meridian derselben etwas pupillenwärts von der Mitte zwischen Pupillar- und Ciliarinsertion befindet (*e*). Die Vorderkammer in ihrer äusseren Hälfte etwas verengt. Iris nicht verfärbt und nur in ihrer temporalen Hälfte etwas rareficirt. Pupillargebiet nicht durchleuchtbar. — Am 3. Juli wurde die Lösung der Synechien und die Entfernung der Cataract in folgender Weise unternommen: Nach Eingehen mit einer geraden Lanze von aussen her wurde ebenda die Setzung eines Coloboms in üblicher Weise versucht. Es gelang indessen nur die Entfernung des scleralen Theils des temporalen Irisabschnittes, während der pupillare, an welchem die central gelegenen Synechien adhärirten, stehen blieb. Die Lösung der letzteren Verwachsungen, sowie der zwischen Linse und Cornea wurde wiederholt mit einem Irishäkchen versucht, indes ohne den geringsten Erfolg. Die letzteren Verbindungen erwiesen sich so fest, dass die Cornea sich unter dem Zuge des Häkchens einbog. Es wurde daher von weiteren Versuchen Abstand genommen und

Digitized by Google

weiterhin von der Cataract so viel wie möglich durch Ausstreifen entfernt. — Reizloser Heilverlauf. Am 13. Juli wurde der Patient auf Verlangen entlassen. Die Adhärenz zwischen Iris und der äusseren Cornealnarbe war nicht mehr vorhanden. Nach aussen ein unvollkommenes etwa 3^{mm} breites Colobom; das Pupillargebiet nicht mehr ganz von der getrübten Linse ausgefüllt, so dass man jetzt die peripheren Theile des ersteren durchleuchten kann, ohne indes genauere Einzelheiten des Augenhintergrundes wahrzunehmen. Im Uebrigen der Zustand des rechten Auges der gleiche wie vor der Operation.

Ich vermuthe, dass die uns an dieser Beobachtung wesentlich interessirende Spaltung der Verwachsung zwischen der Hornhautnarbe und der vorderen Linsenkapsel (*f*), die im ersten Augenblick als ein geschlossener Hohlraum imponirte, in ähnlicher Weise zu Stande kam wie die Hohlraumbildung Alt's. Wenn man erwägt, dass bei Wiederherstellung der normalen Configuration des Bulbus beidemal ein Moment zur Geltung gelangen konnte, welches die Verwachsung zwischen Hornhaut und Iris bzw. Linse zu trennen geeignet war — in unserem Falle die Wiederherstellung der Vorderkammer und der seitliche Zug der „Irissynechien", in dem Alt's der Zug nach rückwärts (?) —, so ist eine gewisse Analogie der daraus resultirenden Veränderungen nicht von der Hand zu weisen. Ich möchte also glauben, dass der Spaltraum, der zwischen den beiden die Linsenkapsel mit der Cornea verbindenden Zinken sich befindet, im Kleinen das darstellt, was sich im Grossen bei der Umgestaltung der vorderen Synechie in Alt's Falle vollzog.

Benutzte Literatur.

Ausser Wecker's Monographien und den in Gräfe-Sämisch Bd. IV S. 540 u. 541 aufgeführten Originalarbeiten:

Illustrirte pathol. Anatomie von Dr. A. v. Ammon, herausgegeben von Dr. G. H. Warnatz. 1862.

Die Verletzungen des Auges. Von Dr. Zander und Dr. Geissler. 1864.

Mooren, ophthalmologische Beobachtungen. 1867.

Schussverletzungen des Auges. Von Dr. Cohn. 1872.

Annales d'oculistique 1872. (André.)

Journal d'ophthalmol. I. 1872. (Bastide.)

Philad. med. Tim. 1873. (Strawbridge.)

Irish hosp. gaz. May 1873. (Mc Keown.)

The american Practisioner. Jun. 1874. (Reynolds.)

Digitized by Google

[illegible] med. and surg. Reporter 1874. [illegible]
Archiv für experiment. Pathol. Bd. II. [illegible]
Wiener med. Presse 1877. [illegible]
Jahresbericht der Augenklinik von Dr. H. Schöler 1875.
Graefe's Archiv Bd. XXII. 3. [illegible]
Graefe-Saemisch Bd. I u. II. Waldeyer, Leber.
Boston med. and surg. Journal 1875. Webster;
Lond. hosp. Reports Tome IX. Morton, Bradley, Wordsworth.
[illegible] der Bau der Iris 1876.
Zehender's Monatsblätter 1877. Schrötter.
Transact. of the amer. etc. 1878.
Graefe's Archiv Bd. XXV. 1. Arbeit von Königstein.
[illegible] Compend. etc. 1880.
[illegible] Beiträge etc. 1880.
Die Lehrbücher von Zehender, Schweigger, Meyer-Block, Klein, [illegible]-Grünfeld.
Die Handbücher von Klebs, Birch-Hirschfeld, Förster, Rindfleisch, [illegible] Wagner.

Erklärung der Abbildungen.

Fig. 1. Skizze der ersten Beobachtung:
a Scleralectasie. *b* Grenze der Cornealtrübung. *c* Gefäss am Boden der Absackung. *d* Umschlagsstelle der Iris auf die vordere Wand der Absackung. *e* zungenförmige Partie der Iris. *f* obere Grenze der Absackung.

Fig. 2. Skizze der zweiten Beobachtung:
aa' Cornealnarbe. *b* Aussackung der Neubildung nach unten und aussen. *c* nach vorn gedrängter Theil des Pupillarrandes. *d* hintere Synechie. *e* nasale Grenze der Absackung. *f* u. *g* Umschlagsstellen der Iris. *h* Raphe am Boden der Absackung. *i* Grenze der Cornealtrübung.

Fig. 3. Schematischer Horizontaldurchschnitt von Fig. 2.

Fig. 4. Innenfläche der Wand der Absackungen. Partie vom Uebergange der Iris auf die Vorderfläche. Leitz, System 7 Ocul. V. Vergr. 700.

Fig. 5. Aussenfläche von der gleichen Stelle. Gleiche Vergrösserung.

Fig. 6. Horizontaler Durchschnitt der Umgebung des Vorderkammerwinkels. Leitz, System 4 Ocul. V. Vergr. 230.
a hämorrhagische Herde in der Conj. bulb. *b* Hämorrhagien im Corneoscleralborde. *c* Blutung in der Kammernische. *d* Ablösung der Descemetischen Membran. *e* Lacunenbildung im Kammerwinkelgewebe. *f* Irisblutungen. *g* Ast des Circ. art. irid. maj.

Fig. 7. Schematische Darstellung der Entstehung und der Ausbildung der Vorderkammerabsackungen (mit Zugrundelegung einer Zeichnung von Gerlach).

Fig. 8. Halbschematischer Durchschnitt (horizontal) des Befundes auf S. 31 ff. *a, b* Verwachsungen der Cornea mit der Linse. *c, d, e* Verwachsungen der Iris mit der Cornea. *f* Spaltraum zwischen den beiden „Linsensynechien".

Digitized by Google

Digitized by Google

Fig. 8.

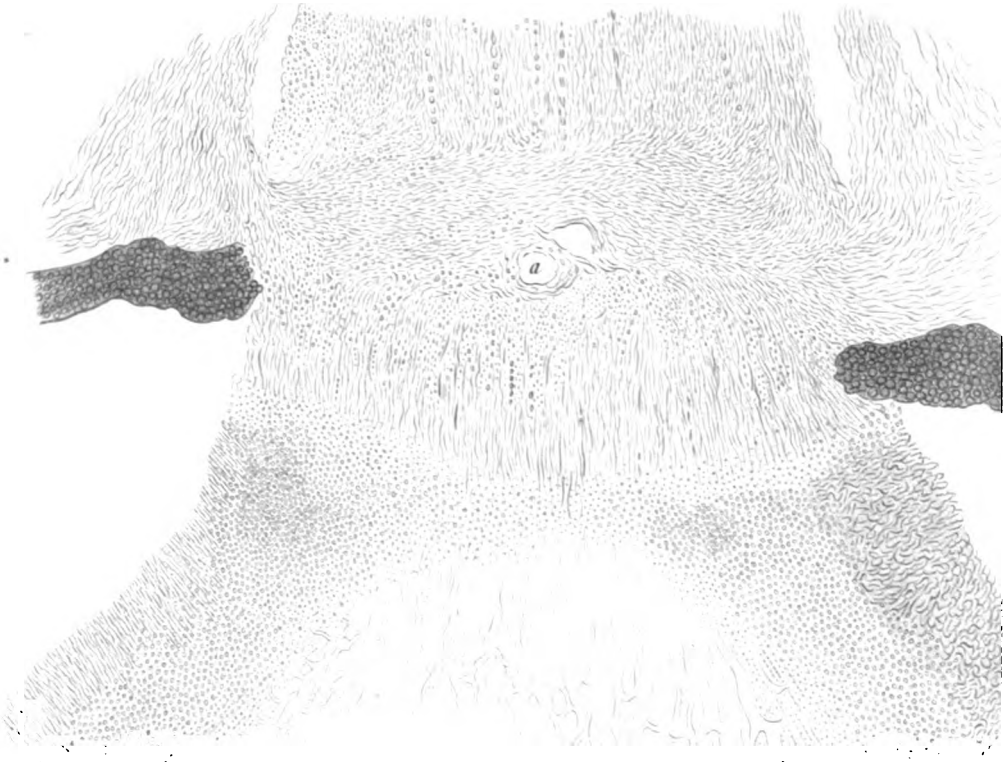

Digitized by Google

Fig. 1.

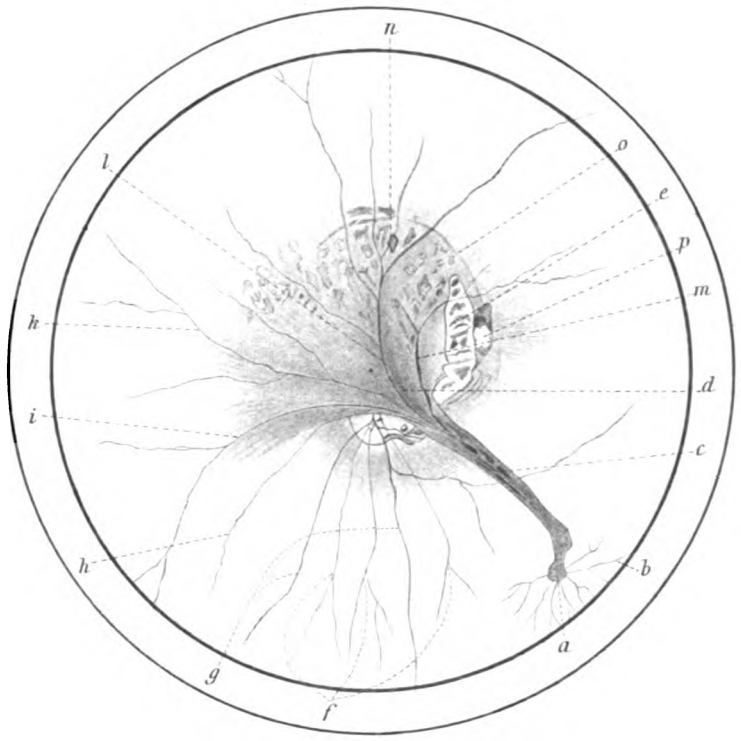

Fig. 2.

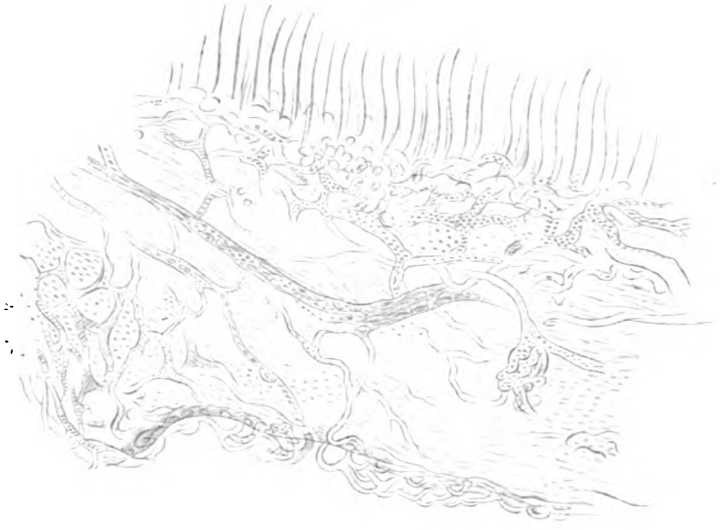

Lith. Anst. v. E. A. Funke, Leipzig.

Digitized by Google

Philadelph. med. and surg. Reporter 1874. (Reynolds.)
Archiv für experiment. Pathol. Bd. II. (Goldzieher's Arbeit.)
Wiener med. Presse 1875. (Mittheilung Feuer's.)
Jahresbericht der Augenklinik von Dr. H. Schöler 1875.
Gräfe's Archiv Bd. XIX. 1. (Dooremaal.)
Gräfe-Sämisch Bd. I u. II. (Waldeyer, Leber.)
Boston med. and surg. Journal 1875. (Webster).
Ophth. hosp. Reports Tome IX. (Morton, Brailey, Wordsworth.)
Faber, der Bau der Iris. 1876.
Zehender's Monatsblätter 1877. (Schrötter.)
Transact. of the amer. etc. 1878.
Gräfe's Archiv Bd. XXV. 1. (Arbeit von Königstein.)
Alt, Compendium etc. 1880.
Gerlach, Beiträge etc. 1880.
Die Lehrbücher von Zehender, Schweigger, Meyer-Block, Klein, Tetzer-Grünfeld.
Die Handbücher von Klebs, Birch-Hirschfeld, Förster, Rindfleisch, Uhle-Wagner.

Erklärung der Abbildungen.

Fig. 1. Skizze der ersten Beobachtung:
a Scleralectasie. *b* Grenze der Cornealtrübung. *c* Gefäss am Boden der Absackung. *d* Umschlagsstelle der Iris auf die vordere Wand der Absackung. *e* zungenförmige Partie der Iris. *f* obere Grenze der Absackung.

Fig. 2. Skizze der zweiten Beobachtung:
aa' Cornealnarbe. *b* Aussackung der Neubildung nach unten und aussen. *c* nach vorn gedrängter Theil des Pupillarrandes. *d* hintere Synechie. *e* nasale Grenze der Absackung. *f* u. *g* Umschlagsstellen der Iris. *h* Raphe am Boden der Absackung. *i* Grenze der Cornealtrübung.

Fig. 3. Schematischer Horizontaldurchschnitt von Fig. 2.

Fig. 4. Innenfläche der Wand der Absackungen. Partie vom Uebergange der Iris auf die Vorderfläche. Leitz, System 7 Ocul. V. Vergr. 700.

Fig. 5. Aussenfläche von der gleichen Stelle. Gleiche Vergrösserung.

Fig. 6. Horizontaler Durchschnitt der Umgebung des Vorderkammerwinkels. Leitz, System 4 Ocul. V. Vergr. 230.
a hämorrhagische Herde in der Conj. bulb. *b* Hämorrhagien im Corneoscleralborde. *c* Blutung in der Kammernische. *d* Ablösung der Descemetischen Membran. *e* Lacunenbildung im Kammerwinkelgewebe. *f* Irisblutungen. *g* Ast des Circ. art. irid. maj.

Fig. 7. Schematische Darstellung der Entstehung und der Ausbildung der Vorderkammerabsackungen (mit Zugrundelegung einer Zeichnung von Gerlach).

Fig. 8. Halbschematischer Durchschnitt (horizontal) des Befundes auf S. 31 ff. *a, b* Verwachsungen der Cornea mit der Linse. *c, d, e* Verwachsungen der Iris mit der Cornea. *f* Spaltraum zwischen den beiden „Linsensynechien"

Digitized by Google

Digitized by Google

Fig. 8.

Digitized by Google

Fig. 1.

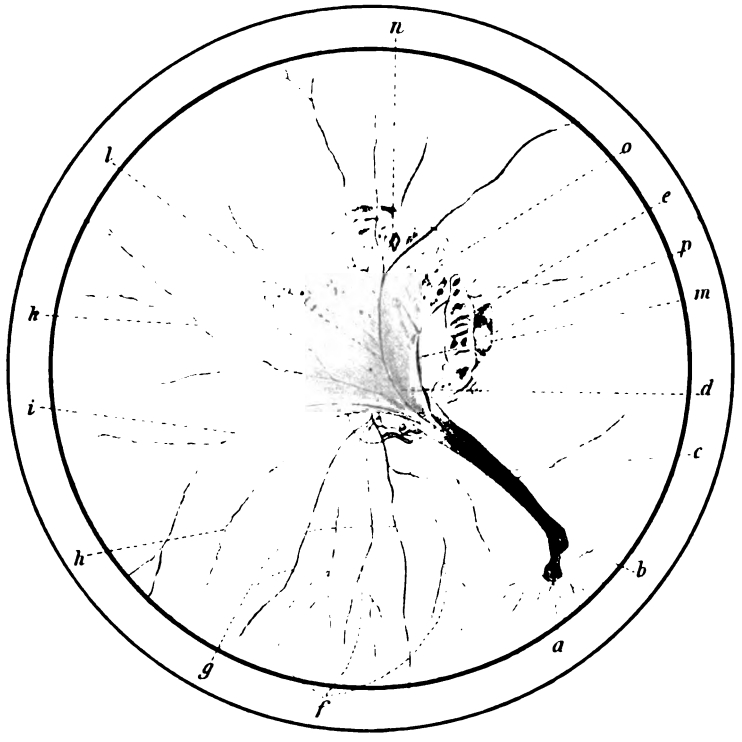

Fig. 2.



Digitized by Google

Fig. 8.

Digitized by Google

Fig. 1.

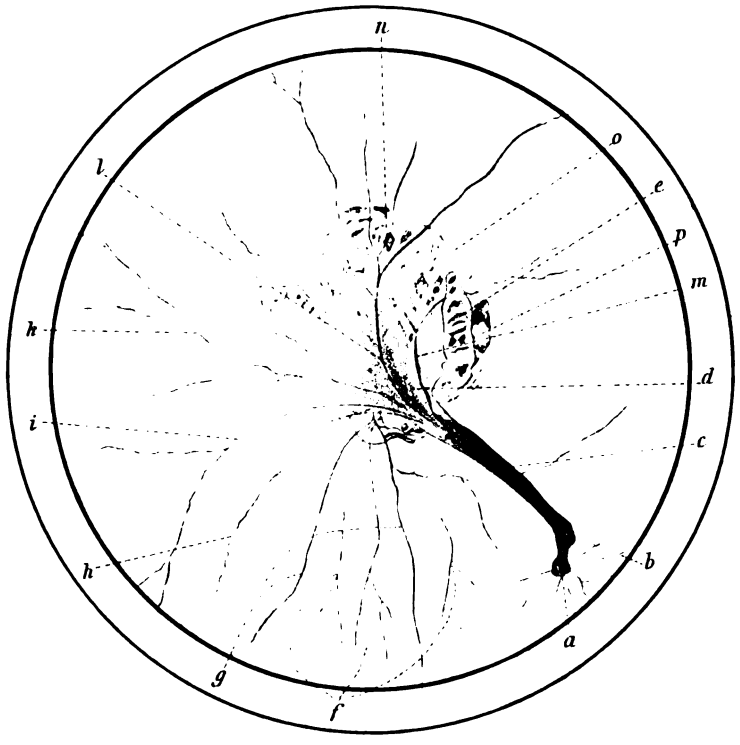

Fig. 2.



Digitized by Google

Fig. 8.

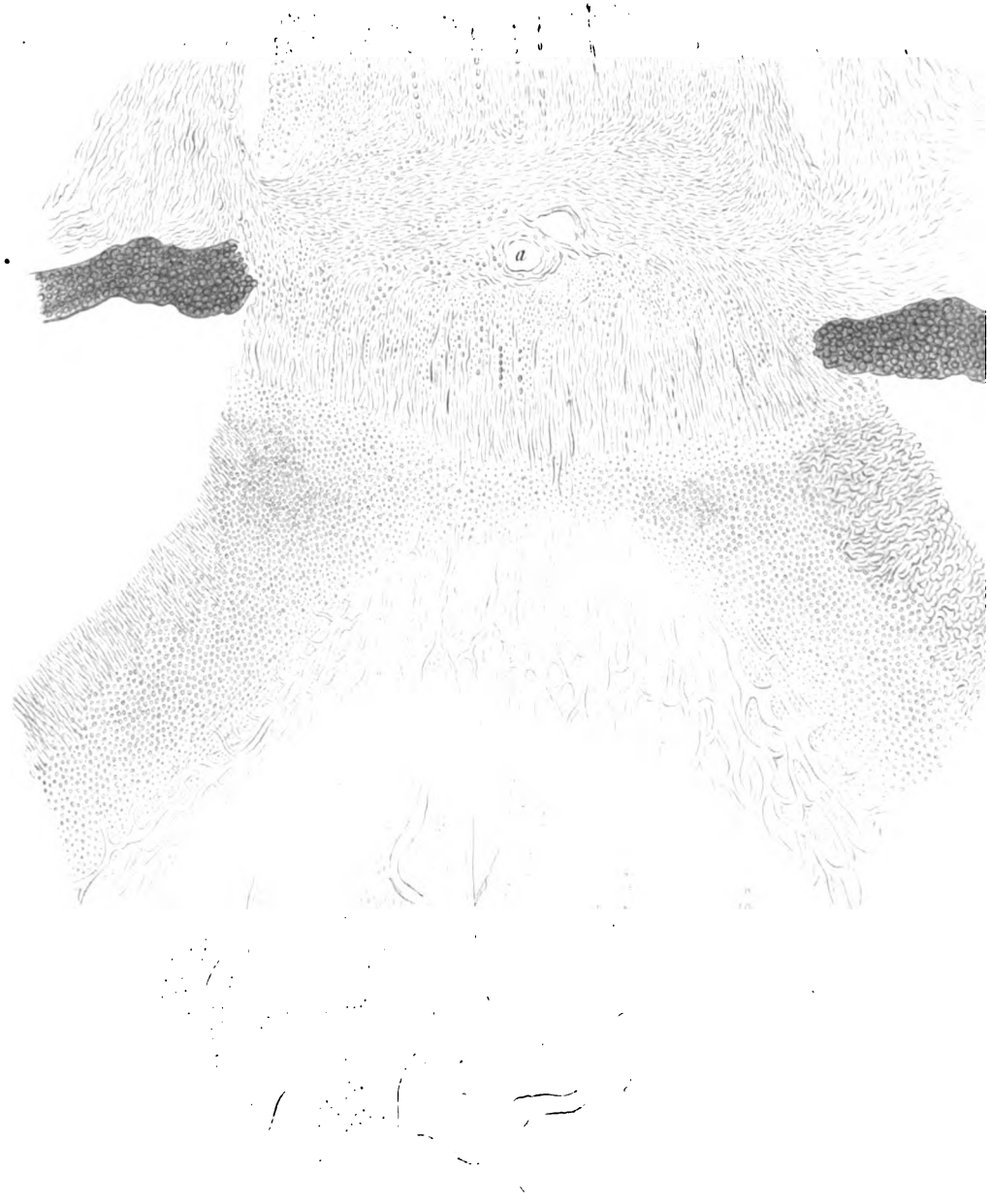

Digitized by Google

Fig. 1.

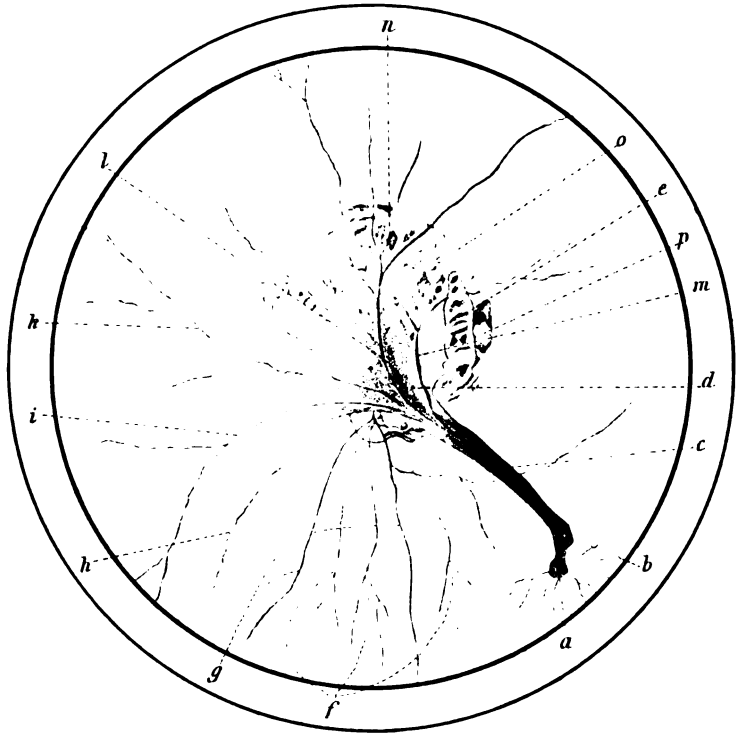

Fig. 2.



Digitized by Google

Klinisc

An
A. K. i
Tagen,
gemach
schwac
nicht a
eine F
konnte
des K
I
I
perce
am t
der I

Verb
Conc
nach
dass
sehe
Cor
Aug
letz

Digitized by Google

Klinisch-anatomische Beiträge zur Embryologie und Teratologie des Glaskörpers.

Von

Dr. O. Eversbusch.

(Mit Tafel II und III.)

Am 12. Januar 1880 stellte sich der 14 Jahre alte Gymnasiast A. K. in der kgl. Augenklinik vor mit der Angabe, vor ein paar Tagen, da er zufällig das linke Auge geschlossen, die Wahrnehmung gemacht zu haben, dass er auf dem rechten Auge hochgradig schwachsichtig sei. Eine äussere Veranlassung dafür wusste er nicht anzugeben; ebenso war ihm nicht erinnerlich, dass er jemals eine Entzündung auf diesem Auge gehabt habe. Anamnestisch konnte nur noch eruirt werden, dass der Vater und eine Schwester des Knaben sehr kurzsichtig sein sollen.

Der Befund war folgender:

L. A. $S = \frac{6}{6} - 1{,}25\ D$, Sn $I\frac{I}{II}$; Gesichtsfeld intact, Farbenperception normal. Blaugrünlich gefärbte Iris. Ein schmaler Conus am temporalen Rande der Papille. Sonst keinerlei Anomalien in der Retina, Chorioidea etc. nachweisbar.

R. A. Finger auf 1^m Entfernung erkannt. Eine geringfügige Verbesserung der Sehschärfe wird durch Vorhalten eines schwachen Concavglases (1 *D*) erzielt. Lichtlocalisation und Farbenperception nach jeder Richtung hin gut. Bei monocularer Fixation fällt auf, dass der Kranke, um den gerade vorgehaltenen Finger deutlich zu sehen, das Auge stark nach einwärts wenden muss, so dass der innere Cornealrand nahe der Carunkel steht. Bei Freigebung des linken Auges fällt diese perverse Stellung des rechten Auges weg und kehrt letzteres in die Normalstellung zurück. Auch bei den verschiedensten

Digitized by Google

Bewegungen des linken Auges erfolgt eine correspondirende Mitbewegung des rechten Auges, so dass die eigenthümliche Stellung des letzteren bei monocularer Fixation auf eine Störung des musculären Gleichgewichts nicht bezogen werden kann. Gleichzeitig mit der starken Einwärtswendung des rechten Auges erfolgt eine entsprechende Drehung des Kopfes nach links, die ebenfalls bei Mitbetheiligung des linken Auges am Sehacte wieder aufgegeben wird. Durch dieses eigenartige Verhalten des rechten Auges bei der Fixation ist auch eine genaue Aufnahme des Gesichtsfeldes unmöglich gemacht; jedoch war eine starke Einschränkung desselben oben und aussen unverkennbar. Die Spannungsverhältnisse sind normal; ebenso fällt an dem Auge äusserlich, ausser der bräunlichen Farbe der Iris, nichts Besonderes auf.

Die ophthalmoskopische Untersuchung ergab Folgendes:

(Vgl. Fig. 1.) Nahe dem Centrum der hintern Linsenkapsel, etwas nach unten und innen befindet sich eine etwa stecknadelkopfgrosse rundliche Trübung (*a*) von bläulichem Aussehen, an welche sich in radiärer Verbreitung etwa 15—20 feine streifige Fortsätze (*b*) anschliessen, welche zum Theil sich wiederum gabelförmig spalten und dadurch eine gewisse Aehnlichkeit mit feinen Baumreiserchen erhalten. Diese, wie es scheint, der hinteren Linsenkapsel dicht anliegende knopfförmige Trübung geht nach rückwärts über in einen sich anfangs verjüngenden, dann aber wieder dicker werdenden Zapfen, welch letzterer, wie die Untersuchung mit dem Planspiegel lehrt, weiterhin sich in eine grosse Blase ausdehnt, über deren Ansatz und Ursprung indess erst die Untersuchung im umgekehrten Bilde den nöthigen Aufschluss gibt.

Dadurch treten auch die Gestalt, das Kaliber und die sonstige Beschaffenheit des Gebildes in seinen vorderen und mittleren Partien mit grösster Klarheit hervor. Dabei gewahrt man, wie dasselbe auch bei ganz ruhiger Haltung des Auges rotirende Bewegungen macht, die an Intensität zunehmen, wenn der Kranke einige heftige Bewegungen des Auges vollzieht. Trübungen im Glaskörperraume sind nicht wahrzunehmen. Der stiefelförmige Vorsprung an der hinteren Linsenkapsel, welcher mit dem Kaliber der Vena centralis retinae verglichen einen viermal so grossen Dickendurchmesser hat wie

Digitized by Google

diese und von intensiv schieferblauer Färbung ist, verbreitet sich gegen die Mitte des Glaskörpers vorzugsweise im horizontalen Durchmesser auf das Doppelte. Dadurch erscheint er in diesem Abschnitte wie platt gedrückt. Seine bei der Untersuchung im umgekehrten Bilde sichtbare untere Fläche zeigt 4—5 kalkweissglänzende, schillernde, unregelmässig zackig configurirte Prominenzen, die aber nur wenig über das Niveau hervorragen (*c*).

Von der Mitte des Glaskörpers ungefähr an beginnend, ändert sich die Gestalt des bandförmigen Gebildes nun in der Art, dass seine beiden seitlichen Begrenzungslinien, welche bis dahin mehr oder weniger parallel verlaufen, stark divergiren. Ausserdem tritt an dieser Stelle eine veränderte Configuration des Stranges dadurch ein, dass er einen nahezu dreieckigen Querschnitt bekommt, indem sich zu den beiden horizontalen Begrenzungskämmen ein dritter hinzugesellt, welcher eine nach unten hin gehende Richtung hat (*d*). In dieser trichterförmigen Ausweitung des Stiles verliert sich die bläuliche Färbung seiner Wandungen, um in ein immer stärker hervortretendes Grau-Roth überzugehen.

Man sieht ganz deutlich, wie diese Blase in die Netzhaut unmittelbar übertritt, und zwar erfolgt der Uebergang ins Niveau der Retina nach innen allmählich, während die Insertion am äussern Firste und gleichfalls an dem unteren eine scharf abgesetzte ist. Die Papille ist durch dieses eigenthümliche Gebilde in ihrer untern Hälfte vollständig verdeckt, während die obere Hälfte nahezu vollständig deutlich erkennbar ist. Eine centrale Vereinigung der aus der obern Netzhauthälfte in die Papille eintretenden Arterien (*f*) und Venen (*g*) ist nicht wahrzunehmen; dieselben sind nur verfolgbar bis zu den Sammelstellen zweiter Ordnung. Kaliber und Verlauf dieser Gefässe sind normal. Der sichtbare Theil der Papille zeigt ein normales Colorit, und ausser einem mehrfach unterbrochenen Pigmentsaum an der oberen Umrandung des Opticuseintrittes finden sich auch in der Umgebung dieses Papillarabschnittes keine besonderen Veränderungen, weder in der Netzhaut noch in der Aderhaut.

Bei Einstellung auf denjenigen Theil des Gebildes, der den Uebergang vom plattcylindrischen Strange zu der trichterförmigen



Digitized by Google

Ausbreitung gegen die Netzhaut hin bildet, nimmt man noch folgende Eigenthümlichkeiten wahr.

Wie aus einem Schlitze, kommen sowohl am äussern Firste wie auch am innern und untern Kamme deutlich arterielle wie venöse Gefässe aus der Oberfläche des Stranges hervor, um in der Wand der „Haube" gegen die Retina hinziehend sich in letzterer genau so zu verbreiten wie normale Retinagefässe.

Sie lassen sich selbst in ihren peripheren Verbreitungen mit dem Augenspiegel als deutlich in der Retina liegend verfolgen, und gewinnt man keinerlei Anhaltspunkte dafür, dass diese proretinal entspringenden Gefässbahnen nicht als wirkliche Träger des für die vorderen Schichten der Retina bestimmten Ernährungsmaterials anzusehen wären.

Wie aus der Zeichnung ersichtlich, ist das hart dem innern Firste entlang laufende Gefäss eine Arterie (*h*); es folgt sodann nach unten und innen eine Vene (*i*); nahe der letzteren taucht wiederum eine Arterie auf (*k*).

Das auf dem untern Firste verlaufende Gefäss, das sich dreigabelig theilt, ist abermals eine Vene (*l*), während das dem äussern entlang laufende und sich in der äussern untern Netzhautpartie verbreitende Gefäss (*m*) sich als Arterie charakterisirt. Das letztgenannte Gefäss entspringt übrigens nicht aus der oben erwähnten schlitzförmigen Furche der Bildung, wie die vorgenannten Gefässe mitsammen, sondern isolirt, aber doch ungefähr in gleichem Abstand von der Netzhaut wie diese.

Um noch auf die sonstigen genaueren Verhältnisse der trichterförmigen Ausbreitung des „Glaskörperstranges" näher einzugehen, so zeigt sich in dem vom untern und innern Firste begrenzten Theile eine leichte muldenförmige Einbuchtung, welche in Wirklichkeit noch stärker ausgesprochen war, als sie in der Zeichnung wiedergegeben ist. In dieser Partie des „Trichters" wie auch am innern Firste ist der Uebergang ins Retinalniveau ein ganz allmählicher; nur erscheint das Retinalpigment an der Ansatzstelle stark gelichtet, so dass daselbst die Vascularräume der Chorioidea mit grosser Deutlichkeit hervortreten. Eine weitere Lichtung des Pigmentes zeigt sich an der scharf markirten Insertion des unteren

Digitized by Google

Firstes. Dabei ist das vorhandene Pigment zum Theil in kleinen Schollen angeordnet, welche in besonderer Stärke und Zahl sich um die dort verlaufenden Gefässe gruppirt finden. Besonders auffällig sind zwei Pigmentplaques, die der Wand des mittleren Astes der unteren Vene unmittelbar aufsitzen (*n*). Die Insertion des Trichters in dem untern Theil der Netzhaut ist gegenüber der in dem inneren durch einen bogenförmig verlaufenden Pigmentsaum schärfer markirt.

Ebenso ist aussen und, soweit man das verfolgen kann, auch oben die Grenze des Trichters gegen die Netzhaut eine scharf abgesetzte und eine mehr weniger zackige.

Festzustellen, wie sich die Grenzen gegen den sichtbaren Theil der Papille verhielten, war mir bei wiederholten darauf gerichteten ophthalmoskopischen Untersuchungen nicht möglich. Es war daran das Ueberhängen des Trichters über die obere Discushälfte schuld. Nahe dem zackigen Rande des ersteren aussen fällt noch eine halbmondförmige, gegen die Retina hin scharf abgegrenzte, etwa $^1/_3$ bis $^1/_2$ Papillendurchmesser breite, $1\,^1/_2$ Papillendurchmesser hohe Zone auf von weissgelblicher Färbung mit unregelmässig eingestreuten Pigmentmassen (*o*). Auch hier sind die Gefässmaschen der Aderhaut deutlich wahrnehmbar. An diese grössere Sichel lehnt sich weiter noch nach aussen eine etwa $^1/_3$ Papille grosse weissliche Stelle an von längsovaler Configuration und starker Pigmententwicklung an ihrem untern Rande (*p*).

Im Uebrigen zeigen sich in der Retina wie in der Chorioidea keine besonders markanten Abweichungen von der Norm.

Meines Wissens ist eine dem vorstehend mitgetheilten Befunde völlig entsprechende Beobachtung in der augenärztlichen Literatur nicht vorhanden; mit Sicherheit glaube ich das wenigstens sagen zu können, soweit es sich um augenärztliche Mittheilungen seit Beginn der ophthalmoskopischen Periode handelt. Ich werde indessen weiter unten Gelegenheit nehmen, auf einzelne Fälle zu recurriren, in denen anatomisch Veränderungen am Sehnerveneintritt und dem angrenzenden Theile des Glaskörpers zur Wahrnehmung gelangten, die mehr weniger als Rudimente und Anklänge unseres Befundes ohne sonderlichen Zwang gedeutet werden können.

Digitized by Google

Bezüglich der Auffassung der geschilderten Verhältnisse wird man wohl von der Annahme eines Processes, der sich nach der Geburt im Auge abgespielt, ruhig Umgang nehmen können. Dieselben können wohl nicht anders, denn als fötale angesehen werden. Sie gewinnen an Interesse, da sie auf die entwicklungsgeschichtliche Frage der Bildung des Glaskörpers und der Netzhaut, der letzteren, soweit es wenigstens ihre Gefässentwicklung angeht, einiges Licht werfen.

Ich wurde dadurch veranlasst, die Entstehung des Corpus vitreum und der Retina an der Hand embryologischer Präparate nochmals einer eingehenden Prüfung zu unterziehen, und schien mir dieselbe um so gerechtfertigter, als speciell über die Entstehung der Netzhautgefässe übereinstimmende Beobachtungen in grösserer Zahl nicht vorhanden sind. Andrerseits sind die bisherigen Untersuchungen sehr lückenhaft, und vermisst man insbesondere genauere Angaben über den systematischen Aufbau des retinalen Gefässsystems.

Ich habe daher den einzelnen Entwicklungsphasen desselben meine besondere Aufmerksamkeit gewidmet und bin auf diese Weise zu Resultaten gelangt, die es verständlich machen, dass über die Herkunft der Netzhautgefässe so conträre Ansichten bestehen konnten. Zum besseren Verständniss der einschlägigen Thatsachen erlaube ich mir zuvor noch ein kurzes historisches Resumé der Frage zu geben.

Der Erste, der sich klar und bestimmt darüber ausspricht, war H. Müller. Er sagt Folgendes:

„Bei Embryonen von 8½ cm Länge (menschl.) ist die Retina noch ganz gefässlos. Später sprosst von der Eintrittsstelle des Sehnerven aus ziemlich rasch ein Zellennetz über die Retina hin, welches meist bis an den jeweiligen scharfen Rand bluthaltig ist und sich von Arterien und Venen her füllen lässt. Dieses Netz erreicht die Ora retinae zu verschiedener Zeit, wie es scheint, übereinstimmend mit dem früheren oder späteren Schwund der Pupillenhaut. Das Gefässnetz ist anfangs einschichtig; erst später dringen Schlingen in diese Retinaschichten. Das Netz von Gefässen löst sich dadurch besonders in den peripheren Theilen der Retina sehr leicht von den übrigen Schichten derselben ab und flottirt frei oder hängt lose am Glaskörper.

Digitized by Google

Digitized by Google

Fig. 4.

Fig. 5.

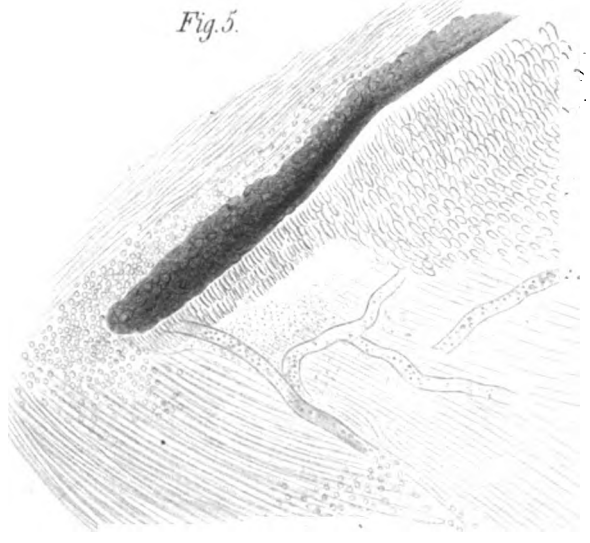

Digitized by Google

Taf. III.

Fig. 6.

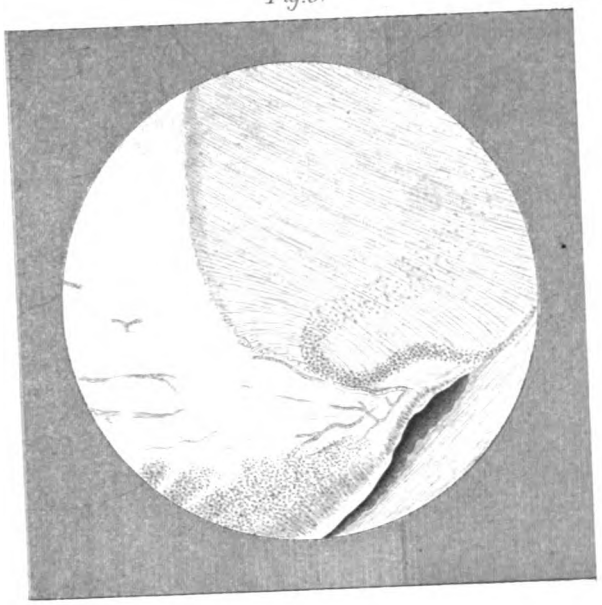

Fig. 7.



a

lith. Anst. v. E. A. Funke, Leipz.

Digitized by Google

Diese Netzhautgefässe hat man vielfach als peripherische Lage des Glaskörpers beschrieben, eine Verwechslung, vor welcher schon J. Müller gewarnt hat. Es gibt auch bei Embryonen keine andern Gefässe an der Aussenseite des Glaskörpers, und nirgends sind mir zweierlei Schichten für Netzhaut und Glaskörper vorgekommen. Wohl aber ist mit Reich und Valentin ein ursprünglich allein vorhandener gefässhaltiger und ein peripherischer gefässloser Theil des Glaskörpers zu unterscheiden.

Die Gefässe liegen aber stets im Innern des noch sehr kleinen Glaskörpers und ziehen sich später immer mehr an die der hintern Linsenkapsel heran. Die Retinagefässe habe ich vorn nie mit denen der Linse, des Glaskörpers oder der Chorioidea communiciren sehen."

Dieser Darstellung widerspricht Kölliker in seiner Entwicklungsgeschichte auf das bestimmteste. Er hält an der Existenz der peripheren Glaskörpergefässe, „die bei älteren Embryonen wie in einer besonderen, den Glaskörper umgebenden Haut ihre Lage haben", fest. Er betont dabei die unzweifelhafte Lage dieser Gefässe vor der Limitans retinae und folgert daraus, dass dieselben unmöglich von Anfang an der Netzhaut zugetheilt werden können.

In welcher Weise die Umbildung dieser Gefässe, die später ganz an die Oberfläche des Glaskörpers treten, in Netzhautgefässe vor sich geht, wagt Kölliker mit Sicherheit nicht zu entscheiden. Am wahrscheinlichsten ist ihm, dass, während die Stämme der Retinalgefässe von der Arteria centralis aus neu sich bilden, auch von den Glaskörpergefässen aus Ausläufer in die Netzhaut eindringen und mit jenen sich vereinigen. Die Hauptmasse der embryonalen Glaskörpergefässe dagegen vergeht. Jedoch ist es auch möglich, dass die Netzhautgefässe von Grund aus neu gebildet werden und die Blutbahnen des Glaskörpers später verschwinden. Dagegen ist eine directe Umwandlung der Glaskörpergefässe in Retinalgefässe unmöglich; „denn wie sollten", fragt Kölliker schliesslich, „diese an der inneren Oberfläche der Netzhaut liegenden Ausbreitungen in das Innere derselben hineingelangen?"

Manz hinwiederum tritt völlig der H. Müller'schen Anschauung bei.

Digitized by Google

Noch positiver lehnt Kessler die Ansichten H. Müller's ab; auch nach seinen Erfahrungen ist das gesammte Gefässnetz, welches den Glaskörper durchsetzt, bei den Säugern dem spurlosen Untergange geweiht. „Das eigentliche Bildungsendproduct der Arteria centralis, die Netzhautgefässe, haben mit dem erwähnten Gefässapparat nicht den geringsten genetischen Zusammenhang, sondern entwickeln sich völlig unabhängig von demselben."

Weiterhin lässt sich dann Kessler auch aus über das Wie dieser Bildung; jedoch scheint mir die Kessler'sche Auseinandersetzung eine Auffassung im Sinne H. Müller's nicht völlig auszuschliessen, wie ich später zu beweisen gedenke.

Auch Löwe nimmt die von H. Müller beschriebene Einsprossung der Glaskörpergefässe in die Netzhaut hinein aus der äussersten Glaskörpergefässlage an. „Dabei wird durch einen secundären Lymphspaltenbildungsprocess die ganze äusserste Glaskörperlamelle von der Oberfläche des Corpus vitreum abgetrennt und zur Netzhaut einbezogen."

v. Ammon schildert in seinen Beiträgen zur Entwicklungsgeschichte zwei völlig getrennte Gefässlagen, die er gleichzeitig neben einander beobachtete und deren eine allein der Retina angehört, die andere aber eine Bedeutung für den Aufbau des Glaskörpers besitzen möchte. Ueber die Entstehungsweise der zwei Gefässbezirke ist Ammon nicht in der Lage genauere Daten zu geben.

Auch in Otto Weber's Arbeit über den Glaskörper werden bei einem dreimonatlichen Fötus retinale und periphere Glaskörperverzweigungen der Centralarterie beschrieben. Die letzteren haben sich im fünften Monat schon meist zurückgebildet, während der Glaskörpertheil des Stammes der Arteria centralis noch existirt und auch noch eine Zeit lang fortbesteht.

N. Lieberkühn berührt die Frage in seinen entwicklungsgeschichtlichen Schriften nicht näher. Doch dürften seine Auslassungen über die Arteria centralis und capsularis und deren Beziehungen zu der Grenzmembran des Glaskörpers bzw. der Retina eher zu Gunsten der H. Müller'schen Behauptung gedeutet werden.

Digitized by Google

Aus der Darstellung Rathke's ersieht man nicht mit Gewissheit, wie er sich die Bildungsvorgänge der Arteria centralis retinae vorstellt.

Von neueren Autoren hat sich am entschiedensten Iwanoff auf die Seite H. Müller's gestellt.

Ebenso huldigen Knies und Schwalbe rückhaltlos des Letzteren Anschauung; auch Leber scheint derselben zuzustimmen.

In allerjüngster Zeit endlich hat noch W. His zu diesem strittigen Punkte, ebenfalls ganz im Sinne H. Müller's, Stellung genommen. —

Wie aus den vorstehend reproducirten Ansichten implicite hervorgeht, spielt in unsere Hauptfrage noch eine andere von nicht geringerer Bedeutung herein, nämlich die der Zugehörigkeit der sog. Membrana limitans interna zum Corpus vitreum oder zur Retina.

Auch bezüglich der Grenzmembran zwischen Glaskörper und Netzhaut sind ja die Ansichten in den letzten Decennien getheilter, denn je gewesen.

Auf der einen Seite die Vertheidiger nur einer Grenzschicht zwischen den genannten Nachbarorganen des Auges, welche genetisch der Retina zugehört (Henle, Iwanoff, Merkel, Manz, Kessler, Dr. Herzog Carl Theodor), während auf der andern Seite ebenso gewichtige Stimmen (Lieberkühn, Arnold, Schwalbe, Löwe) an der Existenz einer Grenzmembran des Glaskörpers festhalten und sich aus entwicklungsgeschichtlichen Gründen bewogen finden, dieselbe als einen Abkömmling des mittleren Keimblattes anzusehen.

Die Vertreter der ersteren Anschauung deuten die ja oft genug zu beobachtende Umhüllung des Glaskörpers als eine membranartige Verdichtung der Oberfläche des Glaskörpers, während die Limitans retinae durch die Verwachsung der Müller'schen Fasern zu Stande kommt. Eine vermittelnde Stellung in dieser Frage nehmen diejenigen Autoren ein, welche Hyaloidea und Limitans adoptiren, unter Zuspruch der einen zum Glaskörper, der andern zur Retina (Kölliker, Schultze).

Der Grund zu diesen differenten Anschauungen ist zum Theil wohl begründet in der Beschaffenheit des Untersuchungsmaterials. Wie bekannt, treten die cadaverösen Erscheinungen des Auges gerade

Digitized by Google

am Corpus vitreum zu allererst auf, und daher kann eigentlich nur ein ganz frisches Material als völlig zweckentsprechend erachtet werden.

Auch die Härtungsmethoden spielen eine sehr wichtige Rolle. Der Alkohol kommt als für derartige Untersuchungen ungeeignet wohl kaum mehr zur Anwendung. Aber auch die gegenwärtig fast ausschliesslich in Gebrauch befindliche Müller'sche Flüssigkeit ist von dem Nachtheile der Eiweisscoagulation nicht freizusprechen.

Dagegen hat sich die Pikrinsäure nach den Erfahrungen, die ich machte, namentlich bei Härtung von Embryonen gerade für die Untersuchung des Glaskörpers, wenn man Continuitätstrennungen von den Nachbarorganen möglichst vermeiden will, noch als das Beste bewährt. Die Härtung geschieht ganz in der von Kleinenberg zuerst angegebenen Art, wobei noch besonders darauf zu achten ist, dass man nicht eher an die mikroskopische Verarbeitung geht, bevor nicht die letzten Spuren von Pikrinsäure durch Alkohol extrahirt sind. Ein scrupulöses Festhalten gerade dieser Maassnahme gewinnt an Bedeutung, wenn man die Untersuchungsobjecte zu tingiren beabsichtigt.

Zu letzterem Zwecke habe ich mich fast durchgehens des Alauncarmins bedient und zwar immer mit dem besten Erfolge. Es besitzt dasselbe den einen grossen Vortheil, dass etwaige Ueberfärbung durch Einlegung der Präparate in Alkohol stets vollständig beseitigt werden kann.

Für die jüngeren Stadien der Entwicklungsgeschichte habe ich in toto gefärbt, für die vorgerückteren indess habe ich die Totaltinction wegen ihrer Ungleichmässigkeit wenig zweckmässig gefunden.

Bezüglich der Herstellung der Präparate erwähne ich noch, dass ich mich dazu fast ausschliesslich des neuen vom Instrumentenmacher Katsch dahier angefertigten Mikrotoms bediente. Bei vorzüglich gehärteten Objecten gelang es mir, fortlaufende Serien von Schnitten zu bekommen, die in ihrer Dicke zwischen $^1/_{30}$—$^1/_{50}$ mm schwankten; der Vortheil derartiger continuirlicher Reihen fällt namentlich für die embryologischen Forschungen doppelt ins Gewicht.

Das mir zu Gebot stehende Material gehört ausschliesslich der Säugethierreihe an; vorzugsweise standen mir Schafs-, Kalbs- und Schweinsembryonen zur Disposition; auch Kaninchen hatte ich

Digitized by Google

zur Untersuchung, und ebenso war es mir durch die Güte der HH. Professoren Hecker und Rüdinger möglich, an menschlichen Embryonen vom zweiten und vom dritten Monat Beobachtungen zu machen.

Meine ursprüngliche Absicht, die charakteristischsten Präparate der einzelnen Perioden in ununterbrochener Reihenfolge bildlich wiederzugeben, ist leider an äusseren Bedenken gescheitert. Ich habe mich daher mit der Reproduction der entscheidensten Bilder begnügen müssen.

Im Nachfolgenden gebe ich nun in chronologischer Reihenfolge die erhaltenen Resultate.

Ich übergehe dabei die allerersten Stadien, weil die Verhältnisse derselben genügend geklärt erscheinen, speciell die seiner Zeit von Kessler und Ciaccio aufgestellte Behauptung, dass die erste Glaskörperanlage nicht mesodermatischen Charakters sei, dieselbe vielmehr nur in der Ausbreitung der durch die Chorioidealspalte eindringenden Arteria centralis bestehe, durch die neuesten Untersuchungen von Rumschewitz, Lieberkühn, Ewetsky, Angelucci und Bambeke hinreichend widerlegt ist.

Da es mir nicht darauf ankommt, eine ausführliche Entwicklungsgeschichte der Retina und des Glaskörpers zu geben, so werde ich auch von den Objecten der folgenden Phasen nur diejenigen herausgreifen und kurz skizziren, welche einerseits besonders prägnant für den Entscheid des Ursprungs und des Aufbaues der Retinagefässe und andrerseits belangreich für die Limitansfrage sind.

Die innigen Beziehungen des embryonalen Corpus vitreum bzw. der in ihm verlaufenden Gefässbahnen zu den vordern Abschnitten des Auges bringen es aber mit sich, dass ich bei der Beschreibung der Präparate auch auf diese Rücksicht nehmen muss. Jedoch wird das bei diesen ebenfalls nur insoweit geschehen, als sie in eine mittel- oder unmittelbare Relation zu unserm Vorwurf gebracht werden können.

Dadurch bekommt die Darstellung allerdings einen etwas aphoristischen Charakter, was aber deshalb nicht so sehr ins Gewicht fallen dürfte, als ich am Schluss dieses Abschnittes eine geordnete Schilderung des ganzen Entwicklungsganges geben werde. —

Digitized by Google

Bei einem Präparate, das von einem 8 mm langen Schafsembryo herrührt, war die Schnittebene so gelegen, dass der Glaskörper sich rings von der Retina umgeben zeigte. Diese, in dem ersten Stadium der Entwicklung (Babuchin's einfache Zellenlage), setzte sich ohne jedweden nachweisbaren Contour in das Corpus vitreum fort. Inmitten desselben 4 im Quer- oder Längsschnitt getroffene, äusserst zartwandige Gefässröhren, welche feine, fadenförmige, anastomotische Verbindungen unter einander haben. Letztere erscheinen glashell und schicken auch ihrerseits feine Verzweigungen in das Glaskörper-„Gewebe" hinein. Die zwischen den Verästelungen der Gefässe befindliche Masse erscheint fast homogen; nur hie und da glaubt man etwas Körniges in ihr zu entdecken. In einem längs getroffenen Gefässschlauch bemerkt man 3 längsovale kern- und kernkörperchenhaltige, das Gefässlumen völlig ausfüllende Zellen. — An andern Schnitten desselben Objectes, welche den Bulbus quer getroffen, stellt sich der Glaskörper als ein schmaler Streif zwischen Linse und Retina dar, in welchem sich scheinbar nur eine Gefässlage befindet. Eine scharfe, etwa als Limitans primitiva anzusprechende Trennungslinie zwischen Corpus vitreum und Netzhaut ist auch hier in keiner Weise erkennbar. —

In einem vorgeschritteneren Stadium der Entwicklung zeigt sich der Glaskörper bei einem 12 mm langen Schafsembryo.

Auf einem Horizontalschnitt ist schon deutlich eine vordere und hintere Gefässlage im Corpus vitreum erkennbar. Beide sind mehrfach durch feine „protoplasmatische" (Arnold) Fortsätze mit einander verbunden. Die Gefässröhren haben ein etwa 1½ mal so grosses Lumen wie im vorigen Präparate; in denselben und ausserhalb derselben lymphoide Zellen, daneben vereinzelt grössere „sternförmige". Die distale Zellenlage der Retina ist gegen den anstossenden Glaskörper etwas schärfer abgesetzt; ein eigentlicher innerer Grenzsaum ist aber nicht vorhanden. Im Uebrigen Corpus vitreum von gleichem Aussehen wie in dem erst beschriebenen Objecte. —

Bei einem 17 mm langen Schafsembryo entnommenen Schnitten traten, etwas rückwärts von den vorderen Enden der secundären Augenblase gelegen, einige zarte filamentöse Verbindungen zwischen

Digitized by Google

dem aequatorialen Theile der Linsenkapsel und dem vordern Theil der Retina auf, welche an den vorhergehenden Präparaten noch gänzlich vermisst wurden. In ihnen, die offenbar die erste Anlage der Zonula Zinnii repräsentiren, „eingesprengt“ einige zarte Gefässlumina, die wohl dem die Arter. capsulo-pupillaris und die vorderen Ausbreitungen der Arter. hyaloidea verbindenden Gefässschaltgebiet angehören. — Ferner war von Interesse folgende Thatsache: Der zum Theil erheblich geschrumpfte Glaskörper war an einzelnen Stellen derart von der Retina „abgelöst“, dass von ihm auf der Vorderfläche der letzteren ein theils „bröckliches“, theils homogen aussehendes Material zurückgeblieben war, welches da und dort, wo es nur in einer dünnen Schicht adhärent war, als eine Trennungsmembran zwischen Corpus vitr. und Retina imponirte. Des weiteren verdient noch Erwähnung, dass die mit den vordern Theilen des Glaskörpers anscheinend „zusammengebackene“ Linsenkapsel etwas von den hintern Enden der Linsenfasern abgerückt ist. Endlich wies auch dieses Präparat eine weitere Volumszunahme des Glaskörpers und eine stärkere Kalibrirung seiner Gefässe auf. —

Auch das nächstfolgende Object (3,75 cm langer Schafsembryo) ist nach mehrfacher Richtung hin interessant.

Die in den vorigen Präparaten noch einfach erscheinende Retina zeigt sich hier schon deutlich in der von Würzburg zuerst beschriebenen Anordnung (Tapet, dunkle Zellen, helle Zellenlage, deren innerste Reihe wieder etwas dunkler gefärbt ist, schwach angedeutete, radiärfaserige Schicht). An Schnitten, an denen die Continuität zwischen Glaskörper und Netzhaut gut erhalten ist, sieht man von der peripheren Gefässlage des ersteren feine Verzweigungen in letztere direct „hineintauchen“, dieselben erreichen aber im Allgemeinen erst die vorderste dunkle Zellenschicht.

An Stellen, an denen eine Trennung von Glaskörper und Retina stattgefunden, nahm ich auf der Vorderfläche der letzteren in innigem Contacte mit ihr stehende Fragmente von Gefässchen wahr, welche in senkrechter Richtung auf die radiär angeordneten Zellschichten verlaufend in die vorderen und mittleren Theile derselben mehrere radiäre Aestchen abgeben. Dabei war eine die Retina vom Glaskörper scheidende Membran nirgends erkennbar.

Digitized by Google

In einem Schnitte waren Theile der inneren Zellschicht der Retina ausgefallen, und trat daher dort die Verbreitungsweise der peripheren Glaskörpergefässe besonders klar hervor. Dabei sind an dieser Stelle zwei Gefässlagen bemerkbar, deren eine mehr oberflächlich, deren andere etwas tiefer liegt, ohne dass dieselben indess einen auffälligen Unterschied in dem Bau der Gefässröhren darbieten. Die Verzweigungen beider Schichten stellen sich dar als schmale Schläuche, in deren Wandungen hie und da spindelförmige Zellen eingestreut sind; das Lumen mehrfach dicht ausgefüllt mit lymphoiden Zellen. Communicationen zwischen den beiden Gefässstraten sind nicht nachweisbar. Der Glaskörper hat an Volumen bedeutend zugenommen, und die anastomotischen Verbindungen zwischen der vorderen und hinteren Hauptgefässlage, welche in dem an zweiter Stelle beschriebenen Präparate noch schwach angedeutet waren, haben einen deutlichen Gefässcharakter angenommen. An einzelnen Stellen, an denen der Glaskörper hinten abgelöst ist, sind die Fortsetzungen der hintern Glaskörpergefässe in ihre retinalen Ausbreitungen hängen geblieben, was sehr schön zu sehen ist in den Abbildungen 2 und 3.

Die Verbindungen zwischen der Linsenkapsel und der Retina durch das feinfaserige Gewebe der Zonula Zinnii treten mit seltener Klarheit hervor (Abbild. 4 u. 5). Eine bestimmte Anordnung der fast homogenen Faserzüge derselben ist zwar noch nicht gegeben, doch lässt sich eine Anlehnung an dort befindliche Verästelungen der Arteria capsularis nicht verkennen. Die letztere breitet sich zwischen dem äquatorialen Theile der Linse und dem Ende der Retina in folgender Weise aus: Ein Ast zieht nach vorn zwischen der Hinterfläche der schon in der Entwicklung begriffenen Iris und zwischen der Linsenkapsel zu dem die Membrana capsulo-pupillaris constituirenden Gefässsystem (*a*). Ein zweiter wendet sich, bogenförmig nach hinten verlaufend, gegen das vordere Ende der Retina hin (*b*). Zwischen diesen beiden Hauptverzweigungen der Arteria capsularis am Linsenäquator bestehen mehrere zarte Anastomosen, welche den zwischen den ersteren befindlichen freien dreieckigen Raum quer durchsetzen, theils gegen die vordere, theils gegen die hintere Seite des Dreieckes gerichtet (*c*). Unter diesen fällt durch seine Stärke besonders

Digitized by Google

ein Gefäss auf, welches den nach vorn und den nach hinten verlaufenden Ast der Arteria capsularis mit einander in directe Beziehung bringt (*d*). Die zwischen den Gefässen auftauchenden Zonulafasern verlaufen vorwiegend parallel zu den beiden Hauptästen derselben. — Den gegen den Endtheil der Retina umbiegenden Ast der Arteria capsularis sah ich in deutlich nachweisbarem Zusammenhange mit den Enden der sich in der Peripherie des Glaskörpers verzweigenden Gefässe besonders schön in einem Präparat, das mir Herr Prof. Dr. Kupffer gütigst zur Disposition stellte (Schafsembryo) und das sich in Fig. 6 skizzirt findet. In demselben Objecte waren auch die von den peripheren Glaskörpergefässen in die Retina hineinsprossenden Fortsetzungen sehr schön zu erkennen. —

In einem Präparat, das einem Schafsembryo von 6 cm entstammt, waren die Verbindungen zwischen den Randgefässen des Glaskörpers und der Retina noch deutlicher als in dem vorigen ausgesprochen. Im Allgemeinen bot aber das Object keine durchschlagenden Unterschiede von demselben, weshalb ich eine genaue Beschreibung desselben unterlasse. —

Dagegen liefert das folgende Präparat (Schafsembryo von 11 cm Länge) überraschend prägnante Bilder (Abbild. 7 u. 8). Es ist gleichzeitig wohl das wichtigste der ganzen Serie, weil in ihm der mehr weniger lockere Zusammenhang der Aussprossungen der Glaskörpergefässe mit der Retina in den bisherigen Phasen ein derartig inniger geworden ist, dass ein etwaiger Zweifel, ob die oben beschriebenen zarten Ausläufer der peripheren Glaskörpergefässlage wirklich auch die ersten Anfänge der definitiven Netzhautgefässe repräsentirten, gelöst ist. Allüberall sieht man in der in Bildung begriffenen Nervenfaserschicht die Verästelungen derselben sich arkadenartig verbreiten. Eine Trennung in zwei Lagen, welche ganz gesondert verlaufen, ist nicht mehr zu verkennen. Eine eigentliche Limitans interna ist zwar auch hier noch nicht zu gewahren, jedoch springen an einzelnen Stellen zwischen den Gefässen radiär gestellte fibrilläre Bildungen auf (*a*), welche nach vorn in convexen Bogen einander zustreben und welche ich im Zusammenhalt mit den Befunden der früheren und späteren Entwicklungsstadien nicht anders als die ersten Anlagen der Müller'schen Stützfasern deuten kann.

LANE LIBRARY

Digitized by Google

Im Opticusstamme (Fig. 8[a]) zwei ungefähr gleich grosse im Querschnitt getroffene Gefässe. In den an die Retina angrenzenden Theilen des Corpus vitreum mehrere weite und einige dünner kalibrirte Gefässschläuche, welche nach den von den „retinalen Gefässverflechtungen" nach vorn hinziehenden Fortsetzungen gerichtet sind, ohne indessen direct in einander überzugehen. —

In den den folgenden Perioden entnommenen (13—17 cm lange Schafsembryonen) Objecten schreitet die Durchflechtung von Nervenfasern und peripheren Glaskörpergefässen mit zunehmender Verbreitung der ersteren gegen die Ora serrata hin fort. Dabei treten die übrigen im Glaskörper verlaufenden Gefässbahnen gegenüber den retinalen mehr und mehr zurück, wie das in dem vorigen Präparate schon als beginnend zu erkennen war, indem die Wandungen der letzteren sich verdicken, während die Umhüllungen der Glaskörperschläuche entweder ihren embryonalen Charakter noch beibehalten haben oder schon in Röhren mit fast homogenen Wandungen verwandelt sind. Auch die in den letzteren befindlichen Blutkörperchen nehmen gradatim an Zahl ab, und nur an dem Anfange der mit den Retinalgefässen noch in Verbindung stehenden Anastomosen lassen sich einige Zellen im Gefässlumen erkennen. Dabei verringert sich auch der Querschnitt der Glaskörperröhren, und tritt diese Reduction der Gefässe zuerst an der Gegend der stärker entwickelten Zonula Zinnii auf, um von da aus gegen den hintern Pol des Auges fortzuschreiten, so dass schliesslich der ganze Glaskörper als ein Gewebe erscheint, das von netzförmig unter einander communicirenden Strängen gebildet ist, welche im Allgemeinen von homogenem Inhalt, nur an den gegen die Retina hin gerichteten Enden sporadisch mit Lymphoidenzellen erfüllt sind.

Die innere Grenze der Retina gestaltet sich immer deutlicher. Dabei werden die directen Verbindungen der nun im eigentlichen Glaskörper befindlichen Anastomosen mit den Retinalgefässen durch Dickenzunahme der Nervenfaserschicht und weitere Ausbildung der Müller'schen Stützfasern und Confluirung der vordern Enden derselben zur Limitans interna immer sparsamer. Schliesslich scheinen die Verbindungen zwischen den Spalträumen des Glaskörpers und den Gefässen der Retina völlig verschwunden zu sein. Durch die

Digitized by Google

Injectionsversuche von His und Schwalbe, sowie durch die histiologischen Untersuchungen des Dr. Herzog Carl Theodor ist indessen erwiesen — und auch meine Präparate haben mir das bestätigt —, dass auch im postfötalen Leben zwischen den „peripheren“ Lymphbahnen des Glaskörpers und der Retina Beziehungen existiren, welche die Annahme einer Communication zwischen den perivasculären Netzhautkanälen und dem Lückensystem des Glaskörpers rechtfertigen.

So bekommt die „Netzhaut-Glaskörperzone“ schliesslich das Aussehen, wie es in den Arbeiten von Iwanoff und Dr. Herzog Carl Theodor ausführlich geschildert und abgebildet worden ist. Auf eine bildliche Wiedergabe der letzten Entwicklungsphasen habe ich deshalb Verzicht leisten zu dürfen geglaubt, um so mehr als der uns vornehmlich interessirende Uebertritt von Glaskörpergefässen in die Retina ohne Sonderentwicklung eines eigenen neuen retinalen Gefässsystems durch die oben beschriebenen Befunde dargethan ist.

Die an Kalbs- und Schweinsembryonen gewonnenen Resultate stimmen im Allgemeinen mit den beim Schaf gefundenen überein. Nur fand ich die im sechsten Präparate erwähnten Gefässquerschnitte (vgl. Fig. 8[a]) im Opticus schon bei einem Schweinsembryo von 4,9 cm Länge.

An Schnitten derselben Reihe sah ich auch auf der Papilla nervi optici dieselbe Zellenmasse, welche Kessler bei eben geworfenen Ratten fand; dagegen habe ich die Capillaren, welche dieser Autor in derselben entdeckte und welche er, weil sie in Verbindung mit einem von der Arteria centralis unmittelbar vor ihrem Austritt in den Glaskörper abgehenden Gefässchen standen, für die ersten Anlagen der Retinalgefässe anspricht, nicht nachweisen können; vielmehr war hier wie bei den oben beschriebenen Schafsembryonen der Einsprossungsprocess deutlich sichtbar. — Aus dem Mangel eines nachweisbaren Ueberganges der von Kessler gesehenen Capillaren in die embryonalen Glaskörpergefässe auf die völlige Unabhängigkeit der Entwicklung der retinalen Blutbahnen von letzteren zu schliessen, wie das Kessler thut, erscheint mir übrigens etwas gewagt. Es kommt da jedenfalls die Lage des Schnittes sehr in Betracht. Beispielsweise war auch in dem in Fig. 8 bildlich wieder-

Digitized by Google

gegebenen Präparate eine directe Verbindung beider Blutbahnen nicht ersichtlich, und doch wird wohl Keiner an der Zusammengehörigkeit der Bruchstücke der Glasskörpergefässe und der Netzhautgefässe zweifeln.

Von den bereits erwähnten menschlichen Embryonen erwiesen sich leider nur einer aus dem Anfang des 2. Monats und ein anderer aus dem 2. bis 3. Monat für eine histiologische Untersuchung brauchbar. Da die uns interessirenden Verhältnisse der Retina, des Glaskörpers und der Zonula im Allgemeinen die gleichen sind wie die für die entsprechende Periode bei Schafsembryonen dargelegten, so glaube ich einer Beschreibung derselben überhoben zu sein.

Einige andere einschlägige Thatsachen, die von Wichtigkeit sind, werde ich gelegentlich im Folgenden besprechen.

Nach den in Vorstehendem geschilderten mikroskopischen Befunden, zusammengenommen mit den bisherigen Ergebnissen der embryologischen Forschungen, stellt sich der Aufbau des Glaskörpers und der von ihm in der Entwicklung abhängigen anstossenden Gewebe in folgender Weise dar:

Die in ihm im embryonalen Leben vorhandenen zahlreichen Gefässverzweigungen der Arteria hyaloidea und die in ihn hineingestülpten Abkömmlingsproducte des mittleren Keimblattes dienen nicht direct dazu, ihm selbst die nöthigen Bausteine zu seiner Ausgestaltung zu liefern, sondern sie geben ihm in erster Linie das Material zur Bildung der Retina, soweit es sich um die Versorgung dieser mit Blutgefässen handelt; ferner sind sie auch wohl für den Aufbau der Zonula Zinnii von Wichtigkeit; endlich sind sie durch ihre Communicationen mit der Membrana capsulopupillaris und mit der Membrana pupillaris auch so lange von Wichtigkeit für die Bildung des vorderen Theils des Uvealtractus, als das definitive Gefässsystem desselben noch nicht vollendet ist. Erst nachdem alle diese wichtigen Aufgaben gelöst sind, beginnt die Organisation des Glaskörpers selbst. Wenn also Kessler diesem in seiner embryonalen Verfassung, soweit es die Nutzbarmachung der in ihm kreisenden Bildungselemente für ihn selbst angeht, eine ganz untergeordnete Bedeutung beilegt, indem er den

Digitized by Google

Glaskörper nur als ein Transsudat der Verzweigungen der Arteria centralis in ihm ansieht, so ist diese Geringschätzung scheinbar berechtigt. Wenn man indess den Entwicklungsgang genauer, ich möchte sagen mit teleologischem Blicke verfolgt, so zeigt sich eine grosse Planmässigkeit in der Verwerthung des ihm zur Verfügung stehenden formativen Materials.

Von Interesse ist in der Beziehung die Entdeckung Ricchiardi's. Dieser fand, dass zu einer Zeit, wo Communicationen mit den Gefässen der Iris noch nicht bestehen, von den Gefässverzweigungen an der hinteren Linsenkapsel am Linsenrande eine Reihe von 20 bis 30 venösen Gefässen entspringt, welche mit einem höchst krummen und unregelmässigen Uebergang in die Tiefe des Glaskörpers anfangs sehr häufig Anastomosen eingehen, dann allmählich an Zahl sich vermindern und endlich in 4—8 Hauptgefässen endigen, sich gemeinsam in der Sehnervenpapille vertiefen und in die Vena centralis einmünden. Diese Venen kommen einmal aus den arteriellen Verzweigungen der hinteren Linsenkapsel, dann aus solchen, welche aus der Membrana pupillaris durch die sog. capsulo-pupillaris rückwärtig hervortreten.

Ricchiardi schliesst daraus, dass nicht alle Gefässe der Capsulo-pupillaris arteriell sind, sondern zum Theil auch venös. Wenn sich nun Iris und Ciliarkörper bilden, dann stellen sich Anastomosen zwischen den Gefässen der Iris und denen der Capsulo-pupillar-Membran ein, und zwar sind diese Abzugsbahnen für das venöse Blut bestimmt. Dann werden, da der Glaskörper schon vollständig ausgebildet ist, die venösen Blutgefässe des Capsulo-pupillar-Systems atrophisch; ebenso auch die, welche den Glaskörper durchsetzen.

Diese Glaskörpervenen hat Ricchiardi noch bis zum Ende des dritten Monats bei dem menschlichen Fötus nachweisen können. Bei Hunden, Katzen und Wildschweinen waren sie ebenfalls da, wenn die Iris und Ciliarfortsätze gar nicht oder wenig entwickelt waren; aber bei diesen gelang es ihm nicht festzustellen, wann sie verschwinden. — Damit in Einklang steht die Beobachtung F. Arnold's, der zufolge die Verzweigungen der Arteria capsularis anfangs auf die hintere Linsenkapsel beschränkt sind.

Digitized by Google

Dass in der That von Anfang an eine gesonderte Anlage von primordialen Venen und Arterien im Glaskörper bestehen kann, ist mir durch die in meinen Präparaten relativ früh constatirte Gliederung der Blutgefässe in zwei Schichten sehr wahrscheinlich gemacht.

Ebenso sprechen für einen ununterbrochenen Kreislauf die in der Gegend der embryonalen Zonula Zinnii deutlich eruirbaren Verbindungsschlingen mit der Arteria capsularis und den peripheren Glaskörpergefässen; die letzteren Anastomosen wurden bekanntlich von H. Müller geleugnet. Ihre Existenz ist aber für mich unzweifelhaft.

Der exacte Nachweis, was von den Glaskörpergefässen je Vene, je Arterie sei, lässt sich an der Hand der einfachen mikroskopischen Untersuchungen nicht führen, da die prägnanten anatomischen Merkmale zwischen den abführenden und den zuführenden Gefässen sich erst herausbilden in der spätesten Zeit der Entwicklung, wenn die randständigen Glaskörpergefässe in die Retina eingedrungen sind. Ebenso ist es mir erklärlich, dass eine Arteria centralis und eine Vena centralis erst dann genauer unterschieden werden können, wenn sie in dem Opticusstile eingewebt sind, wo alsdann durch die Umgebung auf dem Querschnitte ihre Lumina deutlicher heraustreten.

Ich glaube daher, dass der Annahme der Ricchiardi'schen Entdeckung, welche durch Injectionen gemacht wurde, im Allgemeinen nichts entgegensteht. Nur musste dieselbe insofern etwas modificirt werden, als die von ihm so genannten peripherischen Glaskörpervenen nicht atrophiren, sondern in die Retina einbezogen werden.

Es würde also der Kreislauf in den verschiedenen Entwicklungsperioden sich in der Art gestalten, dass, nachdem die sog. Membrana capsulo-pupillaris mit der Iris eine Beziehung bekommen hat, die Abfuhr des aus dem Glaskörper herstammenden Blutes auf zwei Wegen stattfindet: 1. durch die Irisgefässe, 2. durch die Umbiegungsschlingen an der Zonula Zinnii gegen die Vena centralis hin. Im weiteren Verlaufe atrophiren die Communicationen zwischen Membrana pupillaris und Iris, was wohl dadurch bedingt sein dürfte, dass sich inzwischen das Gefässsystem der Iris ausgebildet hat;

Digitized by Google

dann werden die Gefässe auf der vordern Linsenkapsel verschwinden, und mit dem Zurücktreten der Randschlingen an der Zonula lösen sich auch die Beziehungen zwischen den an der hinteren Linsenkapsel und den an der Vorderfläche der Retina verlaufenden Gefässen. So gewinnt also die Iris relativ am frühesten eine selbständige Ernährungsstellung; dann kommt die Zonula Zinnii, schliesslich die Retina und der Glaskörper selbst.

Ueber die directe bzw. indirecte Betheiligung des letzteren an der Bildung der letztgenannten Theile dürften wohl keine grossen Zweifel mehr bestehen.

Die Linsenkapsel, die so heiss umstrittene, muss nach alledem, was Arnold, Sernoff, Rumschewitz, Ewetsky und noch jüngst Lieberkühn mitgetheilt haben, für eine Grenzschicht des Mesoderms gehalten werden. Die von Kölliker dagegen angezogene Analogie des Limitans primitiva retina ist, abgesehen davon, dass die Existenz derselben mir nach meinen Präparaten mehr als fraglich ist, deshalb nicht von Belang für die genetische Deutung der Linsenkapsel, weil deren mesodermatische Natur schon dadurch dargethan ist, dass sie zu den leimgebenden Geweben gehört, und es ist kein solches bekannt, das aus dem Ektoderm hervorginge.

Die Anschauungen über die Zonula Zinnii sind getheilte. Nach C. O. Weber entstehen ihre Fasern aus dem an der hinteren Linsenwand befindlichen Theile der Arteria capsularis. Lieberkühn bestreitet das: „Die Zonula ist ein Büschelwerk feiner Fasern, in welchen zahlreiche Zellenkörper liegen von dem Aussehen der Zellen des embryonalen Glaskörpers."

Nach Arnold wird die Zonula zu einer Zeit angelegt, wo die Linse noch in ihrer Circumferenz von einem gefässhaltigen Gewebe umgeben ist; ihre Bildung wird eingeleitet durch eine Verschmelzung des am Linsenrand gelegenen Abschnittes dieses Gewebes mit dem vorderen Ende der Augenblase, und dieselbe fällt zusammen mit der beginnenden Entwicklung des Corpus ciliare. — Ferner ist hervorzuheben, dass die Zonula als ein Bestandtheil des die Linse umhüllenden Gewebes ursprünglich dieselbe Structur besitzt wie dieses und erst später gewisse Differenzirungen erfährt. Zonula und Glaskörper haben ein und dieselbe Abstammung.

Digitized by Google

Auch Iwanoff und Rumschewitz halten das Aufhängeband der Linse für ein Product des Glaskörpers, während Henle und Merkel dasselbe als einen Abkömmling der Limitans retinae auffassen. Angelucci und Pagenstecher hinwiederum sprechen die Zonula ciliaris dem Glaskörper zu. Auch Ulrich scheint sich dieser Meinung anzuschliessen.

Nach den Lieberkühn-Arnold'schen Auseinandersetzungen dürfte die Frage wohl zu Gunsten des Glaskörpers entschieden sein. Auch in meinen Präparaten lässt sich ja der innige Connex zwischen den Verzweigungen der Arteria capsularis am Linsenrande und dem Faserwerk der Zonula deutlich ersehen. Inwieweit die ersteren eine unmittelbare Bedeutung für die Architektonik der letzteren besitzen, das festzustellen ist sehr schwierig. Vielleicht ist aber das nachstehende Präparat für diesen Entscheid nicht ohne Belang.

In einem in seiner Gesammtentwicklung zurückgebliebenen Bulbus eines 6 monatlichen Kindes bemerkte ich zu Lebzeiten neben einer Arteria hyaloidea persistens und neben einem Colobom iridis congenitum nach unten in der dem letzteren entsprechenden Pupillaröffnung einen von der hinteren Linsenkapsel gegen den Ciliarkörper hinziehenden weisslichen Strang von etwa $1\,^1/_2$ mm Breite.

Ich hatte durch die Güte des Herrn Prof. Heinrich Ranke Gelegenheit, kurz post mortem das Auge zu enucleiren, und ergab sich bei der mikroskopischen Untersuchung (Verticalschnitt) u. A. Folgendes:

Die Linsenkapsel ist von dem äquatoriellen Theile der Linse abgetrennt und hier wie auch nach vorn in mehrere Falten gelegt. Mit ihr verwachsen zieht sich zu der rudimentären Wurzel der Iris und zum vorderen Abschnitt des Corpus ciliare eine dreieckig configurirte, anscheinend völlig fibröse Masse, in welcher sich aber bei stärkerer Vergrösserung mehrere ganz homogen aussehende, langgestreckte Bündel wahrnehmen lassen. Zwischen den letzteren bemerkt man zwei quer getroffene Gefässlumina.

Weiterhin sieht man nahe der Verwachsungsstelle mit der Linsenkapsel ein längs getroffenes, mit Blutkörperchen ausgefülltes Gefässrohr und von der Glaskörperseite herkommend ein grösseres, welches bis gegen die Mitte des Zapfens sich erstreckt. Von der

Digitized by Google

Hinterfläche desselben gehen gegen den vorderen und hinteren Theil des Corpus ciliare direct aus der fibrösen Platte entspringende feine Fasern, welche völlig identisch sind mit den Fibrillen einer normalen Zonula.

Die Bedenken, welche Kölliker gegen die Identificirung der peripheren Glaskörpergefässe mit den nachmaligen Netzhautgefässen erhebt, erscheinen mir widerlegt durch den directen Nachweis des Ueberganges derselben in die Retina und durch die Thatsache, dass die von Kölliker für seine Ansicht vornehmlich ins Feld geführte Limitans primitiva interna nicht vorhanden ist. Das, was in den ersten Entwicklungsstufen dann und wann (vgl. oben S. 47) eine vordere Begrenzungsschicht vortäuscht, ist verdichtetes Glaskörpergewebe, demgemäss ein Kunstproduct.

Es muss daher die H. Müller-Iwanoff'sche Ansicht über die Herkunft der retinalen Strombahnen in der Hauptsache als zu Recht bestehend erachtet und demzufolge dem Glaskörper ein bedeutsamer Antheil an dem Aufbau der Netzhaut zugesprochen werden.

Ob die peripheren Glaskörpergefässe auch bestimmend wirken auf die sonstige Gestaltung der gegen den Glaskörper hinziehenden Retinalpartie, insbesondere, ob neben ihnen auch bindegewebige Elemente zur Hineinsprossung gelangen, die eventuell an der Constituirung des Radialfasersystems und der Limitans interna einen Antheil haben, habe ich nicht feststellen können. Vielleicht aber liesse sich diese Frage entscheiden bei Anwendung des von Prof. Kupffer für den Nachweis der bindegewebigen Elemente der Leber mit Erfolg benutzten Nickeloxydulammoniak. Die dazu nöthigen ganz frischen Objecte konnte ich mir leider bis jetzt nicht zugänglich machen.

Die Annahme einer eigenen Umhüllungsmembran des Glaskörpers geräth in der neuesten Zeit mehr und mehr ins Schwanken. Ich glaube, dass nach der Richtung hin die von Dr. Herzog Carl Theodor gemachten Untersuchungen den endgiltigen Entscheid zu Gunsten der Henle-Iwanoff'schen Ansicht gebracht haben.

Auch Ulrich konnte sich nicht von der Existenz einer Membrana hyaloidea überzeugen; ebenso resultatlos waren die jüngst

Digitized by Google

emanirten Untersuchungen über die Histiologie des Glaskörpers von Blazekovicz.

Letzterer beschreibt ebenfalls die von Dr. Herzog Carl Theodor gefundenen, mit der Netzhaut in Verbindung stehenden Glaskörperlymphspalten und hat dieselben auch in den mittleren Theilen des Glaskörpers nachweisen können. Die Membrana limitans interna dürfen wir nach dem oben Bemerkten nicht mehr als eine die Retina vom Glaskörper völlig abschliessende Membran ansehen. Durch die in ihr vorhandenen Stomata, die sich in die peripheren Glaskörperkanäle öffnen, gewinnt sie vielmehr gewissermassen eine siebartige Beschaffenheit.

Was Lieberkühn an dem Glaskörperzapfen der Kalbsembryonen als weitabstehende structurlose Scheide, welche ununterbrochen in einen von der vordern Retinalfläche abgelösten Saum (die Membrana hyaloidea Lieberkühn's) übergeht, gesehen hat, ist auch mir in demselben nicht entgangen. Nur, glaube ich, ist die Deutung, die Lieberkühn gibt, nicht richtig, da ich an einzelnen wohlgelungenen Schnittten die „Scheide" dem Zapfen direct anliegend fand. Bei genauer Untersuchung erkannte man in demselben feine, maschenartige Lücken, welche sich an ein paar Stellen in die Wandungen des Zapfens fortsetzten.

Die Lieberkühn'sche Scheide dürfte also wohl als ein Härtungsproduct der Müller'schen Flüssigkeit zu betrachten sein, und möchte ich dies um so mehr annehmen, als ich gleich wechselvolle Bilder an Präparaten der Arteria hyaloidea persistens bekam, welche von dem Bulbus herrührte, dem die oben beschriebene „fibrös" entartete Zonula entstammt.

Die ausführliche Darlegung der feineren Verhältnisse dieses Objectes, welches beim Menschen erst einmal (Manz) zur histiologischen Untersuchung gelangte, behalte ich einer gesonderten Publication vor. —

Auch die in den letzten Jahren wiederholt (Knies, Memorsky, Ulrich) angestellten physiologischen Versuche über die Ernährung des Auges bzw. über den Verlauf der Lymphbahnen in den Binnentheilen desselben haben ein Resultat ergeben, das sich im vollen Einklange mit der Annahme von Lymphkanälen im Glaskörper be-

Digitized by Google

findet, welche in einem directen Zusammenhange mit denen der Nachbarmembranen stehen. Die schwere Erkennbarkeit des Lückenwerkes im Glaskörper und der zarten Begrenzungen desselben liegt in den Schwierigkeiten begründet, welche sich bei der Untersuchung des Corpus vitreum geltend machen, vor allem in den gleich bei der Blosslegung desselben unvermeidlich eintretenden Aenderungen seiner normalen Configuration und seines Zusammenhangs mit den benachbarten Theilen des Auges. Dazu lässt sich selbst bei der besten Härtungsmethode eine wenn auch noch so geringfügige Reduction des Glaskörpervolumens nicht vermeiden, und wird auf diese Weise der wohl constatirte Zusammenhang von Limitans und „Lymphlücken" sich oft dem Nachweise entziehen müssen. Endlich noch die Schwierigkeit der Anfertigung von genügend feinen Schnitten, welche durch die neuesten Mikrotome allerdings erheblich verringert ist.

Ebenso liefert die Pathologie des Glaskörpers mancherlei Anhaltspunkte für die Richtigkeit obiger Anschauungen.

Vor allem sind es die in den letzten Jahren mehrfach beobachteten sog. Hämorrhagien zwischen Retina und Glaskörper, welche ohne eigentliche Zerstörung des Gewebes des letzteren einhergehen.

Wecker spricht sich darüber in folgender Weise aus: „Es erscheint die Annahme sehr natürlich, dass bei Blutungen in dem Glaskörper das Blut sich vorwiegend in die natürlichen Spalten des Corpus vitreum ergiesst und nachträglich längs dieser gebildeten Blutbahnen sich membranöse Verdichtungen bilden."

Schweigger, Leber und Unterharnscheidt sahen schalenförmige Blutungen an der Innenfläche der Retina in dem Rayon zwischen der Macula lutea und der Eintrittsstelle des Opticus mit Uebergreifen auf die letztere selbst. Während die von dem zweitgenannten Autor und auch zwei der von Unterharnscheidt mitgetheilten Fälle verliefen, ohne fast eine Spur zu hinterlassen, ist die dritte von Unterharnscheidt in der Bonner Augenklinik beobachtete Hämorrhagie recht bemerkenswerth dadurch, dass sie auf der Papille selbst mitlocalisirt war, dabei auch die Macula-lutea-Gegend zum grösseren Theil einhüllend, und sich als Residuum derselben später eine strangförmige Trübung im Glaskörper zeigte.

Digitized by Google

Diesen Ausgang erklärt sich der Verfasser durch eine Ruptur der Hyaloidea mit Penetration des Blutergusses in den Glaskörper. — Auch ich sah den gleichen Ausgang bei ein paar analog gelagerten Fällen, ohne dass indess Spuren einer eigentlichen Glaskörperblutung nachweisbar waren.

Der erste Fall betraf den 19jährigen Gütlersohn Fr. Babinger von Hörndling. Patient kommt am 19. Juni 1879 in die kgl. Universitäts-Augenklinik mit der Angabe, vor 14 Tagen eine plötzliche Verschlechterung des Sehvermögens auf dem linken Auge wahrgenommen zu haben. Auch auf dem rechten Auge will er im vorhergehenden Jahre eine Zeit lang einmal schlechter gesehen haben, ohne dass er damals, wie auch jetzt, eine bestimmte Veranlassung dafür anzugeben im Stande wäre. Indess behauptet der Kranke, von jeher stark kurzsichtig gewesen zu sein.

Der erhobene Befund war folgender:

R. A. $S = \frac{6}{6} - 4{,}5\ D$, Sn. I. Im Glaskörper ein nahe dem hintern Pole der Linse beginnender, sich gegen die Papille in schlangenförmiger Weise hinziehender lichtgrauer Strang. Derselbe ist nach vorn fein zugespitzt, während er gegen die Papille hin breitere Dimensionen annimmt. In seinen mittleren Theilen hat er eine Kaliberdicke, welche ungefähr der einer Vene zweiter Ordnung entspricht. Die Papille ist durch die Trübung leicht verschleiert. An ihrer temporalen Seite ein etwa $^1/_6$ Papillendurchmesser breiter Conus. Sonst sind keine gröberen Veränderungen zu eruiren.

L. A. Finger erkannt auf 1 m. Auf der Papille und über dieselbe hinaus sich verbreitend gegen den gelben Fleck eine etwa 3—4 Papillen grosse hämorrhagische Extravasatschicht, welche im Allgemeinen bezüglich der von Leber und Unterharnscheidt geschilderten Configurationsweise und auch in perimetrischer Hinsicht keine besonderen Differenzen zeigte, aber dadurch sich etwas von dem Typus der Grenzblutungen zwischen Glaskörper und Retina unterschied, dass die Extravasatschicht gegen die Papille hin dicker war und dort stark gegen den Glaskörper hin prominirte. — Glaskörper rein.

Der Patient wurde gleich einer Heurteloup'schen Kur unterzogen und konnte nach vier Wochen mit $S = \frac{2}{12} - 4{,}5\ D$ entlassen

Digitized by Google

werden. Der hämorrhagische Herd war um ein Bedeutendes kleiner geworden, so dass die Papille z. B. nahezu völlig frei war.

Ich hatte Gelegenheit, den Kranken in kurzen Intermissionen auch noch während der nächsten Monate zu verfolgen. Die centrale Sehschärfe hob sich mehr und mehr; dabei änderte sich der Spiegelbefund dahin, dass sich nach einigen Wochen propapillär eine feine zarte Trübung zeigte, welche sich ungefähr bis gegen die Grenze des mittleren und hinteren Glaskörperdrittels, nach vorn etwas sich verjüngend, erstreckte und die Verhältnisse der Papille leicht verschleierte.

Noch stärker ausgesprochen habe ich eine derartige Trübung gefunden bei einer 69jährigen Frau von Königsbrunn, die gleichfalls myopisch war ($S = \frac{1}{6} - 11\ D$). Dieselbe reichte von dem vordern Theile des Glaskörpers bis gegen die Netzhaut hin, sich in letzterer etwas nach unten und innen von der Papille als ein $^1/_3$ Papille breiter membranöser Strang inserirend.

Auch Stellwag gedenkt eines Falles, in welchem von der Papille ausgehend ein dünne, gefässartige, scharf begrenzte Blutsäule gegen das Centrum der Hinterkapsel hinlief und sich hier in ein kleines scheibenförmiges Extravasat ausbreitete.

Eine plausible Deutung des Auftretens einer centralen Glaskörpertrübung nach Hämorrhagien auf und in der Umgebung der Papille ist bei der Nachbarschaft des Canalis Cloqueti um so leichter, als gerade bei den Myopen höherer Grade derselbe in seinem Anfangstheile ektasirt zu sein pflegt (Löwe's sog. dritte Augenkammer).

Das häufige Zusammentreffen von Myopie mit membranösen fadenförmigen Trübungen, welche von der Papille gegen die hintere Linsenkapsel ziehen, wurde für mich die Veranlassung zur Durchmusterung der Literatur über die sog. Arteria hyaloidea. Die Vermuthung, dass unter dieser Rubrik wohl Manches beschrieben sein möchte, was eigentlich nichts damit zu schaffen haben dürfte, sondern lediglich der Ausdruck von Vorgängen ist, die gleich oder doch analog den vorhin beschriebenen sind, bestätigte sich dabei in auffälliger Weise.

Meines Erachtens muss das bisher auf die sog. Arteria hyaloidea bezügliche Material in zwei Klassen gruppirt werden:

Digitized by Google

1. Wirkliche Arteria hyaloidea persistens, offen oder obliterirt.

2. Membranöse Trübungen, die in ihrer Lage dem Canalis Cloqueti entsprechen, aber entstanden sind durch postembryonale Veränderungen der centralen Lymphspalte des Glaskörpers (Residuen von voraufgegangenen Hämorrhagien), für welch letztere die Myopie eine besondere Disposition abzugeben scheint.

Oder ist es am Ende nur zufällig, dass sowohl in zwei Fällen von Hirschberg, als auch in denen von Toussaint, Berger und Stör Kurzsichtigkeit als Complication sich verzeichnet findet (in letzterer Beobachtung bestand daneben „eine Sclerotico-chorioiditis posterior und Atrophie der Pigmentschicht der Chorioidea in ziemlicher Ausdehnung gegen den Aequator hin"). Durch letztere Anomalie war auch der Berger'sche Fall ausgezeichnet. Auch ein mir gütigst von Herrn Prof. Horner mitgetheilter Befund betraf ein achtjähriges Mädchen, das eine Myopie von $^1/_8$ hatte.

Ebenso sind die von Flarer, Wecker, Gardiner als Arteria hyaloidea angesprochenen Befunde nicht über allen Zweifel erhaben, da in allen dreien gleichzeitig beträchtliche Glaskörpertrübungen nachweisbar waren.

Desgleichen ist die Krankengeschichte von Carreras-Arago nicht derart, dass man die in ihr beschriebene „an ihrem vorderen Ende" abgelöste Hyaloidealarterie auf Treu und Glauben annehmen könnte.

Uebrigens hat die Annahme der Umwandlung einer sich gegen den Centralkanal hin erstreckenden Papillarhämorrhagie zu einem bindegewebigen Strange um so weniger etwas Gezwungenes, da sowohl von Pagenstecher wie von Jäger, Krause und Sämisch Gefässneubildungen im Glaskörper beschrieben worden sind, welche sich in einem directen Zusammenhange mit Retinalgefässen befanden.

Um schliesslich auf den eingangs mitgetheilten merkwürdigen ophthalmoskopischen Befund zurückzukommen, so kann ich mir das Zustandekommen dieser eigenthümlichen Hemmungsbildung nur in folgender Weise erklären: In der Entwicklung der Arteria hyaloidea sind schon zu einer Zeit, da das Glaskörpervolumen noch geringe

Digitized by Google

Dimensionen besass, entzündliche (?) Veränderungen in ihren Wandungen aufgetreten, welche zu einer Verdickung derselben und zu einer innigen Verlöthung des bindegewebig entarteten Stranges mit der hinteren Linsenkapsel führten. Während nun unter normalen Verhältnissen der Abstand zwischen der hinteren Linsenfläche und der Retina durch weiteres Wachsthum des Corpus vitreum ein immer grösserer wird und die den Glaskörper durchziehende Fortsetzung der Arteria centralis retinae in gleicher Weise an Länge zunimmt, ist in unserm Falle ein Wachsthumsstillstand der letzteren eingetreten.

Es stehen sich nun zwei Momente entgegen: die natürliche Wachsthumstendenz des Glaskörpers, welche durch Zunahme des Volumens desselben den Abstand zwischen Papille und hinterem Linsenpol in gleichem Verhältnisse vergrössert, andrerseits die zwischen Sehnerveneintritt und hinterer Linsenkapsel wie eine straffe Sehne ausgespannte, bindegewebig verdickte Arteria hyaloidea, welche der räumlichen Zunahme des Corpus vitreum und dem Zurückweichen der Retina entgegenwirkt. Ist letzterer Factor der überwiegende, so wird im weiteren Verlaufe, je mehr der übrige Glaskörper an Raum gewinnt, desto mehr der mit der degenerirten Arteria hyaloidea in innigem Contact stehende Anfangstheil der Retina von seiner Unterlage abgedrängt werden — mit andern Worten: die centrale Ausbreitung der Retina mit den Anfangstheilen der Hauptgefässe wird gegen die Mitte des Corpus vitreum hin verlegt, und es bekommt dieselbe die zeltförmige Configuration, wie sie sich in unserer Beobachtung so auffällig aussprach. Gewinnt andrerseits aber die „Kraft“ des nach allen Richtungen sich ausdehnenden Glaskörpers die Oberhand, so kommt es zur Abtrennung des sehnigen Stranges von einer seiner Insertionen, und zwar dürfte da die vordere als die im Allgemeinen schwächere eher dazu disponiren als die hintere. Für das wirkliche Vorkommen der ersteren wie der letzteren Möglichkeit scheint es mir auch nicht an entsprechenden Belegen zu fehlen, sowohl anatomischer als auch ophthalmoskopischer Natur.

Die erste derartige Beobachtung rührt von Hannover her: „Die mit einem bedeutenden staphylomatösen Colobom behafteten

Digitized by Google

Augen zeigten eine sehr deutliche Sectorenbildung des Glaskörpers. Die einzelnen Sectoren, auf dem Frontalschnitt von Hufeisenform, gruppirten sich um eine etwas unter der Mitte des Organs gelegene rundliche Oeffnung, durch welche die Arteria hyaloidea zur hinteren Linsenkapsel gelangte."

Bald darauf brachte F. Arnold in seinen Beiträgen zur Anatomie einen zweiten Fall zur Kenntniss. „Das linke Auge ist äusserlich viel vollkommener gebildet: die Achse beträgt 6‴. Die Hornhaut ist klein, hat 1½‴ in der Quere und besitzt Durchsichtigkeit. Die Aderhaut, das Strahlenband und der Strahlenkörper sind natürlich beschaffen; die Iris sehr schmal, besonders nach unten und innen. An dieser Stelle geht durch den äusseren Rand der Iris ein Fortsatz der weissen Haut von dem Strahlenband ins Innere des Auges. Die Retina ist vollständig gebildet, der Glaskörper gespalten nach unten und innen von der Eintrittsstelle des Sehnerven bis zu jenem Fortsatze der Sclerotica, welcher sich an die Linse befestigt. In der Spaltung des Glaskörpers liegt die sehr ansehnliche rundliche Linse, schief nach unten und innen gerichtet, ausserhalb der Augenachse. Die Blutgefässe der hintern Wand der Linsenkapsel sind zahlreich, die der vordern gehen in den Rand der Iris über; die Pupillarhaut ist nicht mehr vorhanden."

Auch zwei von Stellwag publicirte Befunde gehören hierher:

„Als mindesten Grad des Glaskörpercoloboms lässt sich die von mir in einem mikrophthalmischen Auge mit Spaltung der Sclera, Uvea und Netzhaut beobachtete seichte Rinne bezeichnen, welche genau in der Richtung des Spaltes der genannten Häute am innern untern Theile des übrigens völlig normalen Glaskörpers von der Eintrittsstelle des Sehnerven an bis nahe der Aequatorialebene des Auges verlief und einen rundlichen sehnigen Strang in sich aufnahm, welch letzterer das Staphyloma scleroticae posticum Scarpae, d. i. die ektatische Narbe des ehemaligen Scleralspaltes in zwei dünnhäutige, ungleich grosse, stark vorspringende Wülste theilte."

In dem zweiten Falle Stellwag's war das Corpus vitreum von der Eintrittsstelle des Sehnerven bis in die tellerförmige Grube gespalten, und der Spalt entsprach in Richtung und Lage dem Spalte der Uvea, Netzhaut und der Sclera. In der vorderen Portion

Digitized by Google

des Corpus vitreum reichte der Spalt bis nahe dem entgegengesetzten obern äussern Rande des Krystallkörpers und hatte hier eine Breite von 0,12″, verschmälerte sich von hier, gleichzeitig an Tiefe zunehmend, bis zu dem vordern Rande des Staphyloma sclerae posticum Scarpae und nahm von hier bis zu der Eintrittsstelle des Sehnerven wieder an Tiefe und Breite zu. Es barg dieser Spalt einen weissen, zähen, festen, aus faserspaltigem Gefüge zusammengesetzten Strang, der mit breiter Basis an dem untern Rande der Sehnervenscheidenmündung entsprang, sich allmählich verschmälerte, an dem vordern Umfange des Scleralstaphyloms festsetzte, von hier aber rasch zu einem 0,24″ langen, 0,18″ hohen und 0,12″ breiten, sehnigen Kamme anwuchs, welcher mit der hinteren Fläche des Krystallkörpers verbunden war und letztere mit Ausnahme des Randes fast ganz bedeckte. Im vorderen Theil des übrigens völlig durchsichtigen und in seiner Consistenz normalen Glaskörpers fanden sich mehrere blutrothe, unregelmässig geformte, 0,05″ bis 0,08″ im Durchmesser haltende Klumpen, aus welchen eine Unzahl sehr feiner, stark verzweigter, unter sich Netze bildender und wieder in den Ursprungsklumpen zurückbiegender Gefässe hervorgingen, die allenthalben weit entfernt waren von den bluthaltigen Organen des Bulbus, auch mit den sparsamen Gefässen des Kammes nicht communicirten und bei dem Abgange der Arteria centralis corporis vitrei vor der Hand als solche gelten müssen, welche wohl als Ueberbleibsel der Glaskörpergefässe betrachtet werden können, keinesfalls aber mehr mit dem allgemeinen Kreislaufe in Verbindung standen, sondern bereits abgesperrt ihrer Auflösung entgegensahen.

In einem der von Wallmann 1858 veröffentlichten Colobombildungen zog sich vom untern Rande der Linse eine 2 mm breite, sich strahlenförmig ausbreitende Platte „wie ein Kamm im Vogelauge“ gegen die Insertion des Sehnerven, von welchem einige Faserzüge auch in den ektatischen Theil des Bulbus übergingen.

Becker fand bei einem Manne, welcher am linken Auge an Cataract operirt wurde, auf dem rechten Auge die Linse „mitten im Glaskörper liegend“. Sie wird daselbst einerseits durch die persistirende Arteria hyaloidea, andrerseits durch Reste der Pupillar-Papillenmembran, welche mit der vorderen Kapsel in Verbindung bleiben,

Digitized by Google

fixirt. Die Iris erscheint mit ihrem Pupillarrande trichterförmig nach hinten in den Glaskörper hineingestülpt. „Das Sehvermögen war äusserst mangelhaft (Finger wurden auf einige Fuss erkannt). Ein Colobom der Chorioidea war nicht vorhanden, doch liess sich ein sog. Colobom des Sehnerven erkennen."

Becker denkt sich diesen Zustand dadurch zu Stande gekommen, dass wegen zu späten Verschlusses der Augenspalte der Glaskörper sich nicht zwischen Linse und Netzhaut hineindrängt, die Linse mit der Papille und dem Opticus in unmittelbarem Contacte bleibt oder sich doch nur wenig von ihr entfernt.

Endlich sind in dem von Manz behandelten Kapitel der Missbildungen des menschlichen Auges in der Gräfe-Sämisch'schen Encyklopädie von einem von Ecker beobachteten Falle, der dem Wallmann'schen ähnlich ist, zwei Abbildungen wiedergegeben. Der vom Colobom sich erhebende Strang setzt sich jedoch an die Basis der Hornhaut an. Leider fehlt eine genauere Beschreibung.

Die in mehreren der vorstehend ausführlich mitgetheilten Fälle erwähnte Complication mit einem Colobom der Chorioidea weist darauf hin, dass bei ihnen die degenerativen Vorgänge in dem Centralkanal schon zu einer Zeit der Entwicklung vor sich gegangen sind, da die fötale Augenspalte noch nicht zur Vereinigung gelangt war, während in meiner Beobachtung der Beginn des fötalen Processes in eine Phase verlegt werden muss, da die secundäre Augenblase sich schon vollkommen geschlossen hatte. Es gewinnt übrigens den Anschein, als ob die Störungen im Schluss der Chorioidealspalte mit den Wachsthumsverhältnissen bzw. Störungen des Corpus vitreum eine gewisse Beziehung besitzen.

Ohne die Gründe, welche für einen innigen Causalnexus nach der Richtung hin sprechen, hier schon ausführlicher zu erörtern — die Entwicklung des Coloboms der Aderhaut und seine Beziehung zur Entwicklung des Glaskörpers wird von mir an anderer Stelle demnächst zur Sprache gebracht werden — möchte ich nur noch eine kurze Bemerkung bezüglich meiner Beobachtung einschalten, welche eine gemeinschaftliche Grundlage vermuthen lässt — die Configuration des Glaskörpergebildes in seinem hinteren Theil ist eine exquisit pyramidenartige: die Spitze der Pyramide nach vorn,

Digitized by Google

zwei Kanten in der Horizontalebene gelegen, die dritte nach unten. Die Lage fällt also völlig mit der Stelle zusammen, an welcher sich ehemals die Chorioidealspalte befand. Stellt man sich nun vor, dass die Störungen im Canalis hyaloideus zu einer Zeit ausgebildet wurden, da die fötale Augenrinne nahe der Vereinigung war oder vielleicht schon eben verschwunden war, so würde der Glaskörperdruck jetzt, vorausgesetzt, dass die Insertion des Centralstranges vorn nicht riss, neben der faltenförmigen Abhebung des Anfangstheiles der Netzhaut eine Sprengung der kaum zu Stande gekommenen Vereinigung der freien Ränder der secundären Augenblase zu Wege gebracht haben; wir hätten also einen Zustand vor uns, wie er in den Fällen Arnold's, Hannover's, Stellwag's thatsächlich gegeben ist. Uebrigens scheint Arnold auch schon diesen Zusammenhang geahnt zu haben, indem er für diese eigenthümliche Hemmungsbildung den treffenden Namen Coloboma corporis vitrei vorschlug.

Aeusserst ähnlich im Aussehen und sonstigen Verhalten und ganz gewiss auf dieselbe Weise entstanden wie die Veränderungen meines Falles ist das von Sämisch in den Zehender'schen Monatsblättern von 1869 unter dem Titel „Gefässführende Membran im Glaskörper" beschriebene Gebilde.

Anklänge an diese Spaltung des Glaskörpers sind ferner gegeben durch diejenigen klinisch-anatomischen Befunde, in denen ein durch den ganzen Glaskörper ziehender Strang zwar vermisst wurde, in denen sich aber Veränderungen an der Papille vorfanden, welche am ungezwungensten als unvollkommene Spaltbildung des Corpus vitreum gedeutet werden, bedingt durch ein Abreissen des vorderen Endes der verdickten Arteria centralis corporis vitrei von der hinteren Linsenkapsel, wie es oben erklärt wurde.

So findet sich auf Taf. XXXV des Pagenstecher'schen Atlas in Fig. 6 eine Anomalie, welche der Autor mit folgenden Worten beschreibt: „Der gössere, namentlich der äussere Theil der Papille wird von einer kegelförmigen Masse eingenommen, welche in verschiedenen Spitzen ausläuft. Hierdurch wird der betreffende Rand der Papille verdeckt. Die Nervenfasern der Retina gehen continuirlich auf den Kegel über, ebenso lassen sich die Retinalgefässe

Digitized by Google

bis beinahe in die Spitzen des Kegels verfolgen, woselbst sie allmählich im Gewebe desselben verschwinden. Nach innen ist der Rand der Papille sehr deutlich und steil abfallend. An dieser Stelle vermisst man grösstentheils die Streifung der Nervenfaserschicht. Die Gefässe, welche von der Spitze des Kegels herabkommen, tauchen hier in die Tiefe, um am Rande der Excavation scheinbar unterbrochen wieder sichtbar zu werden. Ein Gefäss zeigt hier eine deutliche Verbreitung. Ein Durchschnitt durch die Papille hat zwei Spitzen des Kegels getroffen, von denen die eine sich aus der Mitte der excavirten Papille erhebt, die andere grösstentheils dem äusseren Rande derselben aufsitzt. Innerhalb der ersteren zeigen sich drei Gefässdurchschnitte. Die eigentlichen Retinalschichten ziehen unterhalb des anderen Kegels bis zur Papillengrenze hin, wo sie zungenförmig enden. Die Chorioidea ist daselbst etwas atrophisch. Der freie Excavationsrand ist äusserst scharf und überhängend, die Nervenfaserschicht der Retina hier auf einen schmalen Raum reducirt. Der Boden der Excavation reicht bis zur Mitte der Sclera herab."

Von ophthalmoskopischen Beobachtungen, die dahin zu rechnen sind, seien erwähnt:

1. Die Beobachtung Koppe's: „Ein eigenthümlicher Fall von Auftreten bindegewebiger Narbenbildungen auf der Netzhaut gab folgendes bunte Bild der Niveauunterschiede. Hier springt der der über dem Sehnerveneintritt befindliche kolbig endende Ausläufer, der einem Entozoon nicht unähnlich sieht — doch liess sich keinerlei Bewegung an ihm wahrnehmen — am meisten (ca. 2 mm) in den Glaskörperraum vor, ihm folgen die oberhalb befindlichen kleinen Gebirgsrücken mit der Einstellung + 7 (ca. 1 mm), sodann der grosse verticale Narbenzug, der sich nach oben hin theilt und abflacht; nur die oberste Narbeninsel springt wieder mehr hervor, doch hat diese Gegend schon an sich eine starke hyperopische Einstellung."

2. In den Beiträgen zur praktischen Augenheilkunde von Hirschberg 3. Heft 1878 findet sich auf S. 64 unten folgende Notiz: „Frau S., 46 Jahre alt, zeigt bei normaler Sehschärfe ophthalmoskop. *E* und auf der linken Papille eine handförmige (gefingerte) scharfbegrenzte weisse Membran von etwa 0,5 mm Höhe

Digitized by Google

und 0,25 mm Breite, welche die Blutgefässe völlig verdeckt. Substanz des Papille normal."

3. Der Güte des Herrn Prof. Horner in Zürich verdanke ich folgende Beobachtung: „Auf der Hinterfläche der Linse des linken Auges eines 8jährigen Mädchens ein Polarcataract von Flächenform, der schmale Theil sieht nach innen und oben, der abgerundete nach aussen und unten. Genau von der Mitte dieser hinteren Poltrübung geht ein mässig feiner Faden mit knopfförmigem Ende in den Glaskörper hinein und macht bei den Bewegungen des Auges die mannigfachsten Schwingungen. Am unteren Rande der Papille über einer gerade nach unten verlaufenden Vene findet sich ein bläulichweiss glänzendes Dreieck mit der Spitze gegen die Papille, mit der wie ausgefaserten Basis in den Glaskörper hineinstehend."

Noch eine kurze Bemerkung betreffs der ausgiebigen Schwankungen, welche der im Glaskörper verlaufende strangförmige Theil der Missbildung zeigte. Dieselben setzen eine Verflüssigung des Glaskörpers voraus, deren Erklärung nicht allzu schwer fällt. Es liegt auf der Hand, dass eine nutritive Störung der Arteria hyaloidea, welche eine bindegewebige Entartung derselben zur Folge hatte, auch reflectirend wirken wird auf den Aufbau der angrenzenden Theile des Glaskörpers. Die zahlreichen anastomotischen Verbindungen, welche wir zwischen den embryonalen Gefässröhren, den nachmaligen Lymphkanälen des Corpus vitreum, oben kennen gelernt haben, müssen durch die Verdickung des centralen Gefässstranges und die damit einhergehende theilweise Usur des Gefässlumens ebenfalls in ihrer Ernährung erheblich geschädigt werden, während die an der hinteren Glaskörperfläche verlaufenden nachmaligen Retinalgefässe noch immer durch den Anfangstheil der Arteria centr. ret. genügende Blutzufuhr erhalten. Es gehen die in dem mittleren und vorderen Abschnitte des Corpus vitreum sich verbreitenden Gefässschläuche zu Grunde und damit auch die normale Structur des Glaskörpers. Letzterer nähert sich dann in der That dem Zustande, den Kessler als die Norm hinstellte, dem eines Transsudates. In gleicher Weise erklärt sich auch die Synchysis corporis vitrei, die in einigen Fällen von einer einfach obliterirten Arteria hyaloidea persistens (Wecker, Zehender, Carrareras) vermerkt wurde.

Digitized by Google

Benutzte Literatur.

1. v. Ammon: Gräfe's Archiv Bd. IV Abth. 1 S. 1—226.
2. Angelucci: Sullo sviluppo e struttura etc. Roma 1880.
3. Friedr. Arnold: Untersuchungen im Gebiete der Anatomie etc. 1832.
4. Julius Arnold: a) Virchow's Archiv Bd. LIV; b) Gräfe-Sämisch Encyklopädie Bd. I; c) Beiträge zur Entwicklungsgeschichte des Auges. 1874.
5. Babuchin: Würzburger naturwissenschaftl. Zeitschrift Bd. IV u. V.
6. Balfour-Foster: Lehrbuch der Embryologie, übersetzt von Kleinenberg.
7. Bambeke: Développement de l'œil humain. Gant 1879.
8. Becker: Encyklopädie von Gräfe-Sämisch Bd. V.
9. Berger: Jahresbericht 1876.
10. Blacekovicz: Oesterr. Vierteljahrsschrift für Thierheilkunde 1880.
11. Carl Theodor, Herzog: Gräfe's Archiv Bd. XXV Abth. 3.
12. Carrareras: Hirschberg's Centralblatt 1881.
13. Ciaccio: Moleschott's Untersuchungen 1870; Sull' origine e struttura dell' umor vitreo 1877.
14. Ecker: Gräfe-Sämisch Encyklopädie Bd. II.
15. Ewetsky: Knapp's Archiv Bd. VIII.
16. Flarer: Rendiconto etc. 1870.
17. Gardiner: Knapp's Archiv Bd. X.
18. Hannover: v. Ammon's Zeitschrift für Ophthalmologie Bd. I.
19. Henle: Allgemeine Anatomie.
20. Hirschberg: a) Beiträge zur Augenheilkunde 3. Heft; b) Berliner klin. Wochenschrift 1878 Nr. 14 u. 18.
21. His: a) Verhandlungen der naturf. Gesellschaft in Basel 1865; b) Archiv für Anatomie und Physiologie 1879.
22. Iwanoff: a) Gräfe's Archiv Bd. XI; b) Stricker's Gewebelehre.
23. Kessler: Entwicklung des Auges. 1877.
24. Knies: Knapp's Archiv Bd. VII.
25. Kölliker: Entwicklungsgeschichte etc. 1879/80.
26. Koppe: Dorpater Dissertation. 1878.
27. Krause: Centralblatt für Augenheilkunde 1880.
28. Leber: Gräfe-Sämisch Encyklopädie Bd. II u. V.
29. Lieberkühn: a) Ueber das Auge des Wirbelthierembryo. 1872; b) Marburger Sitzungsberichte; c) Archiv für Anatomie von His und Braune 1879.
30. Löwe: a) Archiv für mikroskop. Anatomie 1878 (Bd. XV); b) Centralblatt für med. Wissenschaften 1878.
31. Manz: Gärfe-Sämisch Encyklopädie Bd. II.
32. Memorsky: Archiv für Ophthalmologie Bd. XI Abth. 2.
33. Merkel: Gräfe-Sämisch Encyklopädie Bd. I.
34. Müller, H.: Würzburger naturwiss. Zeitschrift Bd. II.
35. Pagenstecher: Gräfe's Archiv Bd. XV und Knapp's Archiv Bd. I.
36. Rathke: Entwicklungsgeschichte der Natter.
37. Ricchiardi: Sopra il sistemo vascolare et Arch. p. l. zool. Vol. II.
38. Runschewitz: citirt nach Hoffmann-Schwalbe. 1878.
39. Sämisch: Zehender's Monatsblatt 1863.

Digitized by Google

40. Schultze: Publicationen über Retina.
41. Schwalbe: Gräfe-Sämisch Encyklopädie Bd. I und Archiv für mikroskop. Anatomie Bd. VI.
42. Schweigger: Lehrbuch der Augenheilkunde.
43. Sernoff: Russ. kriegsärztl. Zeitschrift 1871.
44. Stellwag: a) Lehrbuch; b) Zeitschrift der Gesellschaft Wiener Aerzte 1854.
45. Stör: Zehender's Monatsblatt 1865.
46. Toussaint: Zehender's Monatsblatt 1863.
47. Ulrich: Gräfe's Archiv Bd. XXVI Abth. 2.
48. Unterharnscheidt: Bonner Dissertation. 1877.
49. Wallmann: Zeitschrift der Gesellschaft Wiener Aerzte 1858.
50. Weber: Virchow's Archiv Bd. XVI.
51. Wecker: Annales d'oculistique T. LIII.
52. Würzburg: Knapp's Archiv Bd. V.
53. Zehender: Monatsblatt 1863.

Erklärung der Abbildungen.

Taf. II. Fig. 1. Skizze des ophthalmoskopischen Befundes (umgekehrtes Bild).

Taf. II. Fig. 2. Gefässverbreitungen im Glaskörper mit ihren arkadenförmigen „Retinalschlingen". Leitz System 4 Ocular V.

Taf. III. Fig. 3. Retinale Fortsetzungen der peripheren Glaskörpergefässe (abgerissen). Leitz System 4 Ocular V.

Taf. III. Fig. 4. Gefässverbreitungen in der Gegend der Zonula Zinnii. Leitz System 4 Ocular V.

Taf. III. Fig. 5. Umbiegungsschlingen der an der hinteren Kapselwand verlaufenden Art. capsularis gegen die Ora serrata retinae. Leitz System 4 Ocular V.

Taf. III. Fig. 6. Desgleichen (Präparat Kupffer's). Leitz System 4 Ocular V.

Taf. III. Fig. 7. Definitive Einsprossung der Glaskörpergefässe in die Retina. Leitz System 4 Ocular V.

Taf. II. Fig. 8. Desgleichen. Leitz System 4 Ocular V.

Digitized by Google

Statistik über dreihundert in der Augenklinik in dem Zeitraum von 1870—1880 ausgeführte Iridektomien.

Von

Dr. Fr. Xav. Haas.

Während die Literatur über die Staarextractionen, ihre Complicationen, ihre Heilausgänge und ihre optischen Erfolge im letzten Jahrzehnt einen derartigen Umfang gewonnen hat, dass es schon fast schwierig ist, sich einen einheitlichen Ueberblick über dieselbe zu verschaffen, ist dagegen das statistische Material über die Resultate der künstlichen Pupillenbildungen bis heran ein überaus sparsames geblieben.

Es schien mir daher ein nicht unzweckmässiger Vorwurf zu sein, eine grössere Zahl von Iridektomien, die im letzten Jahrzehnt in der früheren Privat-, jetzt kgl. Universitäts-Augenklinik ausgeführt wurden, einer kritischen Durchmusterung zu unterziehen.

Einen nicht geringen Bruchtheil der Operationen hatte ich selbst zu beobachten Gelegenheit, und war dies für mich von um so grösserem Werthe, als ich hierbei auf manch wichtigen Punkt der Operationstechnik und des Heilverlaufes meine volle Aufmerksamkeit richten und hierbei und insbesonders bei der Nachbehandlung einige interessante Erfahrungen sammeln konnte.

Der Nationalität nach gehören fast sämmtliche Kranke mit verschwindenden Ausnahmen dem Staate Bayern an, und unter ihnen wird wieder das Hauptcontingent vom Kreise Oberbayern geliefert.

Digitized by Google

Die in Betracht kommenden Iridektomien wurden an 257 Personen ausgeführt, die sich den einzelnen Altersstufen nach in folgender Weise vertheilen:

1 — 9	Jahre	18
10 — 19	„	34
20 — 29	„	36
30 — 39	„	39
40 — 49	„	30
50 — 59	„	46
60 — 69	„	44
70 — 79	„	9
80 — 89	„	1

Der auffällig geringe Procentsatz des ersten Jahrzehnts dürfte wohl darin seinen Grund finden, dass einerseits die Angehörigen seltener zur Vornahme der Operation ihre Zustimmung geben, andrerseits fällt für diese Lebensperiode das wichtige ätiologische Moment der Verletzung und seiner Folgezustände kaum in die Wagschale.

Die Betheiligung des zweiten und dritten Lebensdecenniums ist nahezu eine gleich grosse, und auch die vierte Lebensdecade zeigt eine nur mässige Zahlensteigerung.

Dagegen sind die absteigenden Lebensalter bis zum 70. Jahre hin durch einen auffällig hohen Procentsatz vertreten, was wohl durch die Häufigkeit des grünen Staares in diesem Zeitraume bedingt sein möchte.

Die kleinen Zahlen der beiden letzten Reihen finden in den Verhältnissen der allgemeinen Lebensdauer ihre natürliche Erklärung.

43 Personen wurden auf beiden Augen operirt, 213 nur auf einem, und zwar 123 auf dem linken, 90 auf dem rechten Auge.

Von der erstgenannten Kategorie boten 35 auch auf beiden Augen die gleiche Indication, 8 aber eine verschiedene.

37 Personen wurden in einer Sitzung auf beiden Augen operirt, bei 6 hingegen die Operation des zweiten Auges auf einen späteren Zeitpunkt verschoben, und fiel die Vornahme der zweiten Operation zwischen den 7. bis 50. Tag.

Im Allgemeinen herrscht hier der Brauch, dass, wenn die Operation des ersten Auges glatt verläuft, sogleich die des zweiten nachgeschickt wird.

Digitized by Google

Die Vorzüge der Vornahme einer doppelten Operation, die an und für sich ja einfacher Natur ist, für den Kranken liegen auf der Hand. Ausser der Abkürzung der für jeden Patienten lästigen und bei alten Individuen, die gern zu Hypostasen neigen, nicht ganz unbedenklichen längeren Rückenlage kommt ja bei einem nicht geringen Bruchtheile von Kranken auch der materielle Gesichtspunkt der Zeitersparniss in Betracht.

Zur Verschiebung der Operation des zweiten Auges gaben in den genannten Fällen vor allen Dingen Veranlassung unangenehme Störungen im Operationsverlauf des ersten Auges. Es lässt sich nicht verkennen, dass in diesen Fällen die Cumulation des Wundeingriffes für den Heilverlauf nicht ungleichgiltig ist, namentlich wenn man gezwungen ist, wiederholt mit den Instrumenten in die Vorderkammer einzugehen, um auch nur ein halbwegs anständiges und zweckentsprechendes Colobom zu erhalten.

Auch starke Irisblutungen sind ein unangenehmer Zwischenfall, wenn die Regenbogenhaut ihre physiologische Beschaffenheit nahezu eingebüsst hat (Atrophie und Rarification des Gewebes).

Ebenso wird das Auftreten eines Glaskörpervorfalles, wie es zweimal beobachtet werden konnte, wohl den Operateur nicht ermuntern, gleich die Operation des zweiten Auges anzuschliessen.

Schliesslich hat das Aussetzen der zweiten Operation in derartig gelagerten Fällen noch den einen grossen Vortheil, dass der sich an eine derartig complicirte Operation anschliessende Heilverlauf dem Beobachter Erfahrungen an die Hand gibt, die für die Wahl und Technik der Operation des zweiten Auges von Nutzen sein können.

Ueble Erfahrungen nach Ausführung der Operation bei ganz jugendlichen Individuen, wie einige in der Literatur verzeichnet sind (exit. lethal.), sind nicht beobachtet worden.

Das jüngste operirte Individuum war ein Knäbchen von 1 ¼ Jahren mit Keratoglobus leucomatosus.

Die Veranlassung zur Operation gab einmal die grosse Gruppe jener Zustände, bei welchen eine Trübung der lichtbrechenden Medien: der Hornhaut und der Linse — letzterer freilich mit einer grossen Beschränkung zu Gunsten der Staar-

Digitized by Google

extraction — oder ein einfacher Verschluss der Pupille oder Verwachsung des Pupillarrandes in eine getrübte Hornhautpartie den Einfall des Lichtes unmöglich machen, d. h. die Lichtstrahlen nicht regelmässig gebrochen zu den lichtempfindenden Organen gelangen lassen.

Diese Indication, als eine rein optische, bezweckt also nur eine Neubildung oder eine concentrische Verlegung der Pupille.

Hierher gehören 35 Fälle von einfachen centralen Hornhauttrübungen, 68 Leucomata adhaerentia mit oder ohne vordere Linsenkapseltrübung, 19 Schichtstaare, 6 partielle Staphylome, 26 Pupillarverschlüsse und 1 Cataracta polaris anterior, im Ganzen 155 Fälle.

Eine weitere Indicationsreihe wurde gebildet durch jene Krankheitsprocesse, welche durch ihr langes Bestehen, ihr immerwährendes Recidiviren und ihr unaufhaltsames Fortschreiten das Sehvermögen des betroffenen Auges zum mindesten in grosse Gefahr, wenn nicht gar zum Erlöschen bringen. Als Antiphlogisticum erheischten demnach die Operation alle jene Iritiden, welche einer energischen Atropinbehandlung, Blutentziehungen und den übrigen bei der Regenbogenhautentzündung gebräuchlichen therapeutischen Maassnahmen längere Zeit beharrlich widerstanden, alle chronischen Formen der Iridocyklitis, Iridochorioiditis, Kerato-Iritis, ferner alle jene Momente, welche durch ihr längeres Bestehen zu beständigen Reizungen des Auges, speciell der Iris, Veranlassung geben, wie geblähte Linsen, fremde Körper in der Iris, Vorderkammer oder Linse und hintere Synechien.

Was die letztere Indication angeht, so ist mir nicht unbekannt, dass eine Reihe hervorragender Autoren (Schweigger u. A.) den Einfluss einer Verwachsung zwischen der Regenbogenhaut und der vorderen Linsenkapsel auf die Wiederanfachung des entzündlichen Processes leugnen, indem sie das Recidiv als durch die fortbestehende Dyscrasie veranlasst betrachten.

Nach dem reichen Erfahrungsmaterial, welches Prof. v. Rothmund während mehr denn 25 Jahren in seiner Klinik zu Gebote stand, ist es ihm indess unzweifelhaft, dass das mechanische Moment der Iriszerrung durch eine hintere Synechie allein im Stande ist,

Digitized by Google

einen starken Reizzustand in der Regenbogenhaut und im Ciliarkörper hervorzurufen. Dafür spricht auch wohl die von Rothmund mehrfach beobachtete Thatsache, dass, nachdem Recidive längere Zeit erfolglos medicamentös behandelt worden waren, die Lösung der Synechien mit einem Schlage die Recidivfähigkeit beseitigte.

Der Zahl nach waren es 20 Fälle von Synechiae posteriores, 1 von Cataracta traumatica, 43 von Iritis, Iridochorioiditis, Iridocyklitis, Kerato-Iritis beschriebener acuter oder chronischer Natur und 4 Fremdkörper, insofern deren Entfernung aus der Iris auf keine andere Weise gelang, im Ganzen 68 Fälle.

Nur als prophylaktisches Mittel, um das andere Auge vor dem Uebergreifen der sympathischen Entzündung und vor Erblindung zu bewahren, oder um dem erblindeten Bulbus seine Form zu erhalten und den Kranken von seinen Schmerzen zu befreien, fand die Iridektomie Anwendung bei schon hochgradig schwachsichtigen oder gänzlich erblindeten Augen, bei allen jenen fortdauernden Entzündungszuständen der tieferen Membranen des Auges, speciell des Uvealtractus, die entweder mit Verminderung der Tension oder mit entzündlicher, äusserst schmerzhafter Erhöhung derselben verbunden waren, und zwar 22 mal.

In allen diesen, für die Iridektomie gewiss nicht sehr günstigen Fällen wird den Patienten zur Enucleation, als der radicaleren und in ihrem Erfolge ganz sicheren Operation, gerathen und nur bei ganz entschiedener Zurückweisung der letzteren zur Iridektomie zurückgegriffen.

Als vierte und letzte Indicationsgruppe müssen, seit v. Gräfe die Iridektomie als wirksamstes Mittel zur Bekämpfung des Glaucomes angab, die verschiedenen Stadien des grünen Staares gelten; so gab hier das Stad. prodromorum 3 mal, das acute Glaucom 11 mal, das subacute 7 mal, das chronische 26 mal, das abgelaufene 7 mal und das consecutive 1 mal die Veranlassung zur Operation.

Vorbereitung zur Operation und Technik derselben.

Eine besondere Vorbereitung des Patienten zur Operation wird nicht vorgenommen. Wenn die Operation keine besondere Eile erheischt, wird am Tage vorher eine wirksame Dosis Magnesia sulfur.

Digitized by Google

gereicht, um den Darm zu entleeren und ein ruhiges Liegen im Bette zu ermöglichen. Auch wird das Auge durch Betupfen der Sclera mit einem Stecknadelkopfe an die Berührung mit Instrumenten gewöhnt und über das sorgfältig gereinigte Auge ein paar Stunden lang bis zur Operation ein Borwasserumschlag gemacht. Das andere Auge wird während der Operation mit einem Leinwandläppchen verdeckt, um die Aufmerksamkeit des Patienten von der Aussenwelt abzulenken und auf das zu operirende Auge zu concentriren. Dadurch ist es dem Patienten leichter, einerseits das Auge ruhig zu halten, andrerseits alle vom Operateur geforderten Bewegungen auszuführen und die Stellungen einzunehmen, ohne dass die Gefahr besteht, dass das Auge den Blickbewegungen des anderen folgte.

Mehrere Personen wurden unmittelbar nach dem Eintritte in die Anstalt ohne jegliche Vorbereitung operirt.

Vom Chloroform wurde aus denselben Gründen, die Dr. Schrank in seiner Arbeit über die letzten 100 Staarextractionen (München 1880, Inaug.-Dissertation) angibt, nur in 14 Fällen Gebrauch gemacht, um so mehr, als im Allgemeinen die Umständlichkeit des Chloroformirens in keinem Verhältniss steht zu der Geringfügigkeit des operativen Eingriffes.

Die Lider wurden mit dem v. Gräfe'schen Sperrelevateur aus einander gehalten, der Bulbus mit einer gekrümmten federnden Fixationspincette gefasst und der Einstich mit einer geraden oder gekrümmten Lanze, 32 mal mit einem schmalen Gräfe'schen Messer nach oben vollzogen. Letzteres wurde namentlich dann in Anwendung gezogen, wenn die vordere Augenkammer sehr eng war, oder eine sehr harte, rigide Sclera oder ein sehr matscher, weicher, nachgiebiger Bulbus dem Eindringen einer Lanze grössere Widerstände entgegensetzten.

Der Einstich wurde in der grossen Mehrzahl der Fälle scleral gemacht; nur wenn die Cornea ganz ungetrübt war und es wünschenswerth erschien, eine möglichst kleine Pupille zu erhalten, wie bei Cataracta zonularis und einfachem Pupillarverschlusse, corneal, im Ganzen 27 mal.

Der Operateur bediente sich nur bei der Iridektomie nach aussen einer geraden, in allen anderen Fällen, mit Ausnahme der Iridektomie gerade nach oben, einer mässig gekrümmten Lanze,



Digitized by Google

deren Breite sich nach der Indication richtete. Bei einem dioptrischen Hindernisse kam eine schmale, beim Glaucom eine möglichst breite in Anwendung.

Um den Wundkanal in der Sclera bzw. in der Cornea möglichst kurz zu gestalten, wird immer ganz tangential eingestochen und beim Ausschneiden die Wunde nach der einen oder anderen Seite erweitert, um die innere Wunde der äusseren nach Möglichkeit gleich gross zu machen.

Eine Anwendung der Knieschere zur Erweiterung der Wunde findet sich in den Kranken- und Operationsjournalen nur einmal verzeichnet, bei der Extraction eines fremden Körpers aus der Iris; eine Application des zum gleichen Zwecke dienenden Couteau mousse dagegen nie.

Die Länge der äusseren Wunde betrug bei einem dioptrischen Hindernisse in der Regel 3—4^{mm}; 6—7^{mm} hingegen, wenn die Operation zur Herabsetzung des intraocularen Druckes vorgenommen wurde.

Nun wurden — nach sorgfältiger Zurückschlagung eines etwa gebildeten Conjunctivallappens — mit einer mässig gekrümmten, gezähnten Irispincette oder, wo eine grössere Festigkeit der Pincette und sicherere Handhabung derselben wünschenswerth war, mit der Fischer'schen die beiden Wundlippen sanft aus einander gedrängt und die Pincette mit sondirenden Bewegungen in geschlossenem Zustande bis zum Pupillarrande vorgeschoben, dann die beiden Branchen nach Bedürfniss dilatirt, die sich dazwischen legende Irispartie gefasst und sanft angezogen. In den 5 Fällen, wo die Iris sofort in die Wunde prolabirte, wurde die prolabirte Partie gefasst und angezogen.

Das Abschneiden der Iris geschah in der Regel vom Operateur selbst mit in der Richtung der Wunde gehaltener und mit der Concavität gegen den Bulbus gerichteter Irisschere in einem oder zwei Scherenschlägen.

In letzter Zeit bedient sich Prof. v. Rothmund zu diesem Zwecke ausschliesslich der Pince à ciseaux von Wecker, und rühmt er diesem Instrumente, falls es genau gearbeitet und scharf geschliffen ist, den Vorzug nach, dass man damit die Iris bis in die

Digitized by Google

Wundwinkel hinein scharf excidiren und so die schönsten und glattesten Colobome bilden könne.

Viermal, wo es dem Operateur wegen mangelhafter Beleuchtung, tiefliegender Augen etc. unmöglich war, zugleich Schere und Pincette zu führen, wurde die vom Operateur gefasste Irispartie vom Assistenten abgeschnitten, unter gleichzeitiger Fixation des Bulbus durch den Operateur.

Nach Kühlung des Auges mit Eiscompressen, Entfernung von Blutgerinnseln aus der Wunde mit gerader, gezähnter Pincette und Glätten der Wunde mit einem an den gebräuchlichsten Gräfe-schen Cystotomen befindlichen Kautschuklöffel wird die Lage der Colobomschenkel einer letzten genauen Revision unterworfen und nöthigenfalls werden, wie hier in 3 Fällen, noch nachträglich Iris-zipfel, die in der Wunde liegen geblieben waren und sich auch nicht reponiren liessen, abgekappt. Schliesslich werden beide Augen des Kranken verbunden und derselbe in einem mässig verdunkelten Zimmer zu Bette gebracht.

Die Occlusion geschah in den ersten Jahren des in diese Statistik einbezogenen Zeitraumes ausschliesslich mit Charpiebäusch-chen und mit Heftpflasterstreifen, später wurde Salicyljutte ange-wendet, um in der neuesten Zeit der alleinigen Herrschaft des Borlint-Salicylwatteverbandes das Feld zu räumen.

Complicationen der Operation und üble Zufälle während derselben.

An mehreren Augen waren vor der Ausführung der Iridektomie Tättowirungen leucomatöser Cornealpartien vorgenommen worden, und zwar bei 2 Augen je 1, bei einem Auge deren 2 und bei 2 je 5.

Fünfmal bestand neben dem die Iridektomie indicirenden Leiden Dacryocystoblennorrhöe, und wurde deshalb die Operation nach Weber-Bowmann vorausgeschickt; aber wenn sich auch vor der Koremorphose kaum mehr eine Spur Eiter aus den geschlitzten Thränenröhrchen entleerte, so war man doch sehr überrascht, bei Oeffnen des Verbandes, der in der Regel alle 24 Stunden gewechselt wird, schon bei leisem Drucke sich grössere Eitermassen entleeren zu sehen. Unter dem Druckverbande, der jede Bewegung der Lid-musculatur hemmte und jeden von Seiten des Patienten oder des Arztes

Digitized by Google

auf den Thränensack ausgeübten Druck abhielt, hatte derselbe offenbar wieder Zeit gefunden, sich neuerdings zu füllen.

Bei keinem dieser mit Dacryocystoblennorrhöe vercomplicirten Fälle wurde davon eine nachtheilige Wirkung wahrgenommen, vielmehr heilte die Wunde gerade so per primam wie in den übrigen Fällen.

Bei dieser Gelegenheit sei es mir gestattet, eines interessanten Vorkommnisses zu erwähnen, das ich, darauf aufmerksam geworden, nachher bei einer Reihe von Operirten, die ich dann in dieser Richtung beobachtete, regelmässig wiederfand.

Bei Occlusion beider Augen, die ganz constant, auch wenn nur ein Auge einer Iridektomie oder Staarextraction unterworfen war, angewendet wird, kommt es sehr häufig vor, dass sich beim Wechseln des Verbandes die Lidspalte des nicht operirten Auges mit einer grösseren Menge Secretes bedeckt zeigt als die des operirten Auges. Ich glaube einen Grund dafür zu finden einmal in dem Umstande, dass vor Anlegung der Occlusion auf dem operirten Auge in der Regel eine kleine Borirrigation und Reinigung mit 3proc. Borsäure vorgenommen wird, während man über das nicht operirte Auge den Borlintverband ohne diese Maassnahme anlegt; es ist also möglich, dass die adstringirende Wirkung der Borsäure eine Beschränkung der Secretion bewirkt. Ferner ist auch ganz gut denkbar, dass in Folge der gesetzten Scleralwunde eine Aenderung der Circulationsverhältnisse auch in der Conjunctiva in der Art sich einstellt, dass in der Gegend der Wunde ein stärkerer Afflux stattfindet und die übrige Conjunctiva in derselben Zeiteinheit weniger Blut zugeführt erhält wie vorher, demgemäss auch die Exsudations- bzw. Secretionsverhältnisse andere werden müssen.

Bei einem Auge war vor der Iridektomie die Operation nach Sämisch gemacht worden, einmal und zwar 9 Tage vor der Iridektomie nach innen die Rücklagerung des Rectus internus; bei 4 Augen war vor der Iridektomie die Paracentese, jedoch ohne Erfolg, gemacht worden.

Von besonderen Unfällen bei der Operation wäre zu erwähnen heftiges Pressen von Seite von 6 Patienten, und zwar zweimal in so ausgiebiger Weise, dass der Glaskörper sich herniös in die Wunde

Digitized by Google

vorbauchte und man Eile hatte, Sperre und Fixation zu entfernen, bevor der Glaskörper vorfiel. Fünfmal kam es zum Glaskörpervorfall, einmal ausserdem neben Glaskörpervorfall zur Luxation der Linse. Es betraf dieser Fall eine Patientin, die am linken Auge an abgelaufenem Glaucome, auf dem rechten Auge aber an chronischem Glaucome c. cataracta glaucomatosa litt. Das Sehvermögen des linken Auges war auf $S = \frac{1}{8}$ herabgesetzt, während auf dem rechten Auge $S = \frac{2}{18}$ bestand und mit Hilfe von $+ 4\ D$ noch Sn. III $\frac{I}{II}$ mühsam erkannt werden konnte. Die Tension des Bulbus war wesentlich erhöht, indess nicht so stark wie links. Ferner bestand starke Schlängelung der vorderen Ciliargefässe, die Cornea und die Vorderkammer waren unversehrt, die Iris reizlos von etwas atrophischem Aussehen, die mittelweite Pupille starr und reactionslos. In der Linse einige radiär gestellte getrübte Speichen, sonst ist aber die Linse ungetrübt. Leichte diffuse Glaskörpertrübungen, an der Papille ausgesprochene glaucomatöse Excavation. Lichtlocalisation und Farbenperception gut; die Gesichtsfeldaufnahme ergibt eine starke Einengung nach aussen.

Am 1. Juli 1879 wurde die Iridektomie nach oben vollzogen mit einem Gräfe'schen Messer. Es wurde ein Linearschnitt in der Breite von 7—8 mm gemacht und derselbe sehr peripher verlegt. Die Excision der Iris ging ohne Anstand von Statten, indessen stürzte nach Setzung des Coloboms sogleich die Linse in den Schnittspalt herein; dieselbe wurde durch leichtes Streifen mit dem unteren Lide entfernt. Beim weiteren Versuche, das Pupillargebiet völlig von etwa noch vorhandenen Corticalmassen zu reinigen, kommt es zu einem mässigen Glaskörpervorfalle. Der Heilverlauf war in den ersten Tagen ein durchaus normaler. Die Wunde schien verheilt, das Pupillargebiet anscheinend vollständig schwarz, die Iris reizlos. Am 5. Tage zeigte sich indess mässige Schwellung der Lider, starke Hyperämie der Conj. palp. und beträchtliche Chemose des unteren Theils der Conj. bulbi. Erst jetzt liess sich nachweisen, dass das Pupillargebiet fast vollständig durch Corticalmassen ausgefüllt war.

Das Sehvermögen war auf Erkennung von Hell und Dunkel herabgesetzt. Im Verlauf der nächsten Tage behauptete die

Digitized by Google

Patientin abwechselnd einen hellen und dann wieder einen dunklen Tag zu beobachten.

Nach Verlauf von einigen Monaten stellte sich die Patientin wieder vor, und wurde jetzt eine Discision der Cataracta sec. per corneam gemacht, die wenigstens insofern das völlig reducirte Sehvermögen wieder hob, als jetzt Druckschrift Nr. 9 mit Hilfe eines Staarglases gelesen werden konnte. —

In 13 Fällen, in denen starke ringförmige Synechien oder Pupillarverschluss bestanden, oder wo die Iris in Folge chronischer Entzündung stark rarificirt war und jede Elasticität eines normalen lebenden Gewebes verloren hatte, musste mehrmals mit Irispincette und Häkchen eingegangen werden, um ein Stückchen Iris vor die Wunde zu bringen und abzukappen; 3mal wurde bei solchen Versuchen die Iris zerfetzt. Ja, einmal war die Regenbogenhaut in solcher Weise degenerirt, dass, wie die Krankengeschichte besagt, schon beim Versuche, eine Partie zu fassen, ein kleines nettes Colobom gerissen wurde.

Dreimal riss die Fixation ab, einmal entstand in Folge davon eine klaffende Conjunctivalwunde; jedesmal wurde die Operation ohne Fixation beendigt. Das Verfahren, das Arlt a. a. O. vorschlägt, die Fixation bei solchen Vorkommnissen an der Sehne eines Augenmuskels anzubringen, wurde nie in Anwendung gezogen.

Bei 18 Iridektomien trat eine sehr beträchtliche Blutung aus den Conjunctival- bzw. Irisgefässen ein, einigemal so stark, dass die ganze vordere Augenkammer mit Blut erfüllt und das ganze Operationsterrain mit Blut überschwemmt war. Wenn dieses Ereigniss eintrat, wurde durch zartes Streifen und Pressen mit einem in Eiswasser getauchten Leinwandläppchen die Blutung zu stillen und das Blut aus der Vorderkammer zu entfernen gesucht. Dies gelang denn auch in den allermeisten Fällen. Trat während des Anlegens des Verbandes neuerdings wieder eine Blutung auf, so pflegte das Blut bei normal gelagerten Fällen schon spätestens nach 3—4 Tagen resorbirt zu sein, oder es waren wenigstens nur noch Spuren desselben bemerkbar. Nur bei tieferer Desorganisation der Iris schritt die Resorption langsamer voran, und liessen sich in 2 Fällen auch noch bei der Entlassung pigmentirte Auflagerungen

Digitized by Google

auf der vorderen Linsenkapsel und an den Colobomschenkeln constatiren. Es müssen daher diese Blutungen als ein schlechtes prognostisches Zeichen aufgefasst werden.

Von nicht minder bedenklicher prognostischer Bedeutung sind jene Hämorrhagien, welche oft mehrere Tage nach der Operation, nachdem das Auge längst nicht mehr occludirt wurde, auftreten und ebenfalls auf eine hochgradig degenerirte, brüchige Iris hinweisen, deren Gefässe auf eine stärkere Blutzufuhr aus irgend einem Grunde nicht durch Ausdehnung der Gefässwände, sondern einfach durch Bersten derselben antworten und so gern durch ihr Bestehenbleiben und Recidiviren zur Bildung von Pupillarschwarten Veranlassung geben. Solche Hämorrhagien kamen 12 mal vor.

In 2 Fällen von fast aufgehobener Vorderkammer wurde die Iris angespiesst und einmal in Folge einer äusserst brüsken Bewegung des Patienten die Linsenkapsel verletzt, ausserdem noch ein zweites Mal bei dem Versuche, einen Fremdkörper zu extrahiren.

Nachbehandlung — üble Zufälle während derselben.

Die Nachbehandlung besteht in den ersten 3 Tagen in absoluter Rückenlage bei verbundenen beiden Augen und entsprechendem diätetischen Beginnen. Jeden Tag wird bei der Morgenvisite der Verband entfernt, ohne jedoch das Auge zu öffnen oder vom Patienten öffnen zu lassen. Dasselbe wird hierauf äusserlich sorgfältig mit Borsäure gereinigt, etwaige Secretmassen thunlichst entfernt und ein neuer Verband angelegt. Ist sehr starke Secretion, Schwellung der Lider und Chemose der Conjunctiva schon äusserlich zu erkennen, oder werden sehr starke Schmerzen geklagt, so wird das Auge ausnahmsweise schon nach 24 Stunden geöffnet, untersucht und im Falle eine starke Reaction auf den Wundeingriff zu constatiren ist, event. zu einer antiphlogistisch ableitenden Therapie übergegangen. In der Regel aber werden die Augen die ersten 3 Tage streng occludirt gehalten und erst am 4. Tage geöffnet. Jetzt wird das Auge sorgfältig gereinigt, das eingedickte Secret sorgsamst von den Lidrändern und den Cilien entfernt. Bei reizloser Heiltendenz besteht die weitere Behandlung sodann im Auflegen eines kühlenden Lintlappens, der in Borsäure getränkt ist. Nur bei

Digitized by Google

stärker hervortretender conjunctivaler Reizung werden die Adstringentia in Form von Instillationen dazu in Anwendung gebracht. Bei manifester Iritis greifen natürlich die gegen dieselbe gebräuchlichen therapeutischen Maassnahmen Platz.

Wenn einigen Patienten ausnahmsweise schon am 3. Tage das Verlassen des Bettes gestattet wird, so wird diese Erlaubniss im Allgemeinen doch erst am 5. Tage gegeben. Dabei findet der Aufenthalt in mässig verdunkeltem Zimmer statt.

Alte Leute, bei denen oft nur in Folge längeren Verharrens in horizontaler Rückenlage hypostatische Pneumomie beobachtet wird, werden in grösseren oder kleineren Zwischenpausen vom Wartepersonal aus der Rückenlage in sitzende Stellung aufgehoben und einige Zeit in letzterer erhalten.

Jetzt wird auch das Kostregime geändert: während in den ersten 3 Tagen nur flüssige Nahrung verabreicht wird, erhalten die Patienten am 4. und 5. Tage halbflüssige Kost, um alsbald wieder ihre gewohnte Kost zu erhalten.

Ausgehend von der Ueberzeugung, dass oft durch zu baldige Aufnahme der Beschäftigung mit dem gesunden und nicht operirten Auge dem anderen, eben von seinem operativen Eingriffe genesenden grosser Schaden zugefügt werden kann, wird allen Patienten bei ihrer Entlassung für wenigstens 4—5 Wochen strengste Schonung ihrer Augen, Behütung derselben vor allen Schädlichkeiten, wie Rauch, Staub und heisse Luft, eingeschärft. Dabei soll nicht bloss das operirte, sondern auch das gesunde Auge durch Tragen einer dunklen Schutzbrille noch lange Zeit vor zu grellem Lichteinfalle geschützt werden.

Wir befinden uns mit diesen peinlichen, scrupulösen Maassnahmen im vollständigsten Einklange mit Arlt, der in seinem kürzlich erschienenen Lehrbuch der Augenkrankheiten bei Besprechung der sympathischen Entzündung der zu frühen Benützung des gesunden Auges einen sehr grossen Einfluss zuschreibt. —

Von den ungünstigen Ereignissen, welche während der Heilzeit eintraten oder bei der Entlassung der Patienten aus der Anstalt das Operationsresultat trübten, seien kurz folgende erwähnt.

Durch die Anwendung des Druckverbandes entstand einmal bei einem alten Individium Entropionirung des unteren Lides mit

Digitized by Google

leichter Excoriation der Lidhaut, wie das ja nicht selten unter fortgesetztem Druckverband bei schlaffer Lidhaut auftritt. Dieselbe wurde nun dadurch zu schützen gesucht, dass ein Borlintläppchen mit Borsalbe bestrichen auf die excoriirte Stellung aufgelegt und darüber der Druckverband etwas lockerer angelegt wurde. Die Einwärtsstellung des Lides wird man im Allgemeinen immer dadurch beseitigen können, dass man das Lid in leichter Eversionsstellung mit Collodium bestreicht, wie das auch in unserem Falle mit gutem Erfolge geschah.

Einmal entstand spontan oder auf leichte Verletzungen, die sich der Kranke vielleicht im Schlafe beigebracht, eine kleine Apoplexia subconj., welche indessen schon nach einigen Tagen der Behandlung mit Eisumschlägen wich.

Bei einem Knaben mit doppelseitiger Cataracta zonul. schloss sich die Conjunctivalwunde sehr bald und sehr schön; die Scleralwunde blieb jedoch offen, und bei Abnahme des Druckverbandes entleerte die Vorderkammer ihren ganzen Inhalt unter die Conjunctiva. Durch längere Zeit fortgesetzte Anwendung des Druckverbandes schloss sich beiderseits die Scleralwunde bis auf eine etwa stecknadelkopfgrosse Fistel, welche sich unter Fortsetzung der Occlusion nach 4 Tagen ebenfalls schloss.

Das ungünstige Ereigniss der eitrigen Infiltration der Cornea von den Wundrändern aus wurde zweimal beobachtet und zwar einmal, wie ausdrücklich bemerkt werden will, bei einem Auge, das weder mit chronischer Conjunctivitis noch mit einem Thränenleiden behaftet war. Die Ursache war wohl das hohe Alter des sehr gebrechlichen Patienten (60 J.), die geringe Widerstandsfähigkeit des alterskranken Organes gegen relativ selbst wenig eingreifende Operationen, zu denen doch die Iridektomie zu zählen ist: ein Umstand, der wieder klar zeigt, dass die Prognose erst in zweiter Linie von der Krankheit, vor allem aber von dem Ernährungs- und Kräftezustand des Patienten abhängt. Doppelt traurig ist ein solcher Ausgang, wenn das operirte Auge das einzige ist, das noch eine functionelle Bedeutung für den Kranken hat.

Ich hatte einen derartigen Fall selbst zu beobachten Gelegenheit. Am 11. December 1879 kam der 79 Jahr alte Zimmermann

Digitized by Google

A. S. aus Edelshausen in die kgl. Universitäts-Augenklinik. Anamnestisch wurde eruirt, dass ihm in frühester Jugend ein Pfeil gegen das linke Auge geflogen war, und will er seitdem auf diesem Auge auch gar nicht mehr gesehen haben. Vor 8 Tagen flog ihm beim Fleischhacken ein Knochenstück gegen das rechte Auge, in Folge dessen sich eine starke Entzündung in letzterem einstellte. Der am 12. December erhobene Befund war folgender:

R. A. Mässige Injection der Conj. palp. et bulbi. Die Cornea zeigt in ihrem medialen Drittel normale Beschaffenheit, dagegen ist die temporal gelegene Hälfte bis auf einen schmalen peripheren Saum gleichmässig eitrig infiltrirt. In der Mitte dieser so veränderten Hornhautpartie ragt ein etwa stecknadelkopfgrosser gelbbräunlicher Punkt hervor (prolabirte Iris); die Vorderkammer ist völlig aufgehoben, und liegt, soweit sich dies erkennen lässt, die stark verfärbte Iris fast überall der Cornea an.

Am linken Auge war äusserlich ausser der ziemlich engen Lidspalte nichts Abnormes wahrzunehmen. Tension normal, Pupillarreaction prompt, die Linse in toto getrübt; bei seitlicher Beleuchtung und atropinisirter Pupille nimmt man in derselben im unteren Theil einen über stecknadelkopfgrossen viereckig configurirten gelblich-bräunlichen Punkt wahr, der nahe der vorderen Linsenkapsel gelegen ist. Lichtlocalisation recht gut. Ebenso ergibt die Prüfung mit homocentrischem Lichte ein durchaus gutes Resultat. Von Farben wird Roth und Grün präcis erkannt, dagegen wird Blau bald für Roth, bald für Gelb erklärt und hinwiederum Gelb für Blau. Die Bewegung der vorübergeführten Hand wird noch auf $^1/_3{}^{m}$ vom Auge erkannt.

Die Therapie richtete sich zunächst darauf, den Process auf dem rechten Auge zu einem gedeihlichen Abschlusse zu bringen durch Anwendung der antiseptischen Occlusion. Gleichwohl kam es zum Austritt der Linse und zu Phthisis anterior. Gleichzeitig wurde der Conjunctivalcatarrh auf dem linken Auge erfolgreich behandelt und am 30. December die Iridektomie nach aussen mit gerader Lanze gemacht. Das dabei gemachte Colobom hatte nur eine Breite von $3-4\,^{mm}$. Die Operation verlief durchaus glatt, indess war immer ein auffälliges Symptom, dass aus der Wunde eine grössere Menge klarer Flüssigkeit abfloss, als eigentlich dem Volumen der Vorder-

Digitized by Google

kammer entsprach. Ich bemerke dabei, dass die Operation unter antiseptischen Cautelen stattfand und nach Schluss der Operation ebenfalls eine streng antiseptische Occlusion gemacht wurde.

Schon Tags darauf klagte der Kranke starke Schmerzen. Objectiv zeigte sich starke Schwellung des oberen wie des unteren Lides; dabei war die Conj. bulbi serös durchtränkt in ihrer ganzen unteren Hälfte und von der Sclera abgehoben. Jedoch war die Cornea noch völlig ungetrübt, ebenso schien die in der Sclera liegende Schnittwunde gut verklebt. Gleich auffällig war die starke Secretion der Bindehaut, die einen derartigen Grad erreicht hatte, dass das Secret bis in die äussersten Schichten des Verbandes gedrungen war. Es wurde sogleich eine sorgfältige Irrigation mit Borsäure vorgenommen und der Verband erneuert. Indess schon Tags darauf war die Chemosis conj. stärker geworden, ausserdem nun die Hornhaut in der Ausdehnung eines Ringes von $^1/_2$ mm Breite und etwa 1 mm vom Limbus entfernt circulär eitrig infiltrirt. Ebenso zeigt sich jetzt eine eitrige Infiltration an den Rändern des Schnittes; dabei ist die Vorderkammer sehr eng. Iris vorgebaucht und verwaschen, Pupille unregelmässig verzogen. Im Borlintlappen sehr viel eitriges Secret. Schon am 5. Tage nach der Operation war die Cornea bis auf einen ganz schmalen Rand total vereitert. Auch war der Boden der Vorderkammer mit eitrigen Massen ausgefüllt. Weiterhin kam es nun auch hier zum Durchbruch der Hornhaut, Vorfall der Regenbogenhaut und Linse, mit dem Ausgange in völlige Bulbus-Phthise.

Am 45. Tage nach der Operation war das Auge so weit reizlos, dass der unglückliche Patient entlassen werden konnte. —

In den jedesmal bei der Entlassung aufgenommenen Schlussbefunden findet sich dreimal ein leichtes Abstehen und leichte Wulstung der Schnittnarbe und sechsmal leichte cystoide Vernarbung verzeichnet, welche in kurzer Zeit dem Druckverbande gewichen wäre, hätten sich die mit ihrem Operationsresultate zufriedenen Patienten zu einer Verlängerung ihres Spitalaufenthalts entschliessen können.

Scleralnarben mit Iriseinheilung — und auch solche der leichtesten Art, wo nur eine etwa stecknadelkopfgrosse schwarz pigmentirte

Digitized by Google

Stelle in der Narbe zu sehen war, wurden hierher gerechnet — finden sich 12 verzeichnet; alle hiermit Behafteten verliessen mit völlig reizlosem Auge die Anstalt.

Drei Kranke, sehr jugendlichen Alters, rissen sich zu wiederholten Malen den ihnen lästigen Verband ab und machten die Augen auf, ohne jedoch von diesem Unterfangen irgendwelche nachtheilige Folgen zu erleben.

Bei einem sehr schweren Falle von Synechien und Glaskörpertrübungen und einem Hypopyon, das alle 7 Tage wiederkehrte, erwies sich die mit einem Gräfe'schen Messer nach oben ausgeführte Iridektomie ebenso wirkungslos wie alle ausserdem noch versuchten Mittel, das Atropin, Chinin, Eserin u. s. w.

Eine Frau bekam, während sie nach der Iridektomie 3 Tage in horizontaler Rückenlage im Bette verweilte, eine sehr heftige Metrorhagie, ohne dass wir für das Aufteten derselben einen Causalnexus urgiren möchten. Eine weitere, 20jährige Patientin musste am 28. Tage nach der Operation wegen Pleuritis ins allgemeine Krankenhaus transferirt werden.

Ein Auge, das wegen chronischer Iritis mit starken hinteren Synechien operirt worden war, zeigte 17 Tage lang ganz bedeutende Schwankungen in der Tension des Bulbus bei abnormer Ciliarinjection und Schmerzhaftigkeit der Ciliargegend. Bei einem anderen aus dem gleichen Grunde iridektomirten Auge entsteht nach 8 Tagen ein Ulcus corneae, bei einem dritten sehr heftige Lidschwellung und Chemose der Bindehaut, welche nur mehrmaligen energischen Cauterisationen mit Argent. nitr. in Lösung 1,0 : 30,0 weicht. — Diese Art der Anwendung des Höllensteins erscheint mir zum mindesten rationeller als wie die Anwendung des Lapis purus auf die Hautfläche der Lider, wie Rheindorf dies bei ähnlich gelagerten Fällen in seiner jüngst erschienenen Studie über die Glaskörper-Rhexis vorschlug. Bei der Anwendung des Mittels auf die Conjunctiva selbst, wenn auch nicht in der von Rheindorf angegebenen Concentration, ist der Erfolg der Cauterisation ein viel gesicherterer als bei der Application auf eine intacte Hautpartie, die sich zudem jeder Wirkung des Höllensteins entzieht.

Digitized by Google

Fremdkörper in der vorderen Augenkammer oder in der Iris.

Viermal gab die Anwesenheit eines fremden Körpers in der Vorderkammer bzw. in der Regenbogenhaut selbst oder zwischen letzterer Membran und der vorderen Linsenkapsel die Veranlassung zur Anlegung einer künstlichen Pupille.

Der Operationsverlauf war in diesen 4 Fällen ein mehr weniger gleichartiger; der ausführlicheren Mittheilung scheinen mir indessen nachstehende 2 Fälle werth zu sein.

1. Am 7. Mai 1877 Vormittags 10 Uhr trat der 20 Jahr alte Schlossergeselle A. F. von hier in die Klinik ein mit der Angabe, dass ihm um 8 Uhr Früh bei der Arbeit ein Eisensplitter in das linke Auge geflogen sei.

Der Befund war folgender: R. A. normal. L. A. Mässige Injection der Conj. palp. et bulbi; auf der Cornea nach oben aussen eine feine trübe Linie und hinter derselben in der Vorderkammer, fast senkrecht auf der Iris aufstehend, mit dem einen Ende in ihr steckend, ein fahlgrau erscheinender länglicher Körper. Iris nicht entfärbt, Pupille mittelweit, reactionslos. Es wurde gleich die Entfernung des fremden Körpers in folgender Weise vorgenommen:

Nach Einlegung der Sperre und Fixation des Bulbus am unteren Theile der Conjunctiva wurde mit dem Gräfe'schen Messer schief durch die Cornea auf den fremden Körper eingestochen. Derselbe änderte nun seine Lage derart, dass er sich drehte und seiner Längsachse nach auf die Iris legte. Gleichzeitig senkte er sich etwas. Da ihm mit der Pincette nicht beizukommen war, so wurde die Wunde mit der Knieschere nach unten erweitert, sodann die obere Irispartie excidirt und nun mit einer grösseren Irispincette der Fremdkörper herausgeholt.

Der Heilverlauf war ein durchaus normaler und schon am 3. Tage das Auge vollständig reizlos. Schon am 11. Tage konnte der Patient entlassen werden mit $S = \frac{1}{3}$, Jg. II.

Vor einigen Monaten stellte sich der Kranke wieder vor, und ergab die nun vorgenommene Sehprüfung vollkommen normale Sehschärfe. —

Der zweite Fall ist insofern von Interesse, als es nicht gelang, den Fremdkörper zu entfernen, und derselbe gleichwohl bis zur Stunde ohne jede Spur einer Reactionserscheinung ertragen worden ist.

Digitized by Google



Der 28 Jahr alte Bauerssohn A. D. von Wagehub BA. Pfarrkirchen kommt am 18. September 1880 in die kgl. Universitäts-Augenklinik mit der Angabe, dass ihm 5 Tage zuvor ein Stahlsplitter gegen das linke Auge geflogen sei. Nach Aussage des behandelnden Dr. S. befindet sich der Fremdkörper noch im Auge.

Der am Tage der Aufnahme erhobene objective Befund war folgender: R. A. vollkommen reizlos. Im linken Auge beträchtliche pericorneale Injection. Im oberen inneren Quadranten der Cornea eine halb stecknadelkopfgrosse Macula, die nach Aussage des Kranken von einem Steinsplitter herrührt, der ihm $^3/_4$ Jahr zuvor ins linke Auge geflogen sei. Im unteren äusseren Quadranten der Cornea nahe der Trennungslinie gegen den inneren hin eine haarfeine, strichförmige, vertical verlaufende, etwa $^1/_2$ mm lange Narbe. In der stark hyperämischen Iris unten aussen an einer der Cornealnarbe correspondirenden Stelle nahe dem Pupillarrande, welche dort nach aussen verzogen ist, eine längsovale, stecknadelkopfgrosse Durchlöcherung der Regenbogenhaut. Die Linse ist in ihren unteren äusseren Randpartien streifig getrübt. Die übrigen Partien der Linse noch gut durchleuchtbar. Ein Corpus alienum nirgends zu gewahren. Die Trübung der Linse war schon 3 Tage später eine vollständige; dabei klagte der Patient über starke Schmerzen in den Augen und in der Stirn- und Schläfengegend. Die Iris zeigte sich stark verfärbt und war die pericorneale Injection eine erheblichere geworden. Das Auge ist auf Druck nicht sehr empfindlich. Am 25. September ist eine bedeutende Zunahme der iritischen Reizung zu constatiren; dabei ist der Bulbus jetzt auf Druck sehr schmerzhaft.

Am 10. October wurde eine Iridektomie gemacht, und verlief dieselbe in folgender Weise:

Nach Einlegung der Lidsperre und Fixation des Bulbus wurde von aussen her scleral mit einer breiten geraden Lanze eingegangen und ein breites Colobom nach aussen gesetzt. Die unmittelbar nach der Irisexcision folgende starke Hämorrhagie verhinderte die Erkennung des etwa vorhandenen fremden Körpers. Es wurde, da die Blutung wiederholt recidivirte, von einem Versuche, des Fremdkörpers habhaft zu werden, Abstand genommen und nach sorgfältiger Reinigung des Auges mit Borwasser ein Borlintverband angelegt.

Digitized by Google

Während der Patient am Nachmittage des Operationstages noch starke Schmerzen klagte, waren dieselben Tags darauf in der Früh völlig verschwunden. Bei Abnahme des Verbandes zeigte sich am unteren äusseren Quadranten der Linse nahe dem Aequator ein über stecknadelkopfgrosser Riss der vorderen Linsenkapsel, in dem unten und aussen ein bräunlich pigmentirter fremder Körper (rostiger Eisensplitter?) zu gewahren. Der übrige Theil des Kapselrisses ist ausgefüllt durch vorgequollene getrübte Linsenmassen.

Am 4. November 1880 wurde der Kranke mit völlig reizlosem Auge entlassen. Der Fremdkörper hatte seine Lage in der Linse unverändert beibehalten. Die Linse war in ihrem Volumen reducirt durch theilweise Resorption der Corticalmassen. Gute Lichtlocalisation, die vorgehaltene Hand auf $^1/_2$ m gut erkannt.

Mitte Juli d. J. stellte sich der Patient zur Untersuchung seiner Augen im Ambulatorium wieder vor. Die Linse ist jetzt zu einem dünnen Häutchen zusammengeschrumpft, das central ein Paar schwarze Lücken zeigt. Der Fremdkörper an gleicher Stelle befindlich wie früher und deutlich erkennbar. Auge völlig reizlos; mit Hilfe eines starken Convexglases wird eine Sehschärfe von $\frac{1}{6}$ erzielt.

Ich gehe nun zum letzten Theile meiner Arbeit, zur Zusammenstellung der

Erfolge

der 300 Iridektomien über.

Wenn ich jetzt entgegen meiner früheren Eintheilung zuerst von der antiphlogistischen Wirkungsweise der Iridektomie und erst in zweiter Linie von der Verbesserung des Sehvermögens durch dieselbe spreche, so geschieht dies nur, weil man von beiden der ersteren die allergrösste Wichtigkeit beilegen muss. Wenn auch in jeder Augenklinik einzelne Fälle von ausgezeichneter Verbesserung des Sehvermögens bis zur Erkennung feinster Schrift bei vorzüglichem Sehen in der Ferne constatirt werden, so verhält sich die Sache bei einer vergleichenden Zusammenstellung einer grösseren Anzahl von Krankengeschichten doch ganz anders.

Während die antiphlogistische Wirkung der Iridektomie nur in den allerseltensten Fällen im Stiche lässt, ist man oft bei tadellos

Digitized by Google

ausgeführter Operation, angesichts einer wunderschönen Pupille, die allen optischen Anforderungen zu entsprechen scheint, sehr erstaunt, ein Sehprüfungsresultat zu erhalten, das den gehegten Erwartungen durchaus nicht entspricht.

Es lassen sich hierfür vielleicht folgende Gründe anführen:

1. Die Netzhaut geräth in Fällen, in denen der Lichteinfall für längere Dauer beinahe völlig verwehrt war, z. B. bei Pupillarverschluss und -abschluss, wie jedes andere längere Zeit des Reizes entbehrende nervöse Organ, in einen gewissen Grad von Torpidität und Trägheit der Reaction, aus dem sie erst die längere Einwirkung des Lichtreizes wieder erwecken kann.

2. Die durch eine neugeschaffene Pupille nachträglich ermöglichte ophthalmoskopische Untersuchung zeigt oft Veränderungen der Macula lutea, der Chorioidea und Retina, mächtige Glaskörper- und Linsentrübungen, welche den geringen optischen Erfolg erklärlich machen. Wenn aber auch all dies nicht der Fall ist, so gelangt doch

3. das Licht in den allermeisten Fällen durch den Linsenrand, einen Theil, der wegen seiner physikalischen Eigenschaften der Licht- und Farbenzerstreuung von der Natur zu dieser Rolle nicht bestimmt ist, zur Netzhaut. An diese Thatsache müssen sich die Leute

4. im Laufe längerer Zeit erst gewöhnen, und wir finden daher, wenn sich dieselben nach längerer Zeit wieder einmal zur Sehprüfung vorstellen, in der Regel ein ganz bedeutend besseres Sehvermögen als das bei der Entlassung im Journal verzeichnete.

5. Abgesehen von dem Wechsel der Beleuchtung und der geringeren Uebung bei den Sehprüfungen der zu Untersuchenden — Factoren, die bei Sehprüfungen gewiss nicht ausser Acht zu lassen sind — ist es gewiss bei der Anstellung von Sehproben unmittelbar vor der Entlassung von Einfluss, dass die Kranken einmal mehrere Tage ruhig mit verbundenen Augen im Bette lagen, sodann noch längere Zeit im verdunkelten Zimmer gehalten, mit blauer Schutzbrille versehen und vor jeder Anstrengung ihrer Augen gewarnt wurden. Die grosse Sorgfalt um die Augen, die sich die Patienten auf diese Weise angewöhnen, wird auch von Seite der

Digitized by Google

behandelnden Aerzte durch möglichste Beschränkung und Abkürzung der Sehprüfungen, ophthalmoskopischen Untersuchung u. s. w. respectirt.

6. Keine künstliche Pupille hat wie die natürliche das Vermögen, sich den Lichtreizen zu accomodiren, auf intensives Licht sich ad maximum zu verengern, auf schwaches sich zu erweitern. Darunter muss natürlich die Feinheit des Sehvermögens leiden; ein Auge mit künstlicher Pupille ist eben dem Lichteinfalle ganz wehrlos ausgesetzt. Auch die Abwechslung in schwachen und starken Reizen, die bekanntlich auf jeden Nerven von der grössten und besten Wirkung ist, geht dabei verloren. Endlich kommt es

7. gar nicht selten vor, dass Hornhauttrübungen äusserst feiner Natur, welche sich vorher den gebräuchlichen Untersuchungsmethoden entzogen hatten, nachher auf dem schwarzen Hintergrunde der neugebildeten Pupille zu Tage treten, und gerade Trübungen solcher Art thun durch ihre strahlenzerstreuende Wirkung dem Sehvermögen bedeutenderen Eintrag als solche, welche dem Lichte jeden Durchgang verwehren. Ferner kann sich bei der Iridektomie per corneam die Hornhaut von der Einstichsstelle aus leicht trüben und bei der Operation per scleram durch Narbencontraction Hornhaut-Astigmatismus entstehen.

In manchen Fällen fast totalen Pupillenverschlusses, wo vor der Operation noch ein ziemlich erträgliches Sehvermögen bestanden hatte, wird dasselbe durch Neubildung einer Pupille verschlechtert. Eine Erklärung dieses sonderbaren Verhaltens findet sich vielleicht in dem Umstande, dass die geringe Oeffnung, die vor der Operation zum Sehen benutzt wurde, wie eine stenopäische Spalte fungirte, die neugebildete Pupille aber die Nachtheile einer mydriatischen und excentrisch gelegenen Pupille bringt.

Die Hoffnungen dagegen, welche v. Gräfe und seine Schüler auf die antiphlogistische Wirkungsweise der Iridektomie setzten, haben sich alle in glänzendster Weise erfüllt.

Mit einer grösseren oder geringeren Verbesserung des Sehvermögens, oder in der Mehrzahl der Fälle wenigstens mit Erhaltung desselben, wurde in allen von mir zusammengestellten Operationen ein Aufhören der Entzündungserscheinungen des Thränenträufelns

Digitized by Google

und oft jahrelang bestandener Orbitalneuralgien erzielt. Der Krankheitsprocess erschien in einzelnen Fällen wie abgeschnitten: die sonst constant auftretenden Recidive blieben entweder aus, oder traten in viel milderer Form auf und wichen einer wiederholten Operation sicher.

Während also die in der vorliegender Arbeit beigefügten Tabelle sub B rubricirten Krankheiten sich immer als Indicationen der Iridektomie erhalten haben und sicher auch erhalten werden, glaube ich während meiner Thätigkeit in der hiesigen Augenklinik die Beobachtung gemacht zu haben, dass bei allen Erkrankungen der tieferen Membranen des Auges, sofern diese mit starken Reizungserscheinungen, Beeinflussung der Tension und Herabsetzung des Sehvermögens bis auf 0 oder auf quantitative Lichtempfindung einhergehen, die Enucleatio bulbi der Iridektomie vorgezogen wird, wie denn auch bei den genannten Fällen von allen übrigen Ophthalmologen die Iridektomie gänzlich verlassen scheint.

Denn wenn bei so hochgradig ergriffenen Augen die Iridektomie, die hier zudem bei den hochgradigen Structurveränderungen der Iris, Vorwölbung derselben u. s. w. mit grossen Schwierigkeiten verbunden zu sein pflegt, auch momentane Verminderung der Entzündungszustände bewirken kann, so bringt sie doch aus leicht begreiflichen Gründen nie eine Verbesserung resp. Wiederherstellung des Sehvermögens: Recidive der Entzündung sind wahrscheinlich, erheischen eine Wiederholung der Operation und des Spitalaufenthaltes mit allen seinen unangenehmen Beigaben. Hier ist die Enucleatio bulbi als eine radicale Operation der Iridektomie vorzuziehen.

Auch an consecutivem oder Secundärglaucom erblindete Augen, die sich im Degenerationsstadium befinden, werden jetzt, sofern sie mit Reizungserscheinungen einhergehen und eine Gefahr für das andere Auge in sich bergen, zweckmässiger enucleirt.

Was endlich die Verbesserung des Sehvermögens bei dioptrischen Hindernissen betrifft, so mag es wohl auf den ersten Blick einiges Befremden erregen, in der Tabelle einige Verschlechterungen des centralen Sehvermögens verzeichnet zu finden. Doch wird dieser Nachtheil der Iridektomie wieder reichlich aufgewogen durch den Umstand, dass der Kranke durch eine künstliche Pupille nicht nur

Digitized by Google

einen kosmetischen Vortheil erlangt, sondern vor allem ungeheuer an excentrischem Gesichtsfelde gewinnt und sich daher leichter z. B. beim Gehen auf belebten Strassen zurechtzufinden weiss.

Bei Entzündungen im Auge und Zuständen, die eine solche erhalten oder erregen können, kann man aber von der Iridektomie nur ein Zurückgehen der Entzündung, event. auch ein völliges Aufhören derselben erwarten; bei dioptrischen Hindernissen hingegen dürfte es sich vor allen Dingen darum handeln, ob vor der Anwendung der künstlichen Pupillenbildung mit Sicherheit oder auch nur mit Wahrscheinlichkeit festzustellen ist, dass durch die regelrecht ausgeführte Operation eine Verbesserung des Sehvermögens zu erzielen ist. Dies ist aber nur möglich durch ein genaues Studium der dioptrischen Störungen, durch eine grössere Zusammenstellung aller hierher gehörigen Fälle und durch eine sorgfältige Prüfung der dabei erreichten Iridektomieresultate.

Wenn wir also zum Schluss von den angeführten Gesichtspunkten aus einen vergleichenden Blick auf die beigefügte Tabelle werfen, so ersehen wir leicht, dass die allermeisten Verschlechterungen des Sehvermögens bei chronischen Reizungszuständen oder degenerativen Processen der Iris, bei Leucoma adhaerens, Pupillarverschluss, hinteren Synechien oder chronischer Iritis erfolgten, ferner bei jenen chronischen Formen des Glaucomes, die mit noch verhältnissmässig gutem Sehvermögen einhergingen.

Die bedeutendsten Verbesserungen ergaben sich bei vorderem Polar- und beim Schichtstaare, dann bei einfachen Hornhauttrübungen. Von den verschiedenen Stadien des Glaucomes bot, wie bekannt, das acute die günstigsten Chancen für eine Verbesserung des Sehvermögens.

Anhangsweise will ich noch mittheilen, dass in allerletzter Zeit bei chronischen Formen des Glaucomes auch sporadisch die Sclerotomie in Anwendung gezogen worden ist, ohne dass indess die Erfolge dieser Encheirese sich im entferntesten günstiger gestaltet hätten als die der Iridektomie.

Bei den chronischen reizlosen Formen des Glaucomes (Glaucoma chron. simplex) entschliesst sich Prof. v. Rothmund angesichts der so oft beobachteten Verschlechterung des Sehvermögens und

Digitized by Google

des in mehreren Fällen beobachteten unaufhaltsamen Fortschreitens des Glaucomes immer schwerer zu einem operativen Eingriffe.

		Keine Sehproben gemacht	S verbessert	S gleichgeblieben	S verschlechtert	S verbessert, ausgedrückt in Procenten
Indicationengruppe A.						
1. Maculae corneae	36	3	27	6	—	75,2
2. Leucoma adhaerens	68	8	47	8	5	69,1
3. Staphyloma corneae	6	2	2	1	1	33,3
4. Cataracta polaris anterior	1	—	1	—	—	100,0
5. Cataracta zonularis	19	3	15	—	1	79,9
6. Synices pupillae	25	—	16	4	5	64,0
Indicationengruppe B.						
1. Synechiae posteriores	20	2	13	2	3	65,0
2. Cataracta traumatica	1	—	—	1	—	0,0
3. Iritis acuta	4	4	—	—	—	—
4. Iritis chronica	19	—	11	5	3	57,9
5. Kerato-Iritis	5	1	3	1	—	60,0
6. Iridocyklitis	3	—	2	1	—	66,6
7. Iridochorioiditis	12	1	8	3	—	66,6
8. Corpus alienum	4	1	1	1	1	25,0
Indicationengruppe C.						
Iridochorioiditis chronica	22	1	2	17	2	9,0
Indicationengruppe D.						
1. Prodromi glaucomata	3	—	1	—	2	33,3
2. Glaucoma acutum	11	—	8	3	—	72,7
3. Glaucoma subacutum	7	—	3	1	3	43,0
4. Glaucoma chronicum	26	—	14	6	6	53,8
5. Glaucoma peractum	7	1	—	6	—	0,0
6. Glaucoma consecutum	1	—	—	1	—	0,0
	300	27	174	67	32	58 %

Digitized by Google

Schematische Darstellung des Flimmerns.



Digitized by Google

Digitized by Google

Zur Casuistik des sog. Flimmerskotoms.

Von

Dr. Friedrich Strehl.

(Mit Tafel IV.)

Wenn wir die Jahresberichte verschiedener Augenanstalten durchblättern, so begegnet uns unter der Rubrik „Netzhaut- und Sehnervenkrankheiten“ in mehr oder minder zahlreichen Fällen ein Krankheitsbild, welches wir bis zum Jahre 1869 in sehr wenigen Exemplaren in der Literatur, am meisten noch in der englischen, verzeichnet finden. Im genannten Jahre gab Förster aus Selbstbeobachtung auf dem Ophthalmologen-Congress zu Heidelberg eine genaue Schilderung dieser Erscheinung, nachdem schon 25 Jahre vorher Rüte und nach ihm Listing und Czermak in kurzen Umrissen dasselbe gethan und bereits eine Zeichnung des Hauptsymptomes derselben, nämlich des Flimmerns, geliefert hatten. Schon damals erfuhr man, dass auch Mannhardt, und zwar in hohem Grade, und Schirmer daran leiden. Auch Liebreich hat eine Reihe von Kranken über diese Beschwerde klagen hören. Seit dieser Zeit nun wendete sich die Aufmerksamkeit der Specialisten sowohl wie der Internisten dieser Erscheinung mehr zu, und es stellte sich heraus, dass die Zahl der daran Leidenden keineswegs eine geringe sei. Man hörte auf, sich einfach mit der Klage der Kranken über „Flimmern vor den Augen“ zufrieden zu geben, und fing an, den gegebenen Fall nach jeder Richtung hin genau zu untersuchen, das Wesen der Krankheit zu erforschen, die ursächlichen Momente, den Verlauf, die Behandlung zu präcisiren. v. Reuss war der Erste, der sich die Mühe gab, die gesammte Literatur zu durchblättern, die gemachten Erfahrungen zusammen-

Digitized by Google

zustellen und mehrere selbst beobachtete, nicht uninteressante Fälle hinzuzufügen. Seitdem wurden noch verschiedene Beobachtungen veröffentlicht (von Guaglino, Dianoux und mehreren Anderen), ohne dass man jedoch zu einem vollkommenen Abschluss gekommen wäre. Da ich nun einestheils Gelegenheit hatte, im Ambulatorium der hiesigen kgl. Universitäts-Augenklinik und in der Privatpraxis des Herrn Prof. Dr. v. Rothmund mehrere interessante Fälle genau zu beobachten, anderntheils ich selbst damit behaftet bin und seit meinem 17. Lebensjahre von etwa 19 oder 20 Anfällen befallen wurde, möchte ich es nicht unterlassen, aus meinen wenigen Erfahrungen auch einen kleinen Beitrag zu den bereits veröffentlichten Beobachtungen zu geben.

Die beiden ersten Anfälle, die bei mir in einem Zwischenraum von 3 bis 4 Monaten auftraten, waren so rasch vorübergehender Natur, dass ich mich nicht veranlasst fühlte, einen Arzt zu consultiren. Zwei Jahre darauf bekam ich innerhalb eines Zeitraumes von 5 Monaten drei Anfälle, die an Dauer sowohl wie an Heftigkeit des Schmerzes die beiden ersteren übertrafen. Jetzt begann ich auf diese Attaquen aufmerksamer zu werden und die nächsten Anfälle, deren Zahl bis zu meinem 22. Jahre im Ganzen noch 8 oder 9 betrug, mit immer grösserer Genauigkeit zu verfolgen; ich fing an, auch nach den etwaigen Ursachen zu suchen, den Verlauf und die Folgen eingehender zu beobachten. Und so hatte ich mir im Laufe der Zeit ein deutliches Bild des Symptomencomplexes entworfen. Ich bemerke dabei, dass ich damals noch nicht Gelegenheit gehabt hatte, dieses eigenthümliche Krankheitsbild an der Hand von fachmännischen Mittheilungen zu beurtheilen; meine Eindrücke waren also mehr weniger laienhafter Natur.

Meine Mutter versicherte mir, dass sie an Aehnlichem leide, jedoch seien die Erscheinungen bei ihr nie in so hohem Grade, sie verspüre neben mehr oder minder heftigem Kopfweh nur etwas Flimmern, während ich jedesmal von lebhaftem Flimmern, heftigem und lange andauerndem Kopfweh, Abgeschlagenheit, Uebelkeit und oft auch Erbrechen befallen wurde.

Eine directe Ursache konnte ich nicht entdecken; nur stellte sich heraus, dass ich während des Anfalls jedesmal wenn nicht

Digitized by Google

ganz, so doch grösstentheils nüchtern war; einigemal bemerkte ich auch, dass ich vorher meine Augen stark angestrengt hatte. So wurde ich einmal zur Frühjahrszeit als Gymnasiast Vormittags während einer mathematischen Probearbeit von einem Anfalle überrascht. An diesem Tage war ich ziemlich früh aufgestanden und hatte mich zur Vorbereitung einige Stunden vor Beginn des Unterrichts mit Stereometrie und Trigonometrie beschäftigt. Ich beachtete es nicht in der Meinung, es hänge mit einem früheren Augenleiden (scrophulösen Keratitiden) zusammen oder sei abhängig „von der vielbeschuldigten Nervenschwäche!“

Zwei weitere Anfälle stellten sich ebenfalls Vormittags während meiner Studienzeit in einer Vorlesung über Physiologie ein, der eine im März, der andere im Juni des Jahres 1878; sie waren so heftig, dass sie mich ausser Stand setzten, derselben mit Aufmerksamkeit zu folgen. Um kein Aufsehen zu erregen, wollte ich das Auditorium nicht verlassen; die immer mehr überhandnehmende Uebelkeit aber und der Brechreiz zwangen mich hierzu, und kaum zu Hause angelangt, stellte sich auch wirklich jedesmal Erbrechen ein. Selbst die wenigen Notizen, die ich damals machte, waren ungenau und sogar falsch; denn wenn ich auch die einzelnen Sätze des Lehrers ganz deutlich hörte und für den Augenblick auch erfasste, so liess mich doch mein Gedächtniss so im Stiche, dass ich nicht wusste, wie ich einen bereits begonnenen Satz vollenden sollte. Daran trägt nach meiner Ansicht weniger eine plötzliche Gedächtnissschwäche, die sich etwa eingestellt hatte, als die Unlust und Unfähigkeit zum Denken während des Anfalles die Schuld. Ich war eben so abgeschlagen, alle meine Gedanken so sehr mit meinem Zustande beschäftigt, dass ich wohl hörte, was um mich vorging, auf dasselbe aber nicht reflectiren mochte. Ferner waren die Notizen nicht mit der gehörigen Reinheit geschrieben, die einzelnen stenographischen Buchstaben hatten nicht die nöthige Stellung und Schattirung, so dass man glauben könnte, ich hätte sie in halbschlafendem Zustande geschrieben.

Auf den zweiten, im Juni stattgehabten, ähnlich verlaufenden Anfall folgte eine Pause bis Ende Juni des Jahres 1879. Eines Tages war ich mit meinem Collegen G. Nachmittags in einem Café,

Digitized by Google

und unterhielten wir uns mit Kartenspielen. Nach etwa einer Stunde äusserte ich G. gegenüber, dass ich mit dem rechten Auge die Karten nicht mehr gut sehe; bald darauf begann es schon zu flimmern, und ein dumpfer Schmerz über dem Auge liess nicht lange auf sich warten. Jetzt wusste ich, woran ich war, und ich erklärte, dass ich jetzt das Spiel unterbrechen und nach Hause gehen müsste. Mit einem ungläubigen Lächeln entgegnete mir G., ich sollte nur fortfahren, es würde schon wieder vergehen. Auf meine wiederholte Vorstellung indess begleitete mich G. nach Hause, woselbst sich der ganze gewöhnliche Symptomencomplex abwickelte.

Bis zum 2. September desselben Jahres cessirte darauf der Anfall abermals, um jedoch wieder mit grösserer Intensität aufzutreten. Noch vor dem Mittagtisch wollte ich einen Auftrag erledigen und musste zu diesem Zwecke einen etwa halbstündigen Weg zurücklegen. Ich verliess um 11¼ Uhr meine Wohnung, und kaum hatte ich die Strecke von 15 Minuten zurückgelegt, als sich plötzlich die bekannte Verdunkelung des Gesichtsfeldes einstellte und bald darauf allmählich zunehmender Schmerz in der Supraorbitalgegend. Deshalb beeilte ich mich, mein Ziel zu erreichen, wurde jedoch durch die rapide Steigerung der Erscheinungen genöthigt, mich auf einer Ruhebank niederzulassen. Nach etwa 10 Minuten verschwand das Flimmern, Uebelkeit mit Aufstossen folgten, das aber nur etwas säuerlichen Schleim zu Tage förderte. Da ich die Erfahrung gemacht hatte, dass sich mein Allgemeinbefinden jedesmal sofort nach dem Erbrechen bessere, wollte ich dasselbe künstlich hervorrufen. Es erfolgte indess der Brechact erst, nachdem ich aus einer nahen Quelle mit Ueberwindung meines Ekels etwas Wasser zu mir genommen hatte. Damit besserte sich auch wirklich mein Zustand, mit Ausnahme der Kopfschmerzen, die im Gegentheil zunahmen und mich zwangen, unverrichteter Sache nach Hause zurückzukehren. Daselbst legte ich mich sofort zu Bett, nahm etwas Fleisch mit Suppe zu mir, legte eine kalte Compresse auf den Kopf und verfiel in einen etwa 4 Stunden dauernden Schlaf, woraus ich vollkommen gesund erwachte.

Erst am 19. November Abends 8 Uhr hatte ich einen abermaligen Anfall zu bestehen, der jedoch nicht die gewohnte Höhe

Digitized by Google

erreichte und mit verhältnissmässig geringen Nachwehen vorüberging. Ich hatte bereits meine Abendmahlzeit eingenommen, als während des Lesens der leere Fleck im Gesichtsfelde auftauchte, nach einigen Minuten von mässigem Kopfweh gefolgt. Herrn Dr. Eversbusch gegenüber, mit dem ich gerade zusammen war, wollte ich nichts merken lassen, und erwartete mit stiller Resignation den weiteren Verlauf, in meiner Lektüre weiterfahrend. Vom Bier und Wein, das mir vorgesetzt war, mochte ich nichts berühren. Nach etwa 15 Minuten konnte ich indess nicht umhin, über mein Leiden zu klagen, das mir Dr. Eversbusch als Flimmerskotom bezeichnete. Bei der sofort vorgenommenen ophthalmoskopischen Untersuchung ergab sich ausser einer starken Pulsation der vielleicht etwas stärker kalibrirten Venen und einer leichten Verengerung der Arterien nichts Abnormes.

Drei Tage nachher, am 22. November Vormittags 10½ Uhr, überfiel mich der Paroxysmus in einer Intensität, welche alle vorhergehenden weit übertraf; an diesem Tage war ich seit Morgens 7 Uhr mit Schreiben beschäftigt gewesen. Das ophthalmoskopische Bild war auch diesmal das gleiche wie das bereits erwähnte. Mein subjectives Befinden war wieder ein derartiges, dass ich nach Hause gehen musste, wo wieder das ganze symptomatische Bild eintrat. Abends war ich bereits wieder im Stande zu arbeiten; ein dumpfer Schmerz aber hielt sich noch zwei Tage lang.

Am 26. November Vormittags hatte ich auf meinem Wege aus dem Krankenhause in die Augenklinik abermals das Auftreten bemerkt; der auf- und niederwallende Nebel hatte sich bereits wieder eingestellt. Wie ich es schon früher einmal gethan, versuchte ich auch jetzt den Anfall zu coupiren, indem ich etwas ass und trank. Während der Zubereitung der Speisen begann bereits das Skotom in der Mitte zu flimmern; aber wie ich gehofft, hörten auch die Erscheinungen nach dem kleinen Gabelfrühstück auf, und eine Viertelstunde nachher war ich vollkommen wieder gesund, ohne die leiseste Spur eines Kopfschmerzes. Es folgten noch drei weitere Anfälle, am 15. Januar, 2. und 14. April dieses Jahres, die ich mit der grössten Genauigkeit beobachtete, zumal ich jetzt wusste, worauf ich hauptsächlich mein Augenmerk zu richten hatte. Ich will sie

Digitized by Google

jedoch, um nicht zu ermüden, nicht mehr en detail erzählen, da sie dem sogleich ausführlicher wiedergegebenen klinischen Bilde, das ich durch langjährige Beobachtungen gewonnen und das auch im Allgemeinen mit den schon vorhandenen Beschreibungen übereinstimmt, im Grossen und Ganzen vollkommen gleichen.

In der Regel wird das Eintreten des Anfalles schon von migräneartigen Erscheinungen vorbereitet. Es entsteht ein Gefühl von Druck oder Spannung über dem Arcus superciliaris und zwar in den meisten Fällen rechts, etwas nach links ausstrahlend. Der Schmerz steigert sich allmählich, breitet sich nach der Schläfe- und Scheitelgegend aus; ein Gefühl von Frösteln stellt sich ein, das Gesicht wird blass, die Temoporalarterie fühlt sich hart an. Die Pupillen sind anfangs mässig erweitert, besonders die rechte, kehren aber bald wieder zur Norm zurück; die Athmung wird etwas langsamer und tiefer. Das ist die untrügliche Ankündigung eines Anfalls. Nach etwa 5 Minuten wird das ganze Gesichtsfeld von einem sehr feinen, zitternden Nebel bedeckt. In der Nähe der Gesichtsfeldmitte nun tritt nach aussen und unten ein Defect in Form eines etwas dunkleren, querovalen Fleckes auf, dessen Grenzen verwischt erscheinen. Beim Lesen fehlen an dieser Stelle ein paar Buchstaben, während der fixirte Buchstabe vollständig klar ist. Dieser „leere“ Fleck wird allmählich grösser, rückt nach einwärts, bekommt eine hufeisen- oder mehr halbmondförmige Gestalt mit einer feurig glänzenden, flimmernden, zickzackförmigen Grenze. Die einzelnen Farben desselben sind wegen der fortwährenden, höchst intensiven Bewegung sehr schwer zu erkennen, jedoch gelang es mir durch genaue Beobachtung bei mehreren Anfällen die Reihenfolge derselben festzustellen. Die hervorstechendste Farbe ist ein prachtvolles Gelbroth verbunden mit Blau, und zwar repräsentiren sich dieselben vom concaven zum convexen Rande der Sichel hin in folgender Anordnung: roth, rothgelb, gelbblau, blau.

Die Figur selbst besitzt spitze Winkel mit nicht gar zu langen Schenkeln, ist in der Mitte dicker, verjüngt sich nach beiden Seiten hin. Rüte vergleicht die Erscheinung nicht unzutreffend mit dem Bild, das wir bekommen, wenn wir eine aus verschieden grossen Gasflämmchen gebildete Schrift an dem einen Ende anzünden.

Digitized by Google

Schliesse ich das rechte Auge, so sehe ich mit dem linken genau an derselben Stelle das nämliche Phänomen, und beim Schliessen beider Augen werden die feurigen Erscheinungen noch intensiver und zugleich noch unangenehmer. Diese Zickzack-, nicht unpassend Fortificationslinien genannt, breiten sich nun immer weiter gegen die Peripherie hin aus und gehen zugleich von rechts nach links; in der Mitte aber bleibt in den meisten Fällen das kleine Skotom, und der Bezirk zwischen diesem und der flimmernden Grenze ist vollkommen durchsichtig, oder es ist die ganze Region innerhalb der glänzenden Linien mit einem auf- und abwallenden Nebel erfüllt. Die Erscheinung folgt jeder Blickrichtung und dauert etwa 15—20 Minuten; hierauf beginnt sich der Nebel zu lichten, aber nur ganz allmählich, so dass nach weiteren 20 Minuten meine Sehschärfe sich so ziemlich wieder hergestellt hat, mit Ausnahme eines leichten Schleiers, der noch für einige Zeit zurückbleibt. Die Spannung wird aber jetzt so heftig, dass ich glaube, der Kopf wolle zerspringen. Ja in der überwiegenden Mehrzahl der Fälle verbreitet sich ein dumpfbohrender Schmerz über die ganze linke Kopfhälfte, ohne dass jedoch die rechte vollkommen davon frei wäre; aber auch nicht jedesmal gleichmässig über die ganze Schädelhälfte, sondern bald über die vorderen, bald über die mittleren und hinteren Partien; verstärkt wird derselbe bei den geringsten Bewegungen. Von Seite des Gehörs hat sich unterdessen ein Sausen und grosse Empfindlichkeit gegen laute Geräusche eingestellt. Der Geruchssinn erscheint verschärft; üble Gerüche gar werden mit grossem Ekel empfunden. Eine Alteration der Geschmacksnerven konnte ich nicht constatiren.

Der bereits vorhandene Schwindel erreicht einen noch höheren Grad, und als weitere allgemeine Symptome bleiben gewöhnlich zurück: grosse Abgespanntheit, Unlust zur Arbeit, Denkträgheit, Uebelkeit und meist auch Erbrechen, bei nüchternem Magen von Schleim, dem zuweilen auch Galle beigemischt ist. Habe ich Gelegenheit mich ruhig hinzulegen, so verfalle ich bald in einen Schlaf, und nach dem jedesmaligen Erwachen daraus hat der bohrende Schmerz nachgelassen und der Kopf ist freier. —

In dem letzten Jahre hatte ich nun auch mehrfach Gelegenheit,

Digitized by Google

das Flimmerskotom an anderen Individuen zu studiren. Eine etwas ausführlichere Verbreitung darüber scheint mir einigermassen dadurch motivirt, dass diese Fälle bezüglich der Aetiologie sowohl als auch der Art des Paroxysmus einige besondere Eigenthümlichkeiten darboten.

I. Fall. W. J., 23 Jahre alt, Sattlersfrau, stellte sich am 16. December 1879 in der kgl. Universitäts-Augenklinik mit der Angabe vor, seit 6 Monaten an zeitweiligem eigenthümlichen Flimmern vor den Augen nebst heftigem Kopfweh zu leiden. Patientin ist von etwas zartem Bau und anämischem Aussehen; sie arbeitet in einer Papierfabrik. Aeusserlich an den Augen keinerlei Veränderung wahrzunehmen; Refraction ist emmetropisch, Sehschärfe etc. normal. Auch der ophthalmoskopische Befund bietet nichts Besonderes dar. — W. machte vor 7 Monaten eine normale, mit mässigem Blutverlust verbundene Geburt durch; am 5. Tage des Wochenbettes erlitt sie einen heftigen Schreck, da man ihren Bruder durch einen Messerstich schwer verwundet nach Hause brachte. Seitdem will sie an Kopfweh leiden, das sich manchmal zu einer grossen Intensität steigert. Gewöhnlich nach vorausgegangenem Kopfweh tritt zu jeder Tageszeit, besonders aber in der Früh, ein Flimmern vor ihren Augen auf; es soll das so charakteristisch sein, dass sie, wenn der Schmerz heftig wird, jedesmal mit Sicherheit einen Anfall erwarten darf und auch gewöhnlich gleich zur Milderung desselben Kaltwasserumschläge zu machen beginnt. Den Verlauf schildert sie folgendermassen: Die Gegenstände vor ihrem Auge werden verschleiert; die Verschleierung nimmt immer mehr zu, bis nach kurzer Zeit ein Flimmern in allen möglichen Farben auftritt; dasselbe wird immer rascher und verschwindet zuletzt, gefolgt von Uebelkeit und manchmal auch von Erbrechen. Die ganze Erscheinung dauert eine viertel bis eine halbe Stunde. Da dieselbe jedesmal so schnell vorüberging, achtete sie nicht darauf; erst durch die so ofte Wiederkehr des Anfalles beängstigt, consultirte sie einen Arzt, der sie in die Augenklinik verwies.

II. Fall. C. H., Korbmacher, 18 Jahre alt, leidet seit einem Jahre an Kopfweh, mit Flimmererscheinungen verbunden. Die vorgenommene Sehprüfung ergab beiderseits eine Hyperopie von 1 *D*

Digitized by Google

mit $S = \frac{6}{6}$, Sn. I. Ophthalmoskopischer Befund liefert kein positives Resultat.

Der letzte Anfall war am 14. April d. J. Morgens eingetreten, nachdem Patient Nachmittags vorher ebenfalls von einem solchen heimgesucht worden war. Während seines nunmehr siebenwöchentlichen Aufenthaltes in München hatte er bereits fünfmal den Anfall. Unmittelbar vorher hielt er sich in W. auf und bekam daselbst während 10 Monate zwei Anfälle. Früher erinnert sich Patient nicht etwas Aehnliches gehabt zu haben. Sonst will der Patient nie erheblich krank gewesen sein. Ich will nun den Patienten selbst reden lassen: „Als ich heute morgen erwachte, verspürte ich einen heftigen Schmerz über den Augen; zugleich bemerkte ich, dass ich auf dem rechten Auge nicht mehr genau sah, indem eine Art Nebel sich vor demselben befand, in welchem sich schwarz markirende Zickzacklinien beständig hin und her bewegten. Der Schmerz nahm immer mehr zu und war besonders an der Stirn stark ausgeprägt. Etwa 20 Minuten nachher verschwand das Flimmern, aber die Kopfschmerzen nahmen sogar noch zu, bis nach einer Stunde allmählich eine Besserung eintrat.“ (Vormittags 11 Uhr, bei seiner Vorstellung, war Patient noch nicht schmerzfrei.) Während dieser Zeit war H. in Folge der grossen Abgeschlagenheit nicht im Stande zu arbeiten. Ausserdem gibt er noch an, dass das Gesicht auf der rechten Seite während des Anfalles geröthet war und sich heiss anfühlte. — Diese Angabe macht er auch noch 2 Monate später und will bei den sieben Anfällen in diesem Zeitraum genau darauf geachtet haben. Eine Ursache für die Entstehung vermag er nicht anzugeben, jedoch glaubt er sicher bemerkt zu haben, dass die Anfälle meist bei nüchternem Magen auftreten oder wenigstens sehr viel intensiver seien. Wären die Anfälle in der letzten Zeit nicht in so kurzen Zwischenräumen aufgetreten, so würde er sich nicht veranlasst gefühlt haben, um Hilfe nachzusuchen. Anamnestisch lässt sich noch eruiren, dass die Mutter des Kranken, welche sich gegenwärtig in einem Irrenhause befindet, auch an periodischem Kopfweh (?) gelitten hat.

III. Fall. B. M., 35 Jahre alt, Commissionär. Seine Eltern und Verwandten sollen nie augenleidend gewesen sein. Mit Aus-

Digitized by Google

nahme eines dreimaligen Erkrankens an Intermittens in den Jahren 1861, 62 und 63 während seines Aufenthaltes in Germersheim will er stets gesund gewesen sein. Die Sehprüfung ergibt eine normale Sehschärfe bei geringfügiger Spiegelhypermetropie (1 *D*); sonst ophthalmoskopisch normale Verhältnisse; nebenbei leidet er an einer leichten Conjunctivitis follicularis. Allgemeinbefinden gut. Herzdämpfung von normaler Breite, Töne rein. — Am 21. Mai besuchte Patient Abends 7 Uhr angeblich im besten Wohlsein ein Gasthaus. Nach einem halbstündigen Aufenthalt bemerkte er plötzlich, als das Licht angezündet wurde, dass ihm seine ganze Umgebung wie durch einen Schleier verdeckt erschien; zugleich fühlte er einen stechenden Schmerz über beiden Augen. Seine Collegen erkannte er nur mehr mit der grössten Anstrengung. Ein Gefühl von Mattigkeit und Uebelkeit überkam ihn; zugleich erfüllte sich das ganze Gesichtsfeld mit feurigen Funken und Sternen. Patient vergleicht sie mit den Funken, wie sie beim Schmieden des Eisens herumfliegen. Allmählich formiren sie sich mehr zu feurigen Linien, von denen er folgende Zeichnung gibt: Sie waren in beständiger Bewegung begriffen und folgten dem Patienten nach jeder Richtung des Blickes. Dieser Zustand mochte etwa drei Viertelstunden gedauert haben, als eine fast totale Finsterniss eintrat, so dass Patient nicht einmal mehr die Gasflammen erkennen konnte. Bestürzt brachten ihn seine Collegen nach Hause. Bei der Ankunft daselbst hatte sich sein Sehvermögen insoweit wieder hergestellt, als er das Licht, womit ihm seine Frau entgegenkam, wahrnehmen konnte, letztere selbst jedoch nicht. Er begann kalte Umschläge zu machen und legte sich ins Bett. Wegen der heftigen Kopfschmerzen, die sich zeitweilig für einige Minuten enorm gesteigert haben sollen, vermochte er erst um 1 Uhr Nachts einzuschlafen. Nach seinem Erwachen am nächsten Morgen erschien ihm noch alles in Dämmerung; so war er nicht im Stande, seine beiden Kinder von einander zu unterscheiden. Er fuhr fort, kalte Umschläge zu machen: die Kopfschmerzen begannen nachzulassen, die Dämmerung sich aufzuhellen; aber erst am nächsten Tage, den 23. Mai, war sein Sehvermögen auf beiden Augen wieder vollkommen hergestellt.

Digitized by Google

IV. Fall. L., Cand. med., erfuhr durch Zufall, bei Gelegenheit der Vorlesung über Augenheilkunde, das Wesen eines Uebels, das ihm bereits seit etwa 8 Jahren neben nicht unerheblichen Beschwerden grosse Angst verursachte. Dasselbe besteht darin, dass nach lange dauernden Augenanstrengungen eine Benommenheit des Kopfes eintritt, die rasch zunimmt und in wirkliche Schmerzen hauptsächlich in der Stirngegend übergeht. Nicht lange darauf erscheint eine kleine Wolke im Gesichtsfelde beider Augen, die er oft unwillkürlich durch Zudrücken beider Augen und Reiben derselben mit der Hand zu vertreiben sucht; aber alsbald ist alles wie durch einen dichten Schleier bedeckt. Der Schmerz breitet sich nun über den Kopf oder wenigstens über die Hälfte desselben aus, wird immer heftiger, feurige Funken und Flammen fahren lebhaft hin und her. Ein genaues Bild von letzteren vermag L. nicht zu geben. Nach etwa halbstündiger Dauer verschwinden die feurigen Erscheinungen, der Schleier wird immer durchsichtiger; aber die Kopfschmerzen steigern sich und werden nahezu unausstehlich. Eine sehr grosse Müdigkeit und Abgeschlagenheit bemächtigt sich seiner, so dass er sich ruhig hinzulegen und Kaltwasserumschläge zu machen pflegt; in der Regel tritt auch Erbrechen ein. Bis der Schmerz wieder vollkommen verschwunden ist und L. wieder seine vollkommene Sehschärfe erlangt hat, dauert es jedesmal 24 — 36 Stunden. Während dieser Zeit klagt er über grosse Unlust zur Arbeit und ist nicht im Stande, wie sonst, die Vorlesungen zu besuchen.

Patient, dessen Eltern gesund sind, will stets von jeder schweren Krankheit frei geblieben sein; dyskrasische Momente sind nicht vorhanden. In seinem achten Jahre will er gefallen sein und sich dabei das Hinterhaupt verletzt haben.

Die Sehprüfung ergibt auf dem rechten Auge $S = \frac{6}{9} - 4{,}5\ D$, auf dem linken Auge $S = \frac{6}{6}$, emmetropischer Einstand, beiderseits Jäger I. Der Augenspiegelbefund: R. schmaler Conus an dem temporalen Rande der Papille. Neben starken Augenanstrengungen glaubt Patient auch als Ursache das Hinausschieben der Mahlzeit beschuldigen zu müssen. Am stärksten traten die Erscheinungen vor 5 Jahren auf. Nach Vollendung seines Militärdienstes und Rückkehr in seine Heimat widmete sich L. damals einem anhaltenden,

Digitized by Google

angestrengten Studium. Eines Morgens, kurz nach dem Erwachen, bemächtigte sich seiner plötzlich ein mächtiges Schwindelgefühl und wurde er ganz bewusstlos. Dieser Zustand dauerte etwa 5—10 Minuten an. Nach dem Erwachen konnte er von seinen umstehenden Geschwistern nur eine Schwester erkennen; auch soll Aphasie vorhanden gewesen sein. Nach etwa einer Stunde besserten sich sämmtliche Symptome. Seit Februar dieses Jahres hat Patient den Anfall zweimal gehabt, aber nie mehr in so hohem Grade, da er sofort zur Bekämpfung desselben mit ausgezeichnetem Erfolge eine Flasche Wein zu sich nimmt und sich ruhig hinlegt. Der zweite dieser genannten Anfälle entwickelte sich am 25. Mai Abends dieses Jahres während einer Vorlesung. Es war bereits ziemlich dunkel, und L. musste seine Augen bedeutend anstrengen, um sich noch seine Notizen machen zu können. Diesem Umstande schreibt er mit Bestimmtheit die Entstehung dieses Anfalles zu.

V. Fall. Fräulein W., eine 32jährige Dame, leidet neben Gelenkrheumatismus seit vielen Jahren an Migräne und Anämie. Die Anfälle begannen gewöhnlich des Morgens, steigerten sich zur Mittagszeit bis zum höchsten Grade und dauerten mit immer noch bedeutender Intensität bis zum späten Abend. Auf Anrathen ihres Hausarztes gebraucht sie Bäder und Eisenpräparate; in Folge der letzteren stellen sich häufig Störungen der Verdauung ein. Die Mutter der Patientin soll ebenfalls an heftiger Migräne gelitten haben. Patientin ist gut entwickelt, ihre Gesichtsfarbe aber blass, und die Schleimhaut der Lippen und Conjunctiva zeigt in hohem Grade die Zeichen der Anämie. Die Untersuchung ihrer Augen ergibt beiderseits Myopie von 9 *D*, $S = \frac{2}{3}$, Jäger I. Die ophthalmoskopische Untersuchung zeigt auf beiden Augen einen doppelten Conus. Die Kranke klagt über Mouches volantes und über einen goldglänzenden, lebhaft flimmernden Ring, der sich seit ungefähr 6 Monaten häufig in dem Gesichtsfelde des linken Auges zeigt. Sie will denselben bei jeder Blickrichtung, bei offenem sowohl wie geschlossenem Auge sehen. Nach ihrer festen Ueberzeugung ist die Erscheinung nur auf dem linken Auge. Gleichzeitig will sie neben einem dumpfen Schmerz in der Supraorbitalgegend grosse Abgeschlagenheit und Uebelkeit verspüren. Manchmal nun, etwa alle 3—4 Wochen,

Digitized by Google

verfinstert sich ihr ganzes Gesichtsfeld in dem Grade durch einen zitternden Schleier, dass sie ihre nächste Umgebung nicht mehr erkennen kann; das dauert etwa 15—25 Minuten und verschwindet dann wieder gänzlich, ebenfalls von Kopfschmerz begleitet. Einen Grund dafür weiss sie nicht anzugeben; sie schont im Gegentheil ihre Augen mit übertriebener Aengstlichkeit. Eine Linderung ihrer Schmerzen, wenn auch nur für kurze Zeit, hat sie stets auf Einreibung von PO-HO verspürt.

VI. Fall. Ich werde doch nicht blind werden? frägt mit ängstlicher Miene C. R., Tapeziersfrau. Der Grund dieser Frage liegt darin, dass die 40jährige, verheirathete R. seit October des Jahres 1876 häufig von Amaurosis partialis fugax befallen wird, in den ersten zwei Jahren nur auf dem rechten, seit dem Jahre 1878 aber auf beiden Augen zugleich. Was die Anamnese anlangt, so ist Patientin schon seit früher Jugend mit Kopfweh behaftet. In ihrem zehnten Jahre verfiel sie einmal plötzlich ohne Veranlassung in einen Zustand von Bewusstlosigkeit, es war ihr, wie wenn alles in den Kopf hinaufstiege; solche Anfälle will sie seit ihrer Pubertät oft haben. In einem solchen Anfall wird ihr alles zu enge, sie glaubt nicht genug Luft zu bekommen und muss ins Freie. Ausserdem leidet sie an Hemicranie, oft in sehr hohem Grade. Frau R. ist kinderlos; einmal machte sie einen Abortus durch. Im October des Jahres 1876 wurde sie plötzlich mitten im besten Wohlsein schwindlig, so dass sie sich niedersetzen musste. Das rechte Auge begann stark zu schmerzen, und die Gegenstände vor demselben schienen in einen gelben Schleier gehüllt, der immer dunkler wurde und in Bewegung gerieth, wie wenn man feinen Sand in einem Gefäss mit Wasser mit einem Stocke schnell umrührt; zuletzt wurde es „vollständig Nacht". Das mag etwa 4 Minuten gedauert haben, da wich allmählich die Dunkelheit wieder, und jetzt begannen Blitze nach allen Richtungen hin- und herzufahren. Nach weiteren 15 Minuten waren sowohl die Dunkelheit als die Blitze verschwunden, und sie vermochte die kleinste Druckschrift wieder zu lesen; nicht die geringste Spur von Schmerz oder Uebelkeit blieb zurück. Zwei Monate darauf folgte ein neuer Anfall, dem nach 6 bzw. 4 Wochen wieder einer folgte. Nach einer Pause von 3 Monaten trat aber-

Digitized by Google

mals ein Anfall auf, und seit 2 Jahren regelmässig alle 4 Wochen, ohne dass sich ein Zusammenhang mit den Katamenien erkennen liesse. Seitdem wird auch das linke Auge befallen, aber nie in einem so hohen Grade wie rechts. Da sie die Erfahrung machte, dass beim Bücken die Symptome noch lästiger werden, nimmt sie jedesmal sofort ruhige Rückenlage ein und verschliesst mit beiden Händen die Augen. Die Farben der Blitze vergleicht sie mit dem farbigen Ringe, welcher bei Druck auf das Auge entsteht. Nachdem sie bereits mehrere Aerzte consultirt, suchte sie, im höchsten Grade beängstigt, aus Furcht, sie möchte den „schwarzen Staar" bekommen, in der kgl. Universitäts-Augenklinik um Hilfe nach.

VII. Fall. Im ambulatorischen Journal des Jahres 1877 Nr. 988 finde ich notirt: A. Sch., 32 Jahre alt, Drechsler aus W., hatte seit April genannten Jahres drei Anfälle von Flimmerskotom zu bestehen. Die Sehprüfung ergab $S = \frac{6}{6}$; mit dem Augenspiegel waren keinerlei Anomalien wahrnehmbar. Durch briefliche Mittheilung erfuhr ich den genaueren Verlauf der Krankheit. Die Anfälle sind seit nunmehr 3 Jahren nicht mehr so zahlreich, auch nicht mehr mit solcher Heftigkeit aufgetreten. Patient schildert dieselben folgendermassen: Zuerst bedeckt ein Nebel das Sehfeld seines linken, bald auch des rechten Auges; derselbe fängt dann an lebhaft zu flimmern; zugleich beginnt es in den Augen zu klopfen, als wenn sich ein Hammer darin befände; die eine Gesichtshälfte röthet sich dabei. So hämmert es nahezu eine Viertelstunde, bis das Flimmern nachlässt und der Nebel sich wieder aufhellt. Als Ursache macht er die Anstrengung seiner Augen durch lang andauernde Arbeit geltend. Seine Brüder und Schwestern sollen auch mit Augenleiden behaftet sein; wie sich aber dieselben manifestiren, hat mir Herr Sch. leider nicht mitgetheilt.

Ein weiterer (VIII.) Fall ist folgender: Der 23jährige Maler R. L. klagt über eine eigenthümliche Gesichtsstörung, welche darin besteht, dass ein weissgrauer Fleck plötzlich den Punkt, welchen er fixiren will, verdeckt. Alsbald beginnt die von diesem Fleck nach links gelegene Partie des Gesichtsfeldes sich zu verschleiern und in Bewegung zu gerathen; auch die Gegenstände scheinen sich mitzubewegen; so werden z. B. die Buchstaben, wenn sich Patient

Digitized by Google

ein Buch vor das Auge hält, nach allen Richtungen verschoben. Nach einigen Minuten heben sich von diesem Schleier helle, feurige Linien ab, welche in Form eines Halbkreises in lebhaftem Flimmern begriffen sind. L. vergleicht dasselbe mit den Speichen eines Rades. Die Erscheinung beginnt auf dem linken Auge, wird immer stärker und springt alsbald auch auf das rechte Auge über. Nach etwa einer halben Stunde verschwindet das Flimmern unter fortwährendem Hinausrücken in die Peripherie; damit beginnt sich auch der Nebel zu lichten, und es bleiben ausser einem dumpfen Schmerz über dem Auge, der sich sofort bei Beginn des Anfalls eingestellt, keine weiteren Symptome zurück. Der Schmerz verschwindet nach etwa 2 Stunden. Patient hat vor 5 Wochen einen ähnlichen Anfall gehabt; er will überhaupt seit 6—8 Jahren von den gleichen, aber leichteren Anfällen überrascht worden sein. Seine Verwandten sollen seines Wissens nicht an dieser Augenplage leiden, nur alle mehr oder minder myopisch sein. Die Sehprüfung ergibt beiderseits $S = \frac{6}{6} - 4\ D$. Ophthalmoskopisch nichts Abnormes. Eine Ursache für den letzten Anfall vermag L. nicht anzugeben; derselbe überraschte ihn Ende Juni heurigen Jahres während eines Spazierganges nach Tisch. Als directe Ursache für den 5 Wochen vorhergehenden Anfall gibt derselbe Zeichnen bis in die Dunkelheit hinein an.

IX. Fall. Eine sehr ausführliche Beschreibung eines sich oft wiederholenden, sehr charakteristischen Anfalles von Flimmerskotom verdanke ich der Mittheilung der Frau v. R. Aus dreijähriger genauer Beobachtung entwirft dieselbe ein sehr klares Bild ihres Leidens, welches ich in kurzem folgen lassen will.

Mitten im besten Wohlbefinden erscheint gerade im Fixationspunkte ein lichter Fleck; zugleich verdunkelt sich das Gesichtsfeld durch eine Art Nebel, der in wellenförmiger Bewegung begriffen ist, welche immer mehr und mehr zunimmt. Hierauf erscheinen unweit des leeren Flecks in der Richtung nach links feurige Funken, welche sich alsbald ordnen, einen Halbkreis formiren und in eine lebhaft zitternde Bewegung gerathen. Das Phänomen beginnt regelmässig zuerst auf dem linken Auge, greift aber nach einigen Minuten auf das rechte über, ohne jedoch diese Intensität zu gewinnen wie

Digitized by Google

auf dem zuerst befallenen Auge. Während der ganzen Dauer ist Patientin nicht im Stande zu arbeiten oder zu lesen, da die Buchstaben nach allen Richtungen hin verschoben erscheinen. Von diesem Leiden wurde Patientin zum ersten Male vor 3 Jahren befallen. Als Ursache für den ersten Anfall macht dieselbe Ueberanstrengung der Augen durch langdauerndes Nähen verantwortlich, während sie für die grosse Zahl der darauffolgenden, welche anfangs alle 2 — 3 Tage, später und jetzt nur mehr alle 14 Tage auftreten, keine bestimmte Veranlassung angeben kann. Meist treten dieselben nach Anstrengung der Augen und bei nüchternem Magen ein. Die Dauer beträgt in der Regel 15 Minuten; unterdessen und noch kurze Zeit nachher spürt Patientin heftigen Schmerz hinter dem Auge und in der Brauengegend. Ist derselben Gelegenheit geboten, sich ruhig hinzulegen und etwas Stärkendes zu geniessen, so verlaufen die Anfälle nicht bloss schneller, sondern auch milder.

Einigemal, und das waren besonders die früheren, erschienen die Anfälle ganz plötzlich und mit einer solchen Intensität, dass Patientin z. B. einmal mitten auf der Strasse nicht mehr weiter zu gehen vermochte, indem das Sehvermögen für 1 — 2 Minuten auf dem linken Auge fast gänzlich erloschen, auf dem rechten bedeutend herabgesetzt war; hiermit verbunden war stets eine grosse Schwäche und eine Anwandlung von Ohnmacht. Glücklicherweise tritt die Erscheinung mit einer solchen Intensität nicht mehr auf. Auch des Morgens nach dem Erwachen hat sich einigemal ein leichter Anfall eingestellt, wie auch ich zu erwähnen vergass, dass ich, aus Träumen und dem heftigen Kopfweh beim Erwachen zu schliessen, bereits zweimal während des Schlafes einen Anfall gehabt habe. —

Die grosse Aehnlichkeit aller genannten Symptome mit denen, wie sie bei Hemicranie vorkommen, veranlasste mich, bei derartigen Kranken, deren es ja bekanntermassen sehr viele gibt, nachzuforschen, ob nicht vielleicht das Flimmerskotom nur ein Symptom, resp. Stadium der Migräne sei. Mehrere Fälle habe ich deshalb untersucht (die medicinische Poliklinik bot mir hierzu sehr gute Gelegenheit) und fast Alle über Flimmern vor den Augen klagen hören, bei den Einen mehr, bei den Andern weniger, bald erst nachdem sie darauf hin examinirt wurden, bald aus freiem Antriebe. Obwohl ich fest

Digitized by Google

glaube, dass in dem Gros der Fälle von Migräne Flimmern vor den Augen nachzuweisen sein wird, gebe ich gern zu, dass sehr viele Aerzte dieser Ansicht nicht sind. Daran wird aber einestheils der Umstand schuld sein, dass es wirklich Fälle von Hemicranie gibt, bei denen mal kein Flimmern vor den Augen zu constatiren ist. Anderntheils ist aber das Flimmerskotom mit seinen Erscheinungen den ärztlichen Kreisen noch nicht zur Gegnüge bekannt, und so wird man bei der Hemicranie häufig nur von den Kopfschmerzen Notiz nehmen, ohne auf das Augenflimmern, wenn es geklagt wird, weiter einzugehen, oder wenn es nicht geklagt wird, darauf hin zu examiniren. Einen zu letzterer Kategorie gehörigen Fall möchte ich hier kurz folgen lassen.

Seit etwa 15 Jahren leidet die Wittwe Th. H., 70 Jahre alt, an zeitweiligen Kopfschmerzen. Dieselben zeigen oft genau die Prodromalerscheinungen, wie sie Eulenburg bei der Hemicranie als häufiges Vorkommniss angibt. Patientin empfindet nämlich schon am vorhergehenden Tage, bzw. am Morgen desselben Tages, in dessen Verlauf ein Migräneanfall eintritt, eine leichte Verstimmung, einen Druck im Kopfe, wohl auch wirklichen Kopfschmerz, Ermüdung und Unlust zu anhaltender Beschäftigung. Eine Ausnahme davon machen jene, welche plötzlich, z. B. bei heftigem Schreck auftreten, wie ihr das bei ihrer schlechten Sehkraft in Folge von Cataracta incipiens nicht selten auf der Strasse passirt, wenn sie durch verschiedene des Weges kommende Fuhrwerke in Gefahr kommt. Es bemächtigt sich ihrer dann ein Schwindel und ein derartiges Gefühl von Schwäche, dass sie sich oft nicht mehr auf den Füssen zu halten vermag. Das Gesichtsfeld anfangs des linken, dann beider Augen wird allmählich verdunkelt; es erscheint im Centrum ein schwarzer, länglich gestalteter Fleck, der wie der ganze ihn umgebende Nebel in flimmernder Bewegung begriffen ist. Das dauert etwa eine halbe Stunde, worauf dann allmählich eine Besserung des Sehens sowohl wie des Allgemeinbefindens eintritt, während der Kopfschmerz aber noch viele Stunden mit grosser Intensität anhält. Derselbe localisirt sich in der Mehrzahl der Fälle in der rechten Schädelhälfte. Die Tochter der Patientin, welche auch an Migräne leidet, will dabei mit Sicherheit eine Erweiterung

Digitized by Google

der Pupille auf dem rechten Auge bemerkt haben. Bekommt Patientin sofort bei Beginn des Anfalles etwas „Stärkendes", wie Hoffmannstropfen, Karmelitergeist, so tritt er nicht mit der gewohnten Intensität auf, im Gegentheil verläuft er, wenn sie noch dazu Kaltwasserumschläge macht, sehr milde. In diesem Falle ist also das Flimmern vor den Augen eine Begleiterscheinung der Migräne, bzw. der acuten Gehirnanämie bei den plötzlichen Anfällen, ich möchte sagen ein Stadium derselben. Die halbseitigen Kopfschmerzen bilden hier das Hauptsymptom, während in den oben angeführten neun Fällen mit Einschluss des meinigen mehr das Flimmern in den Vordergrund trat.

Es braucht kaum noch besonders darauf hingewiesen zu werden, dass sich der Praktiker hüten muss, jede Klage über Kopfweh, Schwindel u. s. w. kurzweg für Migräne oder Flimmerskotom zu halten; sondern es ist hiervon wohl jenes Verhältniss von Kopfschmerz, Schwindel und Uebelkeit zu den Refractionsanomalien zu unterscheiden, auf das besonders Stevens und Weir-Mitchell vor nicht langer Zeit hingewiesen haben.

Stevens hat mehr als 100 Fälle von heftigem periodischen Kopfschmerz, darunter solche von der Form der Migräne, untersucht und will stets eine abnorme Refraction der betreffenden Individuen gefunden haben. Gewöhnlich sollen es niedere oder mittlere Grade von Myopie, Hyperopie und manchmal von Astigmatismus sein. Gleichfalls erzählt Carter von einem jungen Manne, der an heftigem Schwindel litt, welchem bei fortgesetzter Arbeit Uebelkeit, Herzklopfen und heftiger Kopfschmerz folgte, dass ein seine Myopie corrigirendes Concavglas sofort sein ganzes Leiden, das für eine Gehirnkrankheit gehalten wurde, beseitigte. Die nämliche Erfahrung machte Weir-Mitchell. Er führt sechs Fälle an, wo heftiger Kopfschmerz, Schwindel etc. einfach durch das Tragen richtiger Convex- bzw. Concavbrillen dauernd geheilt wurden, nachdem vorher alle Therapie fruchtlos gewesen war. —

Als Seltenheit verdient noch ein Fall von Flimmerskotom erwähnt zu werden, der nach einer Mittheilung des Herrn Dr. St. bei dem hiesigen Augenarzte Dr. S. vorgekommen sein soll. Ein Hauptmann hatte seit längerer Zeit ausgesprochene, sich oft wieder-

Digitized by Google

holende Anfälle genannter Krankheit. Früher war derselbe ganz gesund und will nie an Kopfschmerzen gelitten haben. Es stellte sich nun heraus, dass ein cariöser Zahn mit Periostitis der Alveole die Ursache war. Denn die Anfälle verschwanden fast unmittelbar nach der Extraction des kranken Zahnes, um seitdem nie wiederzukehren. Es handelte sich hierbei wahrscheinlich um eine Reflexwirkung von Seite des Trigeminus[1]).

Wenn auch die im Vorstehenden in kurzen Umrissen skizzirten Fälle im Allgemeinen sehr grosse Aehnlichkeit mit einander zeigen,

---

[1]) Nach Abschluss dieser Arbeit von Seite des Herrn Verfassers hatte der Unterzeichnete mit Herrn Collegen Dr. Stintzing nachfolgenden merkwürdig gelagerten Fall wiederholt zu beobachten Gelegenheit.

Der 18 Jahr alte Uhrmachergehilfe J. M. von hier stellte sich am 28. Mai vor mit der Angabe, schon seit 5—6 Jahren an Flimmern in den Augen zu leiden, welches bald nur alle 4 Wochen, bald alle 8 Tage eintrat, meist Vormittags zwischen 11—12 Uhr, wenn Patient lange nichts gegessen hatte. Gleichzeitig mit dem Flimmern traten Kopfschmerzen, Appetitlosigkeit und „Zusammenziehen des Speichels“ auf. Das Flimmern, welches gewöhnlich nur ein Auge betrifft, ohne dass indess das rechte oder linke bevorzugt wäre, dauert gewöhnlich eine kleine halbe Stunde. Die dabei vorhandene „Augenschwäche“ äussert sich dahin, dass Patient bei längerem Fixiren eines Gegenstandes Zickzacklinien und einen Schleier vor dem Auge sieht. Die Kopfschmerzen betreffen vorzugsweise die Stirn- und Schläfegegend. Früher seien die Anfälle mit abwechselndem Frost- und Hitzegefühl verbunden gewesen und habe sich Patient zu Bett legen müssen. Seit etwa einem Jahr will der Kranke eine grosse Unempfindlichkeit der Bulbi bei Berührung bemerken. Sonst war anamnestisch noch zu eruiren, dass Patient seit seinem 6. Jahre an Gliederkrankheit litt, die schon 5 oder 6 mal recidivirt sein soll. Der Vater war herzleidend und ist vor einigen Jahren durch einen Sturz ums Leben gekommen. Die noch lebende Mutter erfreut sich einer guten Gesundheit, ebenso die Geschwister des Kranken, bis auf eine Schwester, die ebenfalls an Flimmerskotom leidet. Klinisch wie ophthalmoskopisch war der Befund im Allgemeinen der gleiche, wie ihn Dr. Strehl im Vorstehenden als typischen skizzirt hat. Von besonderem Interesse ist hier nur die Anästhesie der Conjunctiva und der Cornea beider Augen. Man kann auf beiden mit einem Pinsel herumfahren, ohne dass eine nennenswerthe Reaction eintritt. Ebenso erfolgt auf Berührung mit dem Aesthesiometer keinerlei Reaction. Trotz dieser Unempfindlichkeit besteht gar keine Veränderung der Cornea oder der Conjunctiva (Ulc. bzw. Injection). Im übrigen Gebiete des Trigeminus ist keine Störung wahrzunehmen. Auch sonst scheinen die Gehirnnerven intact zu sein. Dieser Zustand blieb in der ganzen Beobachtungszeit (6—8 Wochen) ganz der gleiche. Dr. Eversbusch.

Digitized by Google

so finden wir doch Unterschiede, sowohl was die ursächlichen Momente als die Form, Dauer und Folgezustände anlangt.

Der prädisponirende Einfluss von Heredität, Geschlecht und Lebensalter ist wohl kaum zu leugnen. Besonders scheint es mir die Pubertätsentwicklung zu sein, welche den Ausbruch in besonderer Weise begünstigt. Bei mir sowohl, wie in den Fällen II, IV und VIII trat die Krankheit zum ersten Male in der Entwicklungsperiode auf. Das Alter der übrigen genannten Fälle sowie der mir aus der Literatur bekannt gewordenen bewegt sich hauptsächlich zwischen dem 20. und 40. Jahre; nach dem 50. Lebensjahre kamen nur mehr einige wenige Fälle zur Beobachtung.

Ferner ist bemerkenswerth, dass Frauen häufiger befallen werden als Männer, wie es denn ja auch bekannt ist, dass das weibliche Geschlecht für Capitalneuralgien überhaupt eine Prädisposition zeigt. Damit stimmen jetzt auch die meisten Beobachter überein.

Was schliesslich die Heredität anlangt, so war dieselbe ebenfalls in vielen Fällen zu constatiren.

Neben den eben angeführten Momenten dürfen auch gewisse accidentelle Factoren keineswegs ausser Acht gelassen werden. Als solche figuriren: angestrengte, besonders geistige Arbeit und damit einhergehende übermässige Anstrengung der Augen durch vieles Lesen, Mikroskopiren, intensiver Besuch von Theater, Bildergalerien etc., ferner Schlafmangel, Hinausschieben der Mahlzeit, Gemüthsaffecte, besonders Schreck, Aerger und Verdruss, ferner greller Lichtwechsel. Förster gibt als Hauptursache ungebührliches Hinausschieben der Mahlzeit an. Guaglino führt einen Fall an, bei welchem langes Hinausschieben der Mahlzeit vom Kranken ebenfalls für die Ursache gehalten wurde, Guaglino aber das Leiden von sexuellen Excessen und Pollutionen abhängen liess, da nach der Verheirathung des Patienten die Anfälle immer seltener wurden und nur in sehr langen Zwischenräumen wiederkehrten.

Für meinen ersten Fall möchte ich als erstes, ursächliches Moment den Schreck beim Anblick des schwerverwundeten Bruders beschuldigen, für den dritten Fall den grellen Lichtwechsel, für die übrigen Fälle mit Einschluss des meiner eigenen Person einestheils vielleicht die hereditäre Anlage allein, anderntheils Heredität

Digitized by Google

und begünstigende Einflüsse, wie Hinausschieben der Mahlzeit, übermässige Anstrengung der Augen.

Betrachten wir die eben angeführten Ursachen mit aller Unbefangenheit, so müssen wir gestehen, dass es grossentheils die gleichen sind, welche auch für Migräne angeführt werden. Schon Förster hob auf dem Congresse zu Heidelberg die grosse Aehnlichkeit mit Migräne hervor; jedoch steht es fest, fährt er weiter fort, dass bei sehr vielen Menschen die Erscheinung vorkommt ohne Kopfschmerz, während Migräne ohne Kopfschmerz nicht wohl denkbar ist. — Soweit ich die Literatur verfolgen konnte, sind nur sehr wenige derartig gelagerte Fälle verzeichnet, in denen nicht über Kopfschmerzen geklagt wurde; auch meine Kranken führten alle Klage darüber, und meist sind es gerade diese, welche die Kranken noch lange Zeit nach dem Anfalle in hohem Grade belästigen.

Was die Form anlangt, so sind hier ebenfalls Abweichungen zu constatiren; das Hauptcharacteristicum aber, dem auch die Krankheit den Namen verdankt, das Flimmern, zeigte sich ohne Ausnahme bei Allen. v. Reuss theilt sämmtliche Fälle in vier Gruppen und führt folgende Typen auf, welche auch von den meisten Lehrbüchern adoptirt worden sind:

I. Die Affection besteht in dem Auftreten eines flimmernden, durchscheinenden oder durchsichtigen Nebels, der das ganze Gesichtsfeld einnimmt, ohne merkbare Begrenzung nach aussen; nur das Centrum ist manchmal frei.

II. In einem nahe dem Centrum des Sehfeldes gelegenen Punkte erscheint ein trüber Fleck, ein Skotom, das sich mit einer leuchtenden Zickzacklinie umgibt, die in lebhafter flimmernder Bewegung ist. Sie bildet entweder einen geschlossenen Kreis oder einen nach einer Seite offenen Bogen. Das Phänomen verschwindet in der Peripherie unter steter Vergrösserung der leuchtenden Linie.

a) Dieses Vergrössern und Verschwinden erfolgt sehr rasch, und die Erscheinung entsteht sogleich von neuem im Centrum u. s. f., oder

b) es geschieht sehr langsam, ohne sich in einem Anfalle zu wiederholen.

Digitized by Google

III. Es treten trübe oder leuchtende Flecke im Gesichtsfelde auf, flimmernd, ohne oder mit scharfer, aber nicht zickzackförmiger Begrenzung; sie verschwinden, ohne sich sehr zu vergrössern, rasch oder langsam.

IV. Es ist wirkliche Hemiopie vorhanden, vollständiges Fehlen der einen Gesichtshälfte, ohne Flimmern, ohne leuchtende Linien oder Flecken.

Ad I möchte ich noch vervollständigend hinzufügen, dass das Auftreten meist mitten im besten Wohlsein statthat, und zwar bald auf dem rechten, bald auf dem linken Auge, bald auch auf beiden zugleich.

Ad III, dass sämmtliche drei Typen theils von migräneartigen Schmerzen eingeleitet, theils begleitet, theils gefolgt sind.

Der IV. Typus, wirkliche Hemiopie ohne Flimmern, dürfte besser als nicht hergehörig ausgemerzt werden. Uebrigens erschien es auch v. Reuss selbst zweifelhaft, ob die unter diesem Typus rubricirten Fälle wirklich zum Flimmerskotom gehören, da ihnen ja das Hauptsymptom, nämlich das Unruhige der Erscheinung, das Flimmern fehlt.

Was das Vorkommen der genannten drei Formen betrifft, so können die Anfälle, was allerdings nicht sehr häufig ist, in allen drei Erscheinungsweisen bei einem und demselben Individuum auftreten.

Noch einige Bemerkungen über das Auftreten, über die Dauer und über die Folgen der Anfälle. Ersteres ist sehr verschieden; bei Manchen liegen mehrere Jahre zwischen den Anfällen (Förster), bei Andern einige Monate (Szocalski), wieder bei Andern einige Tage. Ja selbst tägliches Auftreten hat man bemerkt; so bekam Mannhardt während 10 Jahren fast täglich einen Anfall. Sie treten zu jeder Tageszeit, mit Vorliebe jedoch Vormittags bei nüchternem Magen auf. Nach den Erfahrungen der einen Autoren würde das rechte Auge besonders betroffen, ohne dass man jedoch das linke und das Befallenwerden beider Augen ausschliessen dürfte. Nach den Beobachtungen Anderer hinwiederum wird das linke Auge nicht minder, ja sogar häufiger befallen. Es findet sich nicht bloss bei der ärmeren Bevölkerung, sondern alle Stände und Gesell-

Digitized by Google

schaftsklassen werden davon ergriffen; allerdings sind mit Kopfarbeit beschäftigte Individuen verhältnissmässig weitaus die bevorzugtesten.

Die Dauer beträgt wohl nie mehr als eine Stunde; in der Regel wird von den Kranken eine solche angegeben von 20 bis höchstens 40 Minuten. Sind die Anfälle sehr schwach, so gehen sie auch schon in 10—15 Minuten vorüber. Bei mir hält es gewöhnlich 30—40 Minuten an, abgesehen natürlich von den Kopfschmerzen, welche viele Stunden, ja wie bei Fall III und IV, selbst noch Tage nachher vorhanden sein können.

Die Folgen sind glücklicherweise meist nicht von grosser Bedeutung. Die Sehschärfe stellt sich in allen Fällen bald wieder vollkommen her, und das schnelle Vorübergehen der Kopfschmerzen lässt die Heftigkeit derselben auch bald wieder vergessen. Noch vor dem Aufhören des letzteren hat sich auch die allgemeine Abgeschlagenheit und Uebelkeit wieder gebessert und einem leidlichen Wohlbefinden Platz gemacht.

Wie schon Listing angibt und auch ich zu erfahren Gelegenheit hatte, sind die Patienten gewöhnlich nicht im Stande, von dieser Augenplage genau Rechenschaft zu geben. Es kostet sie wirklich eine grosse Ueberwindung, den Anfall genau zu verfolgen, die einzelnen Details näher ins Auge zu fassen, zumal wenn man denselben so leicht coupiren kann, wie ich es zu thun im Stande bin. Auch bei keinem der angegebenen Fälle ist es mir trotz wiederholter freundlicher Bitte gelungen, eine augenblickliche genaue Beschreibung des nächsten Anfalles zu bekommen. Das ganze Thun und Denken der Patienten wird eben von den unangenehmen und ungewöhnlichen, sehr schmerzhaften Symptomen so eingenommen, dass sie nicht im Stande sind näher darauf zu achten, sondern alle Hebel in Bewegung setzen, den Anfall zu unterdrücken oder wenigstens abzuschwächen, indem der Eine kalte Umschläge macht, der Andere ruhige Rückenlage einnimmt, wieder ein Anderer seine Zuflucht zu einem geistigen Getränke nimmt. Aber nicht bloss die weniger Gebildeten der Patienten zeigen diese schwache Willensenergie, auch von den Gebildeten kann dasselbe gesagt werden. So habe ich z. B. Herrn L. wiederholt gebeten, den nächsten Anfall

Digitized by Google

einer genauen Beobachtung zu unterziehen, auf die etwaige Pupillenweite etc. Rücksicht zu nehmen; aber derselbe hat in einer Flasche Wein ein so vortreffliches Schutzmittel gefunden, dass er „es nie mehr so weit kommen lässt" und seitdem immer nur mehr von seinem Anfangsstadium, der Benommenheit des Kopfes und dem Schleier, der sein Gesichtsfeld bedeckt, zu reden weiss.

Fragen wir uns nach dem Wesen der Krankheit, so muss uns sofort die Begleiterscheinung derselben, der Kopfschmerz, auffallen; ja sehr oft, in den von mir beobachteten Fällen fast jedesmal, ist sogar der Kopfschmerz das Primäre und das Flimmerskotom die Begleiterscheinung desselben. Wir haben schon oben kurz die Frage berührt, ob nicht etwa das Flimmerskotom nur ein Symptom der Hemicranie, resp. ein Stadium derselben sei, bei dem einen Kranken mehr, bei dem andern weniger deutlich ausgeprägt. — Die meisten Kranken selbst halten es für einen integrirenden Bestandtheil der Migräne. Zudem charakterisirt sich auch das Flimmerskotom wie die Migräne durch das intermittirende Auftreten der Anfälle, mit ziemlich ausgedehnten, (in der Regel wenigstens) schmerzlosen Intervallen einhergehend, durch das häufigere Vorkommen bei Frauen u. s. w. Auch Förster hebt schon die Aehnlichkeit des Leidens mit der Hemicranie hervor, während Mannhardt sogar glaubt, es habe ganz die Form der Migräne. Auch Latham suchte darzuthun, dass die Teichopsie (ein von Airy eingeführter Name, um die eigenthümlichen Merkmale, nämlich die „Festungserscheinungen", hervorzuheben) ein Stadium des unter dem Namen „nervöses Kopfweh" bekannten Zustandes ist.

Auch die physiologische Deutung des eigenthümlichen Phänomens ist am ungezwungensten bei Zugrundelegung der von Du Bois-Reymond, Möllendorf und Eulenburg für die Migräne gewonnenen Anschauungen. Auf Grund seiner Beobachtungen nahm der erstgenannte Autor einen einseitigen Tetanus im Gebiete des Halssympathicus als gewissen Migräneformen zu Grunde liegend an: Hemicrania sympathicotonica. Umgekehrt versuchte später Möllendorf die Hemicranie auf einseitige Erschlaffung der Kopfgefässe, auf Anenergie der vasomotorischen Nerven beruhend darzustellen.

Digitized by Google

Eulenburg hat seit einer Reihe von Jahren einen vermittelnden Standpunkt eingenommen und die relative Richtigkeit beider Anschauungen betont, indem er zu zeigen suchte, dass es eine Reihe von Migränefällen gibt, die als vasomotorische aufzufassen sind und innerhalb deren wieder eine sympathicotonische und eine angioparalytische Form unterschieden werden muss.

Dieser Ansicht möchte auch ich mich anschliessen und sagen, dass es sich auch mit dem Flimmerskotom so verhält. Alle diejenigen Fälle nämlich, und das sind wohl die häufigeren, bei denen die Erscheinungen des Gefässkrampfes, des arteriellen Tonus, in den Vordergrund treten, die sich also bei Beginn durch Blässe des Gesichtes, hartes Anfühlen der Temporalarterie etc. manifestiren, sind der sympathicotonischen Form beizuzählen, während zur neuroparalytischen gehörend alle jene Fälle aufzufassen sind, bei denen ein entgegengesetzter Zustand, Klopfen der kleinen Arterien, erhöhte Temperatur der befallenen Seite, Gefässerschlaffung auf Anenergie der vasomotorischen Nerven beruhend, stattfindet (Fall II u. VII).

Auch Latham ist der Ansicht Du Bois-Reymond's. Er nimmt an, dass ein krankhafter Thätigkeitszustand des Sympathicus, bedingt durch eine ungenügende Controle oder Hemmung von Seiten eines erschöpften oder geschwächten Cerebrospinalnervensystems, die Hauptursache der Migräne sei. Die Folge dieses krankhaften Thätigkeitszustandes in der Regio cervicalis des Sympathicus ist eine Zusammenziehung der Kopfgefässe und Anämie derjenigen Theile, die von ihnen ernährt werden Den Kopfschmerz leitet er von einer secundären Hyperämie ab, welche auf die Erschlaffung dieses krankhaften Thätigkeitszustandes folgt.

Dass wir es im Anfangsstadium wirklich mit Anämie zu thun haben, beweist die Blässe des Gesichtes, der Zustand der Schläfenarterie und ausserdem das Bild des Augenhintergrundes. Guaglino u. A. fanden die Arterien verengt, die Venen dilatirt; auch bei mir war jedesmal eine deutliche Zunahme des Kalibers der Venen zu constatiren. Nach Möllendorf darf die Verengerung der Arterien mit einhergehender Erweiterung der Venen als Folgezustand der Sympathicusreizung, der partiellen Anämie des Gehirns, angesehen

Digitized by Google

werden. Leber und Schöler haben auf Reizung des Sympathicus eine deutliche Verengerung der Netzhautarterien constatiren können, Ersterer an Kaninchen, Letzterer an Katzen. Comprimirt man die Carotis, wie es Jacobi, Kussmaul, Tenner und Schiff gethan haben, so wird die entsprechende Gesichtshälfte blässer, die Athmung wird langsamer, tiefer, mit dem Gefühl von Brustbeklemmung; dann folgen Schwindel, Schläfrigkeit, Schwanken und weiterhin Bewusstlosigkeit.

Der den Anfall begleitende Schwindel und Taumel lässt sich ganz gut mit der Hirnanämie in Zusammenhang bringen; schon Boerhave spricht deutlich aus, dass eine Reihe von Symptomen, so der Schwindel z. B. bei Blutverlusten, durch den „Collapsus vasorum in capite" entstehe. Du Bois-Reymond hält den Schwindel und Taumel für die ersten Anzeichen der Schwankungen des Blutdrucks im Gehirn, wie er auch die Kopfschmerzen und das Flimmern vor den Augen davon herleitet. Der tonische Krampf sämmtlicher Gefässmuskeln der einen Kopfhälfte kann in nichts seinen Grund haben, als in einer dauernden Erregung, einem Tetanus des Halstheiles des Sympathicus derselben Seite, in der entsprechenden Hälfte der Regio ciliospinalis des Rückenmarks; für einen solchen Tetanus spricht auch die anfängliche Erweiterung der Pupille.

In directem Zusammenhang zur Anämie des Gehirns stehen ferner die Obnubilationen des Gesichtsfeldes, die temporäre Abnahme des Sehvermögens, die subjectiven Gesichtsempfindungen; sie sind bedingt durch die zeitweisen Störungen im Blutzufluss zur Netzhaut oder zum Sehnerven, wie wir ja auch in vielen andern Fällen von Anämie des Gehirns mehr oder weniger ausgesprochene Sehstörungen theils vorübergehender, theils bleibender Natur beobachten.

Lässt der Tetanus der Gefässmuskeln nach und nähert sich die Blutcirculation wieder normalen Verhältnissen, so bessert sich das Sehvermögen und die Flimmererscheinungen nehmen nach und nach ab[1]).

---

[1]) Der Mittheilung werth erscheint mir eine Bemerkung, welche Prof. Michel in Würzburg in seiner Arbeit „Ueber die Ausstrahlungsweise der Opticusfasern in der menschlichen Retina" macht (S. 61 letzte Zeile und folgende):

Digitized by Google

Nach Möllendorf ist der Schmerz in den Theilen des Kopfes, welche von Verzweigungen der Arteria carotis versorgt werden und die durch die geringe Ausdehnbarkeit, vielmehr Starrheit ihrer Wandungen eine nur geringe Zunahme der Flüssigkeitsmengen in ihren Wandungen empfinden, und daher kommt es, dass solche Kranken constant über Schmerzen im Auge klagen.

Eulenburg deutet den Schmerz folgendermassen: „Es könnte in den Schwankungen der arteriellen Blutzufuhr, in der temporären Anämie oder Hyperämie der betreffenden Kopfhälfte ein Moment gegeben sein, welches irritirend auf die sensiblen Kopfnerven — sei es in der Haut, im Pericranium, den Gehirnhäuten, den sensiblen Gehirnabschnitten selbst oder in allen diesen Theilen zusammengenommen — einwirkte und dadurch den hemicranischen Schmerzparoxysmus veranlasste. Dass sensible Nerven durch Veränderung der Lumina der sie umspülenden Blutgefässe — besonders wenn diese Veränderungen mit einer gewissen Plötzlichkeit stattfinden — in einen intensiven Erregungszustand versetzt werden und darauf mit Schmerz reagiren, diese Erscheinung können wir bei den verschiedensten Neuralgien (Prosopalgie, Ischias etc.) nicht selten beobachten. Die Steigerung des hemicranischen Schmerzes beim Bücken, Husten etc. findet in den Schwankungen des intracephalen Blutdruckes gleichfalls ihre Begründung. Den Brechreiz führt Du Bois-Reymond auf die Schwankungen des Blutdruckes im Gehirn zurück; Möllendorf erklärt den Ekel und die Uebelkeit durch centrale Reizung der Wurzeln des Nervus glossopharyngeus und Vagus.

Die Prognose des Flimmerskotoms ist insofern günstig, als schwere, die Sehkraft in ernster Weise bedrohende Störungen durch

In einzelnen Fällen konnte ich constatiren, dass die zur Macula lutea ziehenden Fasern über die Centralarterie selbst oder an einer Stelle der nach aussen unten verlaufenden, von derselben abgehenden Verzweigung hinüberzogen, so dass die der Macula zugehörigen Nervenfasern von der inneren Hälfte der Papille herkamen. Es scheint diese individuell vorhandene anatomische Eigenthümlichkeit von Werth für die Erklärung gewisser klinisch beobachteten nervösen Erscheinungen zu sein, die unter dem Namen des „Flimmerskotoms" bekannt sind. Jede Schwankung des Blutdruckes, jeder stärkere oder geringere Füllungsgrad der Gefässe werden als einflussreiche Factoren sich äussern.

Dr. E.

Digitized by Google

dasselbe unmittelbar niemals herbeigeführt werden. In Bezug auf die Erscheinungen selbst aber ist sie eine wesentlich ungünstigere, auf ein spontanes Erlöschen ist wohl selten zu hoffen.

Bevor ich zur Besprechung der Therapie übergehe, möchte ich noch mit einigen Worten erwähnen, dass ich wohl im Stande war, den Anfall zu coupiren resp. abzukürzen, nie aber einen solchen künstlich hervorrufen konnte. Da sich bei mir die Anfälle fast immer bei nüchternem Magen einstellten, so versuchte ich durch successives Hinausschieben der Mahlzeit denselben hervorzurufen, und so oft ich auch den Versuch machte, es stellte sich nie ein Anfall ein. Ich nahm nun in grösseren Zwischenräumen, zuerst 18, dann 24, 30, 36 und zuletzt 40 Stunden, nichts zu mir, stets vergebens; mit Ausnahme der bekannten Hungersymptome zeigte sich nichts. Wie bekannt, gilt als weiteres ursächliches Moment lang andauernde geistige Arbeit, verbunden mit Augenanstrengungen. Ich habe auch damit Versuche angestellt, mit demselben negativen Resultate.

Was die Therapie anlangt, so ist dieselbe im Allgemeinen eine unzuverlässige. Die meisten Beobachter stimmen darin überein, dass ruhige Rückenlage ein schnelleres Verschwinden des Anfalls herbeiführt, so dass es dadurch manchmal gar nicht zum Flimmern kommt. Dass kalte Umschläge dieselben erleichtern, hat ebenfalls die Erfahrung gezeigt, und nur sehr wenige Fälle sind bekannt, wo trockene heisse Tücher oder rasch wiederholte Erschütterungen des Kopfes durch Schlagen mit der flachen Hand das Verschwinden begünstigten. Auch nach meinen kleinen Erfahrungen möchte ich bei Beginn des Anfalles eine sofortige ruhige Rückenlage in einem etwas dunklen Zimmer mit Fernhaltung jeder Störung für den Patienten empfehlen.

Ausserdem für diejenigen, welche an den Symptomen der sympathicotonischen Form leiden, eine mässige Quantität eines Alkoholicums, am besten Cognac, Rum, Rothwein; im Nothfall wird auch ein Glas Bier genügend sein. Ich muss gestehen, dass die Wirkung eine ausgezeichnete ist: nicht bloss waren die einzelnen Symptome weniger belästigend, sie konnten sogar bei zeitiger Anwendung vollkommen coupirt werden.

Digitized by Google

Die grosse Zahl innerlich angewendeter Mittel ergab die Empirie. Neben den Eisenpräparaten, die vornehmlich zur Besserung der Constitution beitragen sollen, sind vor allem in Gebrauch befindlich das Coffeïn (citric.) und Chinin. Bei typischem Auftreten ist jedenfalls Chinin von sehr guter Wirkung. Nach einer persönlichen Mittheilung hat Prof. Dr. v. Rothmund auch vom Bromkali stets ausgezeichnete Erfolge gesehen. Auch Szocalski sah guten Erfolg davon, ebenso von Solutio Fowleri.

Nach Berger, Vogel und Holst hat sich bei der sympathicotonischen Form der Migräne Amylnitrit als äusserst wirksam erwiesen. Auch Robert Pick theilt mit, dass man von diesem Mittel in jenen Fällen von Hemicranie ein günstiges Resultat erwarten darf, in denen die betreffenden Kranken ein blasses Gesicht zeigen. Ich inhalirte deshalb in einem meiner letzten Anfälle ebenfalls Amylnitrit, und zwar 5 Tropfen. Fast momentan schoss das Blut nach dem Kopfe, es begann zu hämmern und zu klopfen; der Schmerz aber war beinahe vollkommen verschwunden, während das Flimmern allerdings nicht mit einem Male, aber bedeutend schneller als sonst verschwand. Etwa 30 Minuten nach der Inhalation kehrte der Schmerz allerdings mit verminderter Intensität wieder zurück. Wenngleich es bisher noch eine offene Frage ist, ob es sich bei der Wirkung des Amylnitrit um eine Lähmung des vasomotorischen Centrums oder um eine directe Lähmung der Gefässwand handelt, so darf doch als ziemlich sicher angenommen werden, dass die beim Menschen durch Amylnitrit hervorgerufenen Gehirnerscheinungen wenigstens zum Theil von einer Gehirnhyperämie herzuleiten sind. — Bei manchen Fällen kann der Anfall coupirt werden; bei periodischem Auftreten bleibt zuweilen der nächste aus. Um Ersteres zu erreichen, würde man etwa auf einmal eine Dosis von 5 bis 10 Tropfen nehmen, während man sonst in Intervallen von einer halben bis drei Stunden je 2 Tropfen zu verabreichen pflegt.

Ferner wurden und werden noch verschiedene andere Mittel empfohlen, wie Strychnin, Argentum nitricum, Salmiak, Terpentin, Lupulin, Brunnen- und Badekuren; der constante galvanische Strom sowie auch der Inductionsstrom sind jedenfalls versucht worden. Schliesslich möchte ich noch eines neuen Mittels Erwähnung thun,

Digitized by Google

welches von einer in China wachsenden Münzenart stammt. Nach einer Mittheilung des Herrn Prof. Dr. v. Böck werden die Anfälle durch PO-HO so gemildert, dass man im Stande ist, seine Arbeit fortzusetzen, während man das meist nicht vermag. Man nimmt etwa 3—4 Tropfen und reibt es an der Stirne ein; zuerst entsteht ein Gefühl von Brennen, dann Kälte mit bedeutender Milderung des Schmerzes.

Anhangsweise (Taf. IV) erlaube ich mir noch eine schematische Darstellung des Flimmerns zu geben. Eine besondere Erklärung dürfte wohl nicht nöthig sein.

Digitized by Google

Bemerkungen über die Anwendung der Antiseptika in der Augenheilkunde.

Von

Dr. O. Eversbusch.

(Nach einem im Münchener ärztlichen Vereine im April 1881 gehaltenen Vortrag.)

Es hat nicht fehlen können, dass die in den letzten Jahren in ophthalmologischen Kreisen so stark ventilirte Frage über die Zulässigkeit und Erspriesslichkeit der von Lister entwickelten Principien in der Ophthalmotherapie auch in unserer Klinik zum Gegenstand des eifrigsten Studiums gemacht worden ist.

Die Erfahrungen, die wir bei den das Linsensystem betreffenden operativen Eingriffen gemacht haben, finden sich in einer der folgenden Arbeiten verwerthet. Wir lassen diese also hier völlig unberücksichtigt und besprechen im Nachstehenden nach einer kurzen Darstellung des chronologischen Ganges in dem Gebrauche der Antizymotika, sowie der dabei gefundenen Nachtheile und Vorzüge nur die Resultate, die wir bei den sog. infectiösen Processen der Conjunctiva und des Thränenapparates, sowie der Cornea, bei den tiefer greifenden Verletzungen des Auges, sowie endlich bei den mehr chirurgischen Operationen erhalten haben.

Dabei scheint es mir zweckdienlich, den Einfluss der antiseptischen Mittel vornehmlich bei dem Ulcus serpens (Sämisch) an der Hand einer sich auf einen 10jährigen Zeitraum erstreckenden Statistik näher zu beleuchten, weil die Discussion über die Antiseptik in den letzten Jahren sich gerade auf die Frage der Wirkung der Carbolsäure und der ihr verwandten Mittel auf den genannten Process concentrirt hat. Ein Theil des einschlägigen statistischen Materials (etwas mehr als die Hälfte) rührt aus der vorantiseptischen Zeit, und habe ich die Hereinziehung der klinischen Er-

Digitized by Google

fahrungen der früheren Jahre aus vergleichenden Gesichtspunkten für wohl indicirt gehalten.

Es sind dabei fast alle Antiseptika, welche sich seit den letzten Jahren einer gewissen Popularität erfreuten, in Anwendung gebracht worden. Ebenso sind die Arten der Application derselben, bzw. die Verbandsweise, Gegenstand der eingehendsten Prüfung geworden.

Um zunächst von der Carbolsäure zu reden, so ist die Indication dieses Mittels fast allein auf das Initialstadium der Conjunctivitis bleunorrhoica beschränkt worden. Die Nachtheile, welche die Phenylsäure sowohl durch den directen Contact mit den Bedeckungen, wie auch mit den oberflächlich gelegenen Theilen des Auges mit sich bringt, sind von autoritativer Seite wiederholt urgirt worden; und wenn wir auch bei ihrer Anwendung in Form des Sprays oder in directer Application auf das erkrankte Auge nicht die schweren Reactionen der Cornea, wie Horner sie wahrgenommen, gesehen haben, so sind wir doch vor allen Dingen durch die heftigen Schmerzempfindungen, welche die Instillation sowohl, wie eine länger dauernde Irrigation derselben bei den Patienten hervorruft, veranlasst worden, das Mittel bald zu ersetzen durch die absolut schmerzlose Borsäure. Sie theilt mit der Carbolsäure die Vorzüge eines guten Antiseptikums und kann dabei in reichlichster Verschwendung verwendet werden, ohne nur den geringsten Reizzustand oder sonstige subjective Belästigungen zu veranlassen.

Auch das Thymol wurde, nachdem es von Halle aus so dringend empfohlen worden war, eine Zeit lang in der ausgiebigsten Weise verwendet, ohne dass indess sich die daran geknüpften Erwartungen derart bestätigten, dass dasselbe uns als ein gutes Ersatzmittel der Carbolsäure, geschweige denn der Borsäure imponirt hätte.

Ueber die Salicylsäure stehen mir keine eigenen Erfahrungen zu Gebote. Bei der geringen antiseptischen Kraft des Mittels und der daraus sich ergebenden Nothwendigkeit, alle paar Stunden eine neue Zufuhr desselben zu bethätigen, erschien es uns nicht gerathen, die Borsäure um ihretwillen zu verlassen.

Ebensowenig hat uns der versuchsweise Gebrauch des Resorcins des in neuester Zeit von Forster so warm empfohlenen

Digitized by Google

Hydrochinon, sowie der Salicyl-Borsäure-Mischung und schliesslich des Acidum benzoicum Vorzüge vor der liebgewonnenen milden Borsäure erkennen lassen.

Auch mit dem allerneuesten Antiseptikum, dem Chinolin, haben wir einen Versuch gewagt und durch Herrn Cand. med. Bruns auch an Thieren experimentiren lassen. Wir sahen uns zu denselben veranlasst durch die warme Empfehlung von Prof. Sakowsky in Petersburg, der das Mittel auf seine antizymotische und antiseptische Wirkung eingehender geprüft hat. — Herr Bruns machte sich auf den Rath von Prof. Baeyer eine Auflösung des Chinolins in 4 proc. Borsäuresolution und stellte an 12 Kaninchen die Versuche in folgender Weise an:

„1. An fünf Thieren wurde eine Cornealimpfung mit theils gonorrhöischem, theils dacryocystoblennorrhöischem Secret vorgenommen.

2. Fünf weitere Versuchsobjecte wurden mit demselben Secret geimpft, nachdem dasselbe 30 Minuten in einer gesättigten Lösung von reinem Chinolin in 4 proc. Borsäure gelegen hatte.

3. Den beiden letzten Kaninchen wurden mehr weniger starke Verletzungen der Cornea mittels Staarnadel beigebracht, um die etwa durch die darauf erfolgende Application des Chinolins entstehenden Reizerscheinungen zu prüfen. — Ausserdem wurden alle Thiere mit derselben Chinolinlösung und mit Atropin behandelt.

Die Versuchsresultate waren folgende:

1. Von den mit nicht zuvor antiseptisch gemachten Secreten geimpften Fällen verliefen zwei (2 und 4) ohne jede Reaction bis zur Heilung. Doch bekam das letztbezeichnete dieser Versuchsthiere nach vollendeter Heilung (durch eine bestehende Vaginitis purulenta wahrscheinlich entstanden) eine doppelseitige Conjunctivalblennorrhöe, welche trotz constanter energischer Chinolinbehandlung auf dem rechten Auge zur Phthisis bulbi führte.

Kaninchen 1, am 26. März auf beiden Augen geimpft, bekam auf dem linken Auge ein tiefgreifendes, fast einen Quadranten der Cornea einnehmendes Geschwür, welches am 19. April bei andauernder Anwendung des Chinolins mit einem grossen Leucom heilte.

Digitized by Google

Beim Versuchsthiere 3, das am 31. März geimpft wurde, entstand am rechten Auge ein stark eitrig infiltrirtes Geschwür, das unter Chinolinbehandlung am 19. April mit centralem Leucom ausging. Bei zweimaliger Aussetzung des Mittels während der Behandlung war jedesmal ein deutlich erkennbarer Stillstand in der Heilung zu beobachten.

Am 20. April bekam das Thier aus unbekannten Ursachen auf dem linken Auge eine Hypopyonkeratitis. Nach viertägiger Chinolinapplication war das Geschwür gereinigt und das Hypopyon verschwunden.

Auch bei dem letzten (5.) Versuchsthiere dieser Reihe entstand durch Impfung ein tiefgreifendes eitriges Geschwür, das nach 3 Tagen (bei Chinolingebrauch) gereinigt war und heilte.

In zwei Fällen gewann es also den Anschein (3 und 5), dass die Anwendung des Chinolins einen günstigen Einfluss auf die Heilung des Cornealprocesses übte, während im vierten das Antiseptikum gegenüber der Conjunctivalblennorrhöe völlig wirkungslos blieb.

2. Von den fünf Versuchen der zweiten Serie verliefen vier reactionslos, d. h. es kam trotz Impfung mit „chinolinisirtem" blennorrhöischen Secrete zu keiner eigentlichen Hypopyonkeratitis. Versuchsthier 8 trotz einer allerdings bald vorübergehenden eitrigen Conjunctivitis (vgl. Thilo).

Bei einem Kaninchen (7) dagegen trat eine kolossale Hypopyonkeratitis ein, welche schon nach 4 Tagen zur Perforation der Cornea führte. Der Ausgang war indess insofern noch ein relativ befriedigender, als es nur zu Leucoma-adhaerens-Bildung kam.

Ueber diese Versuche lässt sich sagen: Längere Zeit in Chinolinlösung gelegenes infectiöses Secret verliert seine „septische" Wirkung ziemlich sicher, da dem einen eben erwähnten Falle vier andere gegenüberstehen, bei denen die Cornealimpfung effectlos blieb. Ob der relativ günstige Verlauf bei 7 auf die Therapie oder auf die durch die Perforation bedingte Reinigung des Geschwürs durch den nachsickernden Humor aqueus zurückgeführt werden muss, wage ich nicht zu entscheiden.

3. Die beiden letzten Versuche, welche der dritten Reihe angehörten, verliefen trotz energischster Anwendung des Chinolins reactionslos. —

Digitized by Google

Die übrigen Versuche waren folgende:

Es wurden 20 Bechergläser mit je 50 ccm der Buchholtz'schen Bacteriennährflüssigkeit angesetzt und mit einigen Tropfen von Bacterien wimmelnden Fleischinfuses von der Leber eines an Septikämie verstorbenen Mannes versetzt.

Zu 10 dieser Becher wurden je 2 %, 4 %, 6—20 % der gesättigten Chinolinlösung hinzugefügt. Nach 2 Tagen waren die chinolinhaltigen Becher getrübt und mit Bacterien durchsetzt. Die letzten 10 noch klar; sie trübten sich aber auch nach und nach, so dass nach 6 Tagen nur die 18—20 proc. Mischung noch klar war, während die übrigen mit Chinolin versetzten ebenso getrübt waren wie die chinolinfreien.

Interessant war dabei noch, dass die ersteren Lösungen voll waren von Schimmelfetzen, von denen sich in den nicht chinolinhaltigen Lösungen keine Spur fand. Ein weiterer ebenso angesetzter Versuch ergab dasselbe Resultat, dass nämlich das Chinolin erst in einer 20 proc. Lösung wirklich antiseptisch wirkt."

Wenn demnach an der antizymotischen Wirkung des neuen Mittels nicht zu zweifeln ist, so haftet demselben doch neben dem wenig sympathischen Geruche der eine grosse Nachtheil an, dass schon die Instillation eines einzigen Tropfens in den Conjunctivalsack das unangenehmste Schmerzgefühl hervorruft. Dasselbe dauert allerdings nur ½—1 Minute an. Aber selbst sonst unempfindliche Personen, denen eine probeweise Einträufelung gemacht worden war, empfanden wenig Lust, sich eine solche ein zweites Mal gefallen zu lassen.

Beim Ulcus serpens haben wir das Chinolin ein einziges Mal angewandt und dabei im Gegensatz zu den Erfahrungen, die Herr Bruns an den Kaninchen gemacht, eine ganz auffällige rapide Verschlimmerung des Processes erlebt.

Der Fall betraf einen 47 Jahre alten Steinklopfer von hier. Derselbe stellte sich am 8. März d. J. Morgens 10 Uhr in der kgl. Universitäts-Augenklinik vor mit der Angabe, dass ihm 2 Tage zuvor bei der Arbeit ein Stein gegen das rechte Auge geflogen sei. Ber Befund war folgender:

L. A.: vollkommen reizlos. $S = \frac{6}{6}$ Analphabet.

Digitized by Google

R. A.: Das untere Lid mässig geschwellt und geröthet. Conj. palp. et bulb., namentlich letztere in dem pericornealen Gebiete stark injicirt. Im Centrum der Cornea ein doppelt stecknadelkopfgrosser seichter Substanzverlust, der nach oben und aussen einen leicht erhabenen Infiltrationswall zeigt. Vorderkammerwasser sehr stark getrübt (kein Hypopyon). Iris schmutzig verfärbt. Pupille ad maximum verengt.

Es wurde die Umgebung des Auges sofort sorgfältig mit borsaurem Chinolin gereinigt und ebenso der palpebrale Theil der Lider. Nach Instillation mehrerer Tropfen des Mittels und Einträufelung von salicylsaurem Atropin wurden auf das geschlossene Auge mit Chinolin getränkte Bäuschchen des Züricher hydrophilen Verbandstoffes und darüber noch mehrere trockene 11 proc. Salicylwattelagen gelegt, der Verband schliesslich binoculär fixirt durch eine Flanellbinde. — Die bei der Anlegung der Occlusion empfundenen Schmerzen liessen nach 1—2 Minuten nach. Die heftigen Schmerzen, über welche der Kranke bei der Nachmittagsvisite klagte, veranlassten mich zur Abnahme des Verbandes. Die Injection der Conj. palp. war bedeutend stärker geworden. Dabei zeigte sich eine fast über die ganze Conj. bulb. verbreitete Chemosis. Sonst alles wie am Morgen. Ich legte einen neuen Verband in der gleichen Weise wie in der Früh an. In der folgenden Nacht traten wiederum heftige Schmerzen auf, und bei der Morgenvisite des zweiten Tages fand sich der Infiltrationswall bedeutend verbreitert nach aussen. Am Boden der Vorderkammer eine etwa 2 mm hohe Eiteransammlung. Iris von gleicher Beschaffenheit wie Tags zuvor. Wir liessen nun das Chinolin weg und griffen auf die Borbehandlung zurück. Die Conjunctivalchemose fiel wie mit einem Schlage ab und schritt auch das Geschwür nicht weiter. Gleichwohl wurde schliesslich (am 16. März) die Spaltung doch noch nothwendig, da Patient, der längeren Occlusion müde, den Verband sehr schlecht hielt und das Hypopyon beträchtlich zugenommen hatte.

Patient wurde am 25. April entlassen mit einem Leucoma adhaerens, das von der dem Pupillargebiet entsprechenden Cornealpartie nur eine kleine Stelle der Cornea intact liess. Finger wurden auf 1—2 m Entfernung gezählt. —

Digitized by Google

Auch der Spray mit seinen Consequenzen kam bei der sog. Sämisch'schen Operation einige Male zur Verwendung. Ohne die Vorzüge des Carbol- oder Borregens überhaupt verneinen zu wollen, haftet demselben bei den das Auge selbst betreffenden operativen Eingriffen doch der eine Nachtheil an, dass das Operationsterrain in namentlich bei trübem Wetter wirklich störender Weise verdunkelt wird. Diese Schattenseite tritt zwar bei einer so verhältnissmässig einfachen Encheirese, wie die Keratotomie ist, nicht so sehr ins Gewicht; man kann aber bei dieser Operation des Sprays völlig entrathen, wenn man nur vor und nach ihrer Vollendung eine ergiebige Borirrigation vornimmt und natürlicherweise mit scrupulös reingehaltenen Instrumenten hantirt.

Den Verband anlangend, so sind wir auch bei ihm von den streng Lister'schen Grundsätzen insofern im Lauf der Zeit abgewichen, als wir uns jetzt begnügen, auf das Auge direct (ohne Protectivlage) Borlintlappen, die in 4proc. Borsäurelösung reichlich getränkt sind, in doppelter Lage aufzulegen, diesen zur besseren Polsterung und vermehrten Sicherheit des Abschlusses 11 proc. Salicylwattelagen zugeben und endlich das Ganze mit einem binoculären Flanellverband decken.

Nachdem Horner Anfangs der siebziger Jahre die Verwendung der Antiseptika bei dem sog. Ulcus corneae serpens dringend empfohlen und durch die zu gleicher Zeit dargethane Analogie dieser Hornhautaffection mit der von Eberth, Dolschenkow, Leber, Schmidt-Rimpler künstlich erzeugten Impfkeratitis die Aussicht gegeben schien, auf friedlichem Wege dieses deletären Processes Herr zu werden, hat es nicht an darauf bezüglichen Versuchen auch von Seite der übrigen Ophthalmologen gemangelt. Es hatte fast den Anschein gewonnen, als ob die von Sämisch 1870 eingeführte Spaltung des kriechenden Geschwüres der Cornea hinfort fast nur mehr einen historischen Werth besitzen sollte oder wenigstens doch ihr Indicationskreis derartig eingeengt werden würde, dass sie gleichsam nur als ultimum refugium erschien. Es trat diese sanguinische Auffassung sowohl in den Mittheilungen Just's, als auch besonders in denen Mohr's, Weber's u. A. hervor, und auch auf dem vorletzten Ophthalmologencongress in Heidelberg fand

Digitized by Google

dieselbe eifrige Vertreter in Nieden, Samelsohn und Becker. Letzterer erklärte geradezu den von Sämisch befürworteten Eingriff für schädlich.

Es fehlte indessen in derselben Sitzung nicht an zweiflerischen Meinungen, und machten einerseits Sattler wie Schmidt-Rimpler darauf aufmerksam, dass auch bei der strengsten Antiseptik nicht immer der Process in seinem Weiterschreiten aufgehalten werden könne, andrerseits betonten Arlt und Stilling, nicht selten einen Erfolg von einfachen Atropininstillationen mit Anwendung von feuchter Wärme gesehen zu haben.

Vor allem fällt bei dieser Frage schwer ins Gewicht, ob denn in der That das Ulcus serpens unter allen Umständen als der Ausdruck einer durch niedere Organismen bedingten Localinfection angesprochen werden darf oder nicht. Für die mit Dacryocysteblennorrhöe vergesellschafteten Fälle, bei denen ein Secret von exquisit infectiöser Beschaffenheit vorhanden ist, oder für diejenigen Formen, welche Horner nach Erysipel beobachtete, erscheint diese Auffassung durchaus annehmbar. Ebenso beweisen die Untersuchungen Leber's, dass auch pflanzliche Organismen (Aspergillus glaucus) einen derartigen Hornhautprocess durch ihre Invasion einleiten können. Indess ist man doch damit noch nicht berechtigt, eine Verallgemeinerung dieser ätiologischen Factoren zu verlangen, da auf der anderen Seite anderen nicht weniger glaubwürdigen Autoren (Michel, Sattler) der Nachweis eines Infectionserregers überhaupt nicht gelang. Auch wir haben wiederholt Gelegenheit gehabt, die bei Spaltung der Geschwüre oder Auskratzung entfernten Massen einer mikroskopischen Untersuchung zu unterwerfen, und ist dabei ebenso oft der Nachweis von Infectionserregern erbracht als nicht erbracht worden.

Es erscheint mir daher durchaus gerechtfertigt, wenn Arlt in seinen jüngst publicirten Vorlesungen eine Scheidung der Ulcera serpentia in zwei Klassen verlangt, von welchen die eine in der That dem Eindringen von niederen Organismen ihr Entstehen verdankt, die andere hingegen die Fälle in sich begreift, welche lediglich als Folgezustände einer stattgefundenen Quetschung der Hornhaut zu Tage treten.

Digitized by Google

Die Tendenz der auf letztgenannte Weise entstandenen Geschwürsformen, sich in der Fläche zu verbreiten, ist durch den von Stellwag zuerst betonten Druck der Membrana elastica anterior auf die Randpartien des Ulcus ganz plausibel gemacht. Auch der Einwand, den Sämisch, welcher keineswegs die Möglichkeit einer Infection bestreitet, gegen eine in diesem Sinn generalisirende Beurtheilung des Ulcus serpens erhebt (dass es nämlich wunderbar erscheint, warum die durch die Operation gesetzte Schnittwunde den Process coupirt, anstatt doch seine Propagation zu fördern), fällt sehr gewichtig in die Wagschale. Ein weiterer bedeutsamer Fingerzeig für die Richtigkeit der vermittelnden Arlt'schen Anschauung, bzw. dafür, dass man doch oft genug in die Lage kam zu bemerken, dass die Antiseptika allein nicht ausreichen würden, um den Cornealprocess zu sistiren, ist vielleicht in der Thatsache gegeben, dass man das Bedürfniss gefühlt hat, der antiseptischen Occlusion des erkrankten Auges gleichsam präparatorisch die Setzung eines Schorfes im Geschwürsgrund (Mooren Lapisstift, Gayet, Martinasch, Sattler Cauterisation mit glühenden Stricknadeln oder Lanzen oder mit dem Paquelin'schen Apparate) vorauszuschicken.

Auch das anfangs von Weber und Mohr so enthusiastisch empfohlene Extract der Calabarbohne, dessen Erfolge „thurmhoch über den Resultaten der Sämisch'schen Operation stehen" sollten, ist, wie wiederholte Versuche (Schmidt-Rimpler) erwiesen haben, gar kein antiseptisches Mittel.

Wenn es erlaubt wäre, aus therapeutischen Erfolgen einen relativen Rückschluss auf die Natur des Processes zu machen, so wäre schon die letztgenannte Thatsache recht dazu angethan, den Glauben an die mykotische Natur aller sog. Ulcera serpentia zu erschüttern.

Auch die uns zu Gebote stehenden Erfahrungen am Krankenbett sind nur zu geeignet gewesen, bei uns die Meinung zu befestigen, dass eine Generalisirung aller kriechenden Hornhautgeschwüre nach dem Gesichtspunkte der Infection nichts weniger als berechtigt ist, wenigstens wenn man daraus praktische Consequenzen ableiten will.

Digitized by Google

Das auf diese Frage bezügliche krankengeschichtliche Material umfasst 170 Fälle. Ich bemerke dabei: nicht der sog. Hypopyonkeratitis, sondern des echten Ulcus serpens Sämisch.

Von diesen wurden mit Atropin und feuchter Wärme behandelt:

I. . . . . 77 Fälle.

II. Die Operation nach Sämisch wurde gemacht in 42 Fällen (d. h. ohne dass zuvor eine andere Therapie länger denn 1—2 Tage eingeschlagen worden war); 3 mal unter strengem Lister'schen Verfahren.

III. Die sog. antiseptische Behandlung (bestehend in vorgängiger strenger Reinigung des Auges und seiner Umgebung mit einem der nachgenannten Mittel: in reichlicher Einträufelung des letztern in den Conjunctivalsack bei Carbolsäure in 2 proc. Concentration, bei Borsäure und Thymol in natürlichem Löslichkeitsverhältniss; daneben selbstverständlich Instillation einer starken Salicyl-Atropinlösung; schliesslich Anlegung eines sog. Lister'schen Verbandes [binoculär], bzw. bei Application von Bor oder Thymol einer 11 proc. Salicylwatteocclusion; tägliche Erneuerung des Verbandes) wurde geübt . . . . . 39 mal,

und zwar a) 21 mal Carbol,
b) 13 mal Bor,
c) 5 mal Thymol.

IV. In 13 anfangs auf letztgenannte Manier behandelten Fällen wurde noch nachträglich die Spaltung des Geschwürs gemacht, und zwar

bei der Kategorie a) . . . 8 mal,
„ „ „ b) . . . } je
„ „ „ c) . . . } 2 mal,
Chinolin „ d) . . . 1 mal.

Ich verkenne nicht, dass sich in eine vergleichende Statistik sehr viele störende Factoren einmengen, die eine Parallelisirung der in Betracht kommenden Fälle fast unmöglich erscheinen lassen.

So ist ein Vergleich der jeweiligen Heildauer aus dem Grunde nicht thunlich, weil einmal der Beginn des Krankheitsprocesses nicht

Digitized by Google

immer mit wünschenswerther Sicherheit zu eruiren ist, andrerseits die Beurtheilung beeinflusst sein muss durch eine event. schon vorausgegangene Behandlung.

Ebenso sind auch die Grössen- und die Tiefendimensionen des Ulcus, die Quantität des eitrigen Ergusses in der vorderen Augenkammer und die Intensität der complicirenden Regenbogenhautentzündung, sowie die sonstigen Verhältnisse des Auges und der Constitution Momente, die einer Vergleichung nach genannter Richtung hin sehr hinderlich in den Weg treten.

Ich habe mich daher darauf beschränkt, nur die Vertheilung der Fälle auf das ansteigende und absteigende Lebensalter ins Auge zu fassen, weil hierbei die genannten Complicationen nicht derart ins Gewicht fallen, dass sie eine nennenswerthe Verschiebung der thatsächlichen Verhältnisse bewirken.

Ich gelangte dabei zu folgenden Resultaten.

Die unter I rubricirten 77 Fälle, welche, wie schon bemerkt, alle mit relativer Genesung ausgingen, gehören 39 Individuen im Alter von 1 bis 40 Jahren, 38 Kranken im Alter von 40 bis 80 Jahren an. Also eine ziemlich gleichmässige Vertheilung auf die beiden Lebensphasen.

Die Operation von Sämisch (II) kam zur Verwendung:
39 mal in der von ihrem Erfinder angegebenen Weise, und zwar

a) in 13 Fällen bei Leuten, die das 40. Lebensjahr noch nicht überschritten hatten,

b) in 26 Fällen bei Kranken von 40 bis 70 Jahren.

Also 33⅓ % und 66⅔ %.

Die drei unter Lister'schen Cautelen ausgeführten Spaltungen ändern an diesem Procentverhältnisse nichts (1 : 2).

Die in der III. Gruppe vereinigten Beobachtungen vertheilen sich in folgender Weise:

a) Carbolbehandlung	b) Borbehandlung	c) Thymolbehandlung
$\overbrace{11—10}^{21}$	$\overbrace{3—13}^{13}$	$\overbrace{3—2}^{5}$

Demgemäss bei a) auch kein nennenswerther Unterschied,
„ b) ungefähr 25 % und 75 %,
„ c) . . . 60 % und 40 %.

Digitized by Google

Die letzte Kategorie (IV) gruppirt sich so:

a) Carbol	b) Bor	c) Thymol	d) Chinolin
8	2	2	1

bei a) 12½ % : 87½ %,
„ b) c) d) = 100 %.

Was die Ausgänge angeht, so erwiesen sich als vollkommen verlustfrei (es blieb entweder eine grössere Macula mit vorderer Synechie oder ein Leucoma adhaerens zurück) die Fälle, welche der Behandlung mittels der Sämisch'schen Operation unterworfen worden, ferner die vier Fälle, in denen anfangs die Bor- bzw. die Thymolbehandlung eingeleitet, die Keratotomie aber noch nachgeschickt wurde.

Ebenso war kein grösserer Nachtheil zu beklagen bei den mit Atropin und feuchter Wärme und bei den noch verbleibenden drei mit Thymol allein behandelten Individuen.

Dagegen trat bei den Fällen, bei denen Carbol bzw. Bor allein angewandt worden, je einmal eine völlige Nekrose der Cornea mit Ausgang in Phthisis bulbi ein; auch war je ein Verlustgang des Auges zu constatiren in den Kategorien a) und d) der IV. Gruppe.

Alle üblen Ausgänge betrafen Kranke, welche jenseits des 40. Lebensjahres standen, und vertheilen sich dieselben in der Art, dass zwei Verluste auf die 5. Lebensdecade treffen, je einer auf das Alter von 50 bis 60 Jahren, resp. von 70 bis 80 Jahren.

Diese Thatsachen legen den Gedanken nahe, dass es nicht gut gethan ist, wenn man sich den Bestrebungen nach möglichster Beseitigung der Sämisch'schen Encheirese in der Art und Weise anschliesst, wie es die oben genannten extremen Bekämpfer derselben wollen, wenngleich ja immer mit einem gewissen Rechte als ein Uebelstand derselben die grosse Narbe in der Cornea und die Complication einer Verwachsung der Iris mit derselben nicht abgeleugnet werden kann, und auch die Bedingungen für die Anlegung einer neuen künstlichen Pupille nicht selten durch dieselbe sich ungünstiger gestalten.

Letzterer Nachtheil kommt übrigens auch bei den auf friedlichem Wege behandelten kriechenden Hornhautgeschwüren nicht in Wegfall.

Digitized by Google

Ein Blick auf unsere Statistik lehrt zunächst, womit auch die anderweitig gemachten Erfahrungen übereinstimmen, dass die vorgerückten Lebensalter das Hauptcontingent aller Fälle liefern (103 von 174). Dies Procentverhältniss ist etwas geringer bei den nur mit Atropin und feuchter Wärme Behandelten.

Es muss hier noch nachträglich bemerkt werden, dass diese letztere Kategorie für die Therapie insofern im Allgemeinen günstiger gelagert war als die übrigen Rubriken, indem es sich fast durchweg um das allererste Stadium des Ulcus serpens handelte. Aus diesem frühzeitigen Eingreifen einer Behandlung erklärt sich auch ohne Zwang die völlige Verlustfreiheit dieser Fälle.

Aus den Zahlenverhältnissen, welche die II. Gruppe betreffen, irgend welche belangreiche Schlussfolgerungen auf die Indicationsstellung der Geschwürsspaltung ableiten zu wollen, wäre problematisch. Man kann am Ende nur das behaupten, dass der „Sämisch" insofern sich besser als sein neuerer Ruf bewährt hat, indem auch er gleich wie die mit den in früherer Zeit gebräuchlichen friedlichen Mitteln behandelten Fälle absolut verlustfrei war.

Im Gegensatz zu diesen Ausgängen müssen die Verluste, welche bei den mit strenger Antiseptik Tractirten zu beklagen waren, auffallen, um so mehr als es sich um Fälle handelte, die insofern dankbar gut lagen, als auch sie schon am 2. resp. 3. Tage nach geschehener Verletzung in Behandlung traten und kein complicirendes schweres Thränen- oder Bindehautleiden gegeben war.

Auch die beiden schlechten Ausgänge unter den noch nachträglich gespaltenen Geschwüren fordern zum Nachdenken auf.

Die letztgenannte Gruppe ist auch insofern recht interessant, als alle ihre Repräsentanten bis auf einen Fall Individuen betrafen, die in der absteigenden Lebensphase standen.

Dieser Umstand, dass die deletären Ausgänge, die wir bei der Bor- resp. Carbolapplication und in der 4. Kategorie eintreten sahen, durchweg auf Leute entfallen, welche das 40. Lebensjahr überschritten hatten, gibt der Vermuthung Raum, dass sich die Antiseptik in diesen Altersperioden nicht immer dem Ulcus serpens gewachsen zeigt.

Ich möchte glauben, dass daran, neben constitutionellen Ver-

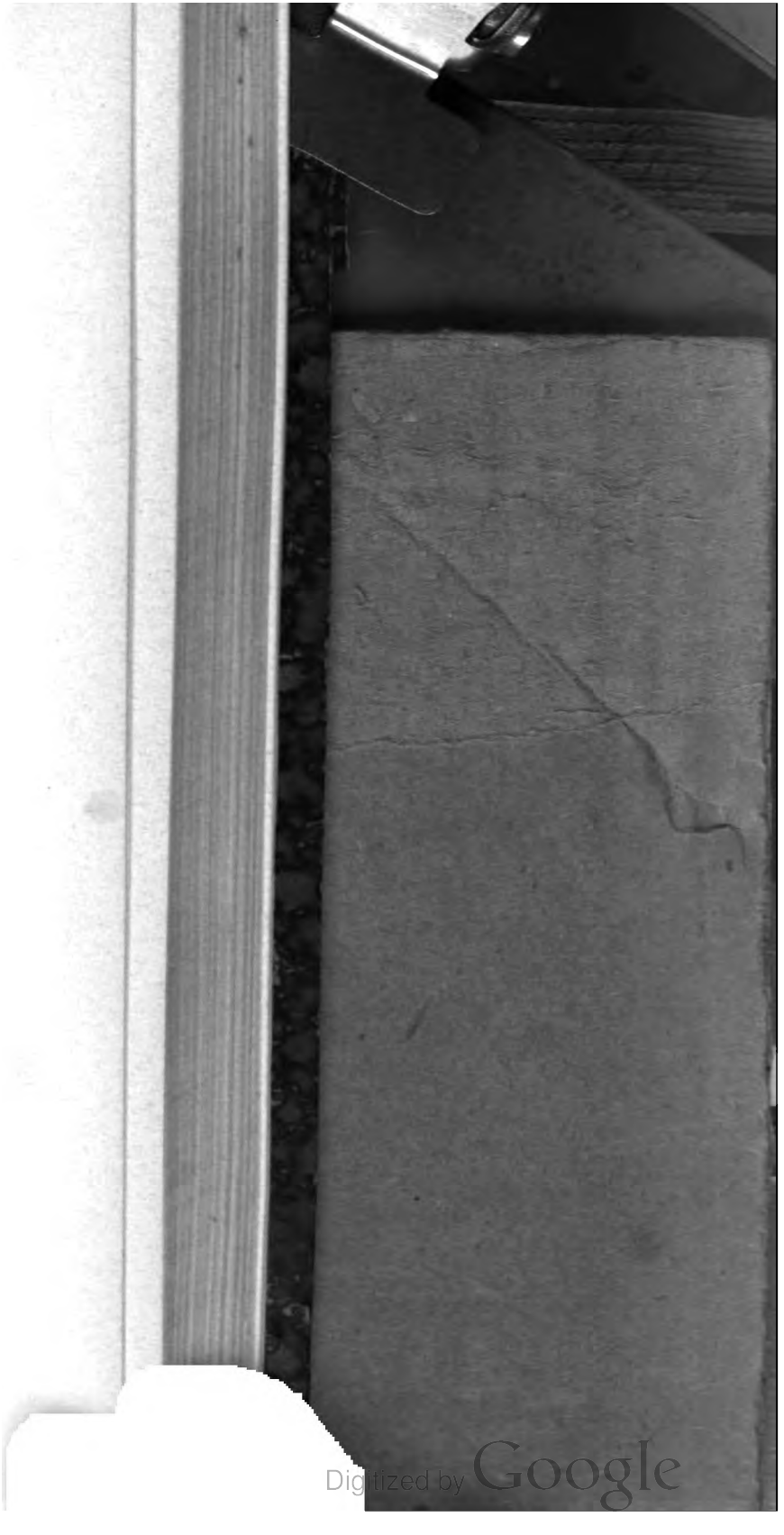

Digitized by Google



hältnissen im Allgemeinen, auch die Beschaffenheit der Cornea Schuld trägt. Das Auftreten des Arcus senilis gibt uns vielleicht einen physiologischen Fingerzeig für die Anschauung, dass die Circulationsverhältnisse in der Hornhaut im Alter weniger intensiv sind als in jungen Jahren. Auf einen verminderten Stoffwechsel weist ferner auch die geringere Resistenz der Cornea gegen äussere Einflüsse, insbesondere gegen Traumen hin.

So würde es auch leicht verständlich, dass das Ulcus serpens, zugegeben, dass dasselbe immer eine auf infectiöser Basis ruhende Affection ist, in einer ältern Hornhaut einen viel günstigeren Boden findet für das weitere Vorschreiten der dasselbe veranlassenden niederen Organismen als in einer jugendlichen. So wird mir wenigstens am besten verständlich, dass dasselbe Mittel, das bei Leuten der jüngeren Jahre prompt wirkt, bei älteren seinen Dienst nicht allzuselten versagt, dass es mit andern Worten das eine Mal bald zu einer Demarcation der „Cornealgangrän" kommt, das andere Mal indess der Infiltrationswall sich über das ganze Cornealareal vorschiebt.

Diese Ueberlegungen haben seit Jahresfrist in unserer Klinik zu dem Usus geführt, bei älteren Individuen nicht allzuviel Zeit mit der Anwendung der Antiseptika zu vertragen, sondern, wenn sich nicht schon am 2., höchstens 3. Tage eine Tendenz zum Stillstande des Geschwüres bemerklich macht, die Spaltung desselben unter oben gedachten modificirt antiseptischen Cautelen vorzunehmen. Ein allzulanges Zuwarten damit und eine vertrauensselige Hoffnung auf die Allmacht des antiseptischen Verfahrens erscheint uns dabei auch deshalb ungerechtfertigt, als je weiter das Geschwür sich ausbreitet, desto mehr später die Nachtheile der wohl immer unvermeidlichen Leucombildung für das Sehvermögen des erkrankten Auges sich steigern.

Die Erfolge, die wir seitdem damit erzielt haben, haben uns in dieser Indicationsstellung nur bestärken können. Ich will dabei nicht verschweigen, dass es uns auch gleich Sämisch einmal begegnet ist, dass die einmalige Spaltung nicht ausreichte, sondern das Ulcus weiter schritt und sogar eine zweimalige Wiederholung der Operation erheischte.

Digitized by Google

Der Fall verdient eine genauere Wiedergabe, da sein schliesslicher Ausgang doch noch ein überraschend befriedigender war.

Am 28. Juli d. J. trat der 68 Jahre alte Arbeiter A. H. in die Klinik ein mit der Aussage, seit 8 Tagen an gegenwärtiger Augenaffection zu leiden. Eine Ursache für dieselbe wusste er nicht anzugeben, auch war er früher nie augenleidend.

Seit 4 Tagen stand er in Behandlung bei einem hiesigen Specialcollegen, der ihm Atropin und feuchtwarme Umschläge verordnete.

Das linke Auge bot normale Verhältnisse dar.

Auf dem rechten Auge war der Status folgender: Die Lider sowie die Conjunctiva palpebrarum mässig geschwellt, die Conjunctiva bulbi sehr lebhaft injicirt; in der Cornea im unteren äusseren Quadranten peripher gelegen ein ½erbsengrosser, mässig tiefgreifender Substanzverlust mit graulichem Belege und deutlich elevirter Infiltrationszone gegen das Centrum hin. Iris stark verfärbt, Pupille sehr verengt, am Boden der Vorderkammer ein etwa 1 mm grosses Hypopyon.

Es wurde sogleich die Spaltung in ausgiebigster Weise gemacht. Gleichwohl zeigte sich schon am folgenden Tage das Geschwür weiter geschritten, indem der Progressionswall gegen die obere wie gegen die untere mediale Hornhautrandpartie hin sich vorschob. Die strengste Occlusion sowie die täglich vorgenommene Lüftung der Cornealwunde erwiesen sich als fruchtlos, und es musste 4 Tage nach der ersten Keratotomie dieselbe in doppelter Weise in der Art wiederholt werden, dass sowohl die obere wie die untere Progressionszone quer gespalten wurde. Erst dann stand das Geschwür und blieb schliesslich noch eine dreieckige transparente Randpartie mit peripherer Basis und centraler Spitze in dem medialen Hornhautabschnitt erhalten.

Am 5. October d. J. stellte sich Patient wieder vor. Durch eine am 7. desselben Monats vorgenommene Iridektomie nach oben innen gelang es, die auf Erkennung der Handbewegung auf 1 m Entfernung herabgesetzte Function wieder derart zu heben, dass bei der Entlassung (8 Tage post operationem) Finger bequem auf 4 m erkannt wurden. —

Hinwiederum hat sich uns die „antiseptische“ Occlusion bei

Digitized by Google

jüngeren Individuen von guter Constitution und guter Heiltendenz nicht minder dankbar erwiesen, und sind wir von dieser conservativen Methode nur dann abgegangen, wenn sich die Geschwüre in sehr vernachlässigtem Zustande uns präsentirten. In jüngerer Zeit üben wir dabei auch die von Gayet und nachmals von Sattler warm empfohlene Anwendung des Ferrum candens. In den Anfangsstadien hat sich uns statt des letztern auch eine einfache „Auslöffelung" des Geschwürsgrundes und des infiltrirten Walles mittels einer feinen Staarlanze als vollkommen genügend bewährt.

Ist die Hornhautaffection mit einer Dacryocystoblenorrhöe vergesellschaftet, so findet diese Complication von Anbeginn der Behandlung die gleich ernste Berücksichtigung wie der in den Vordergrund tretende Process der Cornea.

Wir schicken in solchen Fällen, gleich Sattler und Pagenstecher, schon seit 3 Jahren eine Eröffnung des Thränensackes von aussen voraus, wie sie Jean Louis Petit machte, und verbinden nach folgender Ausspritzung desselben mit 2 proc. Carbolsäure mit der Anlegung des antiseptischen Verbandes eine ordentliche Ausstopfung des erweiterten Thränenbehälters mit 11 proc. Salicylwattetampon. Dabei haben wir mehrfach die Erfahrung gemacht, dass dann auch bei älteren Leuten selbst vorgeschrittene Geschwüre unter der conservativen Behandlung alsbald sistirten. Ich möchte den guten Erfolg dieser Maassnahmen mir daraus erklären, dass damit wirklich eine völlig antiseptische Occlusion des Auges im Sinne Lister's erreicht war. Denn wegen der Beziehungen des Auges zu dem Anfangstheile des Respirationsapparates durch den Thränennasenkanal ist den Forderungen Lister's eigentlich erst dann vollauf Genüge geschehen, wenn auch diese Eintrittspforte für die entzündungserregenden Keime verschlossen ist. In Fällen, wo der Thränensack relativ frei zu Tage liegt, also eben bei den zur Ektasie desselben führenden chronisch-entzündlichen Processen, kann diesem Postulate leicht entsprochen werden. Bei gesunder Beschaffenheit des ableitenden Theiles der Thränenorgane indessen ist das wegen der versteckten Lage desselben weniger angänglich, abgesehen davon, dass es den wenigsten Patienten eine willkommene Zugabe wäre, wenn man der streng antiseptischen Methode zu Liebe

Digitized by Google

ein Organ einem operativen Eingriffe aussetzen wollte, das für den Kranken nie eine Veranlassung zu einer Klage gab.

Auch bei der Conjunctivitis blenorrhoica haben wir vom Carbol und Bor ganz gute Erfolge gesehen, jedoch nur dann, wenn der Process sich in dem Anfangsstadium befand. Dann hat auch die Anwendung der Carbolsäure, wenn anders die Bepinselungen der Conj. palpebr. mit derselben vorsichtig vorgenommen werden, keinen Nachtheil für die Cornea. In den vorgeschritteneren Phasen dagegen, wo neben der starken Succulenz der Lidschleimhaut auch der Uebergangs- und der Scleraltheil der Bindehaut eine starke chemotische Durchtränkung zeigen und gleichzeitig oft eine hauchige Trübung der Hornhaut constatirt werden kann, habe ich denselben schädlichen Einfluss der Phenylsäure auf letztere Membran gesehen, von dem Gerloff spricht. Sie steigert vor allem die schon bestehende Lockerung des cornealen Epithels und leistet dadurch dem nekrotischen Zerfall der Cornea entschiedenen Vorschub. Diese Schattenseite haftet der Borsäure zwar nicht an, aber sie hat sich, wenn der Process einmal eine Tendenz zur schnelleren Progression bekundete, ebenfalls als durchaus ohnmächtig erwiesen. Wir sind daher nach ein paar Misserfolgen, die wir mit dieser neuen Therapie erlebten, allmählich wieder zur kaustischen Methode zurückgekehrt und wenden, wie gesagt, die Carbolbepinselung nur in den allerersten Anfängen der Conjunctival-Blenorrhöe resp. Diphtherie an. Auch die streng antiseptische Occlusion, welche Michel auf dem vorletzten Ophthalmologencongress so warm empfahl, haben wir versucht. Indess die trüben Erfahrungen, die wir auch dabei erlebt haben, sind nur zu geeignet gewesen, uns in unseren jetzigen Principien, die u. A. auch Alfred Gräfe als einzig richtig vertritt, zu befestigen.

Ueber die Anwendung der antiseptischen Lösungen oder des Argent. nitric. in Verdünnung als Prophylacticum gegen die Blennorrhöe stehen mir eigene Erfahrungen in ausgedehnterem Maasse nicht zur Seite, da diese Dinge hierorts in den Kreis der pädiatrischen bzw. gynäkologischen Klinik fallen.

Aeusserst glückliche Resultate konnten wir verzeichnen bei den schwereren Verletzungen, welche, mit erwähnter Einschränkung (vgl. S. 142 u.) des Begriffes, „streng“ antiseptisch behandelt

Digitized by Google

wurden. Ich lasse als Belege dafür nachstehende zwei Beobachtungen folgen.

I.

D. W., 27 Jahre alt, Schäfflergeselle von hier, kam am 4. August 1880 Nachmittags 4 Uhr in die Klinik mit der Angabe, dass ihm ½ Stunde vorher beim Fassbinden ein Eisenreif gegen das linke Auge geflogen sei. Sofort sei das bis dahin ausgezeichnete Sehvermögen erloschen gewesen; ausserdem sei aus dem Auge eine grosse Menge „schleimiger zäher" Flüssigkeit geflossen. Der in der Nachbarschaft wohnende, einige Minuten nach geschehener Verletzung herbeieilende Dr. Wispauer legte einen Nothverband (Salicylwatte) an und schickte den Verletzten gleich in unsere Anstalt.

Der Befund war folgender:

Das rechte Auge weist völlig normale Verhältnisse auf.

Am linken Auge zeigte sich bei der Abnahme des Verbandes derselbe reichlich mit Blut und mit klebrigem Materiale durchtränkt bzw. benetzt. Auch in der Lidspalte eine mässige Menge gleich beschaffener „Flüssigkeit". ¾ cm oberhalb des inneren Lidwinkels eine kleine Hautabschürfung, sonst sind die Lider unversehrt. Conj. palpebr. et bulbi mässig injicirt. Nahe dem unteren inneren Corneallimbus in der Sclera eine ¾—1 cm lange, mehr weniger concentrisch zum Hornhautrande verlaufende, klaffende, fetzige Wunde, aus welcher bei den leichtesten Bewegungen des Auges eine viscide Flüssigkeit hervorquillt. Die vordere Augenkammer ist aufgehoben und liegt die mediale untere Partie der Regenbogenhaut als Fetzen im unteren Wundwinkel, nur noch durch einen schmalen Zipfel mit dem unteren Iristheile zusammenhängend. Die beiden „Schenkel" des traumatischen Iriscolobomes stark sugillirt. Die Linse scheint am Platze zu sein. Der Bulbus stark collabirt.

Der in der Wunde befindliche Irisfetzen wurde sogleich excidirt, sodann eine reichliche Borirrigation vorgenommen und schliesslich ein Borlintwatteverband angelegt.

Am folgenden Tage wurde derselbe gewechselt. Es zeigte sich die innerste Borlintlage blutig serös durchtränkt. Die Lider nicht geschwellt. Mässige Schmerzen. Der Verband erneuert.

Digitized by Google

Am 7. August wurde zum ersten Male eine Inspection des Bulbus vorgenommen. Die Wunde hatte sich geschlossen. Die Conj. bulbi in ihrer Umgebung war mässig chemotisch geschwellt. Cornea von normalem Aussehen. Iris etwas hyperämisch. Vorderkammer noch etwas eng, hergestellt. — Es wurde die Behandlung in gleicher Weise fortgesetzt, dazu aber bei zweimal täglich vorgenommenem Verbandwechsel auf die geschlossene Lidspalte Atrop. salicyl. aufgeträufelt.

Am 12. August wurde eine abermalige Untersuchung mit seitlicher Beleuchtung und Augenspiegel vorgenommen: Wunde schön geheilt. Schwellung der Conj. bulbi geringer geworden. In ihr eingeheilt die peripheren Enden der Colobomschenkel. Beide adhäriren mit ihren pupillaren Enden der vorderen Linsenkapsel durch je eine graulich aussehende hintere Synechie von etwa $^3/_4$ bis 1^{mm} Breite. Das Linsensystem scheint von Trübungen frei zu sein. Ueber das Verhalten des Corp. vitr. und des Augenhintergrundes liess sich bei der flüchtigen (weil dem Patienten empfindlichen) Augenspiegeluntersuchung kein sicheres Urtheil gewinnen. Finger wurden erkannt auf 3^m.

Der Verband wurde jetzt weggelassen und zur Anwendung von kalten Borumschlägen übergegangen. Darunter gingen die entzündlichen Erscheinungen mehr und mehr zurück, und konnte der Patient am 3. September im folgenden Zustand entlassen werden:

$S = \frac{6}{60}$, Sn. $I\frac{I}{II}$. Conj. leicht injicirt. An der Stelle der ehemaligen Scleralwunde eine solide Narbe. Die obere Synechie gerissen. Linsensystem vollkommen rein. Im Glaskörper einige staubförmige Trübungen zu gewahren. Nach unten und innen von der etwas verschleierten Papille eine sichelförmige, etwa $^1/_4$ Papillendurchmesser breite weissliche, zackig begrenzte Stelle in der Aderhaut mit stark pigmentirten Rändern. —

Einen gleich günstigen Verlauf nahm folgender Fall.

II.

Dem Schlosserlehrling G. R. von hier, 15 Jahre alt, war am 28. Januar 1881 Nachmittags 4 Uhr ein Stück Eisen von ca. 10^{cm} Länge und halber Fingerdicke gegen das linke Auge geprellt. Ein

Digitized by Google

schnell herbeigerufener Arzt legte einen Salicylwatteverband an und verwies den Verletzten an die Klinik.

Am 29. Januar Vormittags 10 Uhr stellte sich derselbe zur Aufnahme vor mit folgendem Status praesens: Die inneren Verbandschichten mit einer mässigen Menge geronnenen Blutes bedeckt. Ebenso die Lidspalte durch eine blutige seröse Flüssigkeit leicht verklebt. An dem medialen Abschnitte des oberen Lides, nahe dem inneren Augenwinkel, etwa 2 mm vom freien Lidrande entfernt, eine zu letzterem nahezu parallel verlaufende, 4—5 mm lange gequetschte Continuitätstrennung. Conj. palp. mässig hyperämisch. Die Cornea etwas unterhalb der Mitte in ihrer ganzen Breite in der Form einer mässig klaffenden horizontalen Linie durchtrennt. Diese Continuitätstrennung erstreckt sich ausserdem noch je 2 mm weit in den angrenzenden medialen bzw. temporalen Theil der Conj. sclerae. Die Vorderkammer ist aufgehoben. Die Iris ist in gleicher Weise wie die Hornhaut in eine obere und untere Hälfte gespalten. Die Regenbogenhaut ist ferner durch den sich vorbauchenden Glaskörper nach vorn gedrängt und liegt der Rückfläche der Cornea völlig an. Die Linse fehlt.

Es wurde die gleiche Therapie wie in dem vorigen Falle eingeschlagen, und gelang es, das Auge zu erhalten. Am 10. Februar desselben Jahres war der Befund folgender: Die Wunde in der Cornea schön vernarbt; in den Randtheilen der Narbe eingeheilt die etwas atropisch aussehende Iris. Letztere conisch vorgewölbt; die Pupille in einen schlitzförmigen horizontalen Spalt verwandelt, welcher mit einer weisslich aussehenden „membranösen“ Masse belegt ist. Die Tension des in seinem vorderen Abschnitte nicht unbedeutend abgeflachten Bulbus nicht merklich verändert. Die vorgehaltene Hand wird in 1 Fuss Entfernung erkannt. — Durch eine am 8. April vorgenommene Iridektomie gelang es, ein schmales Colobom in dem unteren medialen Irisquadranten herzustellen, in Folge dessen sich die Sehschärfe auf Erkennung der Finger in 2 m Distanz hob. —

Eine gute Wirkung von der Anwendung der Borsäure haben wir ferner gesehen bei den Enucleationen. Die Heilung geht, wenn man gleichzeitig bei der Sutur des zurückbleibenden Muskel-

Digitized by Google

schleimhautstumpfes statt der Seide das carbolisirte Catgut verwendet, mit ungemein geringer Secretbildung einher. Die Application des Mittels, sowie die Anlegung des Verbandes geschieht ganz in der eingangs des näheren geschilderten Weise.

In gleich günstiger Weise gestalteten sich bei Benutzung der Antiseptika die Heilungsverhältnisse bei den die Bedeckungen des Auges betreffenden Verletzungen, sowohl bei den κατ' ἐξοχήν traumatischen, als bei denen operativer Natur (Entfernung von Tumoren und plastische Operationen).

In allen diesen Fällen sind wir auch ganz strictissime nach Lister'schen Vorschriften, sowohl was die Vorbereitungen, die Operation selbst, wie die Nachbehandlung angeht, verfahren.

Eine ausführliche Besprechung bzw. Reproduction der hierauf bezüglichen Beobachtungen glaube ich unterlassen zu dürfen, da es sich da um Dinge handelt, die allbekannt sind.

Digitized by Google

Die Hygiene der Augen.

Fragmentarische Mittheilungen aus dem Nachlasse des verstorbenen Dr. phil. H. Schürmann aus Dresden,

herausgegeben von

Dr. O. Eversbusch.

Vorbemerkung.

Im Jahre 1878 wurde von der Münchener medicinischen Facultät vorstehendes Thema zur Preisbewerbung ausgeschrieben und neben einer anderen Arbeit auch der des Verstorbenen der Preis zuerkannt. Leider war es dem Autor nicht vergönnt, noch die feilende Hand selbst an seine Schrift zu legen, indem er kurz, nachdem er seine Schrift zur Concurrenz eingereicht hatte, dem Typh. abdomin. erlag.

Der Unterzeichnete, von dem Vater des Verfassers mit der Herausgabe der Preisschrift betraut, hat die Anlage derselben in thunlichster Weise festgehalten und Streichungen, sowie Ergänzungen und redactionelle Correcturen nur da vorgenommen, wo es dringend nöthig war. Im Interesse einer möglichsten Kürze ist das im Manuscript befindliche reichhaltige statistische Material mehrfach reducirt worden. Da die Arbeit erst jetzt zur Veröffentlichung gelangt, so wird manches darin Gesagte sich als inzwischen überholt erweisen. Ebenso verhehlt sich der Herausgeber nicht, dass den einzelnen Kapiteln eine wünschenswerthe Gleichmässigkeit in der Behandlung fehlt. Dieser Mangel ist sicher zu einem nicht geringen Theile in der Spärlichkeit der ausnutzbaren Materialien gelegen, die bei dem jungen Alter der hygienischen Wissenschaft, speciell was das die Ophthalmologie betreffende Kapitel angeht, nicht Wunder nehmen wird. Der Autor war sich darüber übrigens

Digitized by Google

selbst völlig klar, und er war sich sehr wohl bewusst, dass er im besten Falle in den folgenden Blättern einen für spätere Arbeiten brauchbaren Versuch einer Augenhygiene liefern würde.

Zu einer tiefgreifenden, diesen Mangel ausfüllenden Umarbeitung war daher der Herausgeber nicht in der Lage. Um so weniger hätte er sich dazu berechtigt gehalten, als die Pietät gegen den Verstorbenen forderte, dass der Charakter der Arbeit so viel wie möglich gewahrt blieb.

Wenn unter Gesundheitspflege die Wissenschaft oder Kenntniss von den die Ab- und Zunahme der Gesundheit beeinflussenden Factoren allgemeinerer Natur verstanden wird, so ergibt sich, dass in das Gebiet der Augenhygiene nicht gehören alle die Erkrankungen des Sehorgans, die auf Schädlichkeiten, welche nur die Person des erkrankten Individuums betreffen, also eine ganz individuelle Natur besitzen, zu beziehen sind, dass dagegen die Augenhygiene zu handeln haben wird von den Einflüssen des Klimas bzw. der geographischen Verbreitung der Augenleiden, ferner von den Einwirkungen des Lebensalters, der Lebensweise und der Berufsbeschäftigung, und dass sie anzugeben hat die Mittel, die den ungünstigen Wirkungen dieser Einflüsse zweckmässigen Widerstand leisten, resp. dieselben aufheben.

Da die Untersuchung der geographischen Verbreitung der Augenkrankheiten mit zu dem Zwecke angestellt wird, um über die Einwirkung der klimatischen Verhältnisse auf diese Erkrankungen Aufschlüsse zu erhalten, so ist es angezeigt, gleich darauf hinzuweisen, dass Schlüsse nur nach gehöriger Würdigung aller concurrirenden Factoren gezogen werden dürfen.

Dieser Factoren sind aber nicht wenige. Alter, Ernährungszustand, etwa vorkommende krankhafte Dispositionen, Beschäftigung, Wohnung, Erziehung und Gewöhnung, Geschlecht des betroffenen Individuums machen ihren Einfluss neben dem Klima geltend.

Ferner ist zu bemerken, dass, da genaue Werthe für die Häufigkeit einzelner Erkrankungen ja nur durch eine genaue Statistik zu

Digitized by Google

erhalten sind, für den grössten Theil der Erde aber etwas Sicheres überhaupt nicht vorliegt, dass wir daher für die aussereuropäischen Länder mit Ausnahme der Vereinigten Staaten und Indiens nur auf oberflächliche Berichte von Reisenden angewiesen sind.

Aber auch für Europa ist es schwierig, wirklich vergleichbare Werthe zu erhalten. Es liefern zwar die meisten Augenheilanstalten Statistiken, aber es sind diese einmal nicht nach einem einheitlichen Schema geordnet, und dann geben die in die Augenheilanstalten Aufgenommenen oder in denselben Behandelten immer nur einen Theil, wenn auch bei weitem den grössten, der wirklich vorhandenen Kranken an.

Aber selbst wenn man auch auf die Statistik der Mortalität des Sehorgans, d. h. also auf die Blindenstatistik zurückgeht, kommt man zu der Einsicht, dass auch die Ergebnisse der letzteren strenge genommen nicht vollkommen mit einander vergleichbar sind, da sie auf verschiedene Weise gewonnen wurden.

In den meisten Ländern wird die Zahl der Blinden so gefunden, dass diejenigen Personen, welche ihrer Augen wegen erwerbsunfähig sind, als Blinde bezeichnet und verrechnet werden. Nun aber ist der Begriff der Erwerbsfähigkeit ein sehr relativer, da ja in einem wenig civilisirten Lande z. B. das Spinnen ein Erwerb ist, der des Lebens Nothdurft gewähren kann, während in einem cultivirteren Staate heutzutage das Leben an den Einzelnen höhere Anforderungen stellt und die gleiche Arbeit zur Erhaltung des Individuums unter Umständen sich als nicht ausreichend erweisen würde.

Indessen dürfte die hierdurch bedingte Verschiedenheit der einzelnen Procentziffern nicht eine derartige sein, dass dadurch eine erhebliche Verschiebung der thatsächlichen Verhältnisse bedingt wäre.

Solche Statistiken für Europa und die Vereinigten Staaten von Nordamerika liegen vor von Schimmer aus dem Jahre 1871 und Mayr aus 1878. Ihnen schliesst sich dann an Zehender 1870, der sämmtliche Blinde Mecklenburgs ärztlich untersuchen liess und dieser Arbeit Angaben beifügt über die Häufigkeit der Blindheit in den skandinavischen Reichen, in Preussen und im Kaukasus.

Digitized by Google

Blinde	Zählung	nach Schimmer		nach Mayr		nach Zehender	
		auf 10000	1 Bl. auf	auf 10000	1 Bl. auf	auf 10000	1 Bl. auf
Deutschland . .		—	—	8,79	1140	—	—
Preussen	1864	5,1	1950	—	—	5,8	1702
Bayern	1858	5,2	1923	—	—	—	—
Sachsen	1867	6,1	1635	—	—	—	—
Thüringen . . .	1864	10,1	995	—	—	—	—
Oesterreich . . .	1869	5,6	1785	5,55	1802	—	—
Ungarn		—	—	12,0	833	—	—
Finnland		—	—	22,46	445	25,57	391
Schweden	1860	7,1	1419	8,06	1259	7,1	1419
Norwegen	1864	13,7	734	13,63	738	13,7	733
Dänemark . . .		—	—	7,86	1272	5,26	1908
England u. Wales		9,6	1037	9,35	1068	—	—
Schottland		9,2	1086				
Belgien	1858	5,9	1685	—	—	—	—
Frankreich . . .	1861	8,2	1235	8,73	1145	—	—
Schweiz		—	—	7,61	1314	—	—
Italien	1861	8,3	1218	10,16	990	—	—
Spanien		—	—	11,26	888	—	—
Verein. Staaten .	1860	4,0	2490	5,27	1905	—	—
Kaukasus		—	—	—	—	11,11	900
Mecklenburg . .		—	—	—	—	8,45	1183 (Juden383)

Für Sachsen gibt Birch-Hirschfeld an, dass

1867 1317 Blinde auf 2112902 Einwohner = 6,2 ‰
1871 2037 „ „ 2556244 „ = 8,0 ‰
1875 2064 „ „ 2760586 „ = 7,5 ‰ kamen.

Für den industriereichen Regierungsbezirk Düsseldorf fand Katz, der die Blinden sämmtlich gesehen hat, 8,4 auf 10000 oder 1 auf 1190.

Aus diesen Tabellen geht hervor, dass in denselben Ländern die Procentverhältnisse der Blinden ziemlich beträchtlichen Schwankungen unterliegen können. Besonders auffällig ist in der Hinsicht das Verhältniss in Dänemark, wo zwischen den Aufstellungen von Zehender und Mayr sich eine Differenz von ungefähr 50 % ergibt. Während ferner in den Vereinigten Staaten, in Italien, in Sachsen (von 1867 bis 1871) die statistischen Erhebungen eine Verschlechterung von 25 %, in Preussen und Schweden eine solche von

Digitized by Google



Digitized by Google

Statistik einige Aufschlüsse gegeben worden. Leider tritt auch hier einer Vergleichung der verschiedenen Resultate die ungleiche Behandlung des gesammelten Materiales hindernd in den Weg.

Zunächst hat Zehender in der oben erwähnten Abhandlung für 370 Fälle von Blindheit die durch ärztliche Hülfe eruirten Ursachen zusammengestellt, für Schleswig-Holstein Bremer, der das Material der Universitätsklinik in Kiel von 1860—73 mit 116 Blinden benutzte, für Berlin Hirschberg, der eine Zahl von 100 Blinden zur Aufstellung seiner Tabelle verwenden konnte, für das Wupperthal, besonders die Industriestädte Elberfeld-Barmen und die umliegende Gegend, nach 580 Blinden (die alle $S = 0$ hatten) Landesberg, für den Regierungsbezirk Düsseldorf nach officiellem Material und mit Unterstützung der Behörden von 810 Blinden Katz.

Ihnen schliesst sich mit einer Statistik für 218 Blinde im Alter von 5 bis 20 Jahren, sämmtlich unheilbar, (von 2068 Blinden in Sachsen überhaupt) Birch-Hirschfeld an. Er hat bei ca. $^1/_{10}$ der vorhandenen Blinden, also fast alle Fälle von angeborener oder durch Ophthalmia neonatorum entstandener Blindheit, weshalb diese Zahlen so viel höher sind, als bei den andern Autoren. Da er ebenso wie Hirschberg, Bremer und Landesberg nur von unheilbaren Blinden spricht, fehlt in seiner wie in den Tabellen dieser unter den Ursachen die Cataract, da sie durch Operation entfernt und dadurch das Sehvermögen wieder hergestellt werden kann.

Die von diesen Autoren erlangten Werthe sind in der folgenden Tabelle zusammengestellt.

Digitized by Google

Es lieferten % der Blinden		Zehender 370	Hirschberg 100	Bremer 116	Landesberg 580	Katz 810	Birch-H. 210
Angeborne Blindheit		12,2	3	11,3	1,4	2,5	19
Conjunctival-	Entzündungen		7	3,5	8,3	21,0	—
Corneal-			2	3,5	14,7	15,1	—
Uveal-			6	10,3	10,0	15,4	—
Retinal-		13,4	2	3,5	2,4	—	—
Sympathische			—	2,6	—	—	—
zweifelhaften Ursprungs			5	4,2	—	—	—
Verletzungen		13,5	—	—	20,3	5,9	8
Grauer Staar		11,3	—	—	—	11,0	—
Erkältungen		11,9	—	—	—	—	—
Leiden d. Nervensyst.		8,4	9	12,0	3,6	—	—
Acute Exantheme .		6,8	9	1,7	2,6	—	6 Pocken 10 Masern und Scharlach
Scropheln u. Rhach.		4,6	—	—	—	—	7
Verschiedene allg. Krankheiten . . .		3,2	2	3,5	2,7	—	—
Blennorrhoea neon.		3,2	16	10,3	—	5,1	33
Nach Operationen .		0,8	—	—	5,5	—	—
Wochenbett u. Menstruationsstörungen		2,7	—	—	0,5	—	—
Altersschwäche . . .		2,4	—	—	—	—	—
Sympath. Ophthalm.		(3,2)	3	7,8	—	4,1	—
Netzhautablösung .		—	4	3,4	6,6	—	—
Atroph. nerv. opt. gen.		—	8	5,1	4,8	15,6 („schwarzer Staar")	—
Gen. Glaucom . . .		fehlt	12	15,5	7,1	4,3	—
Tumoren		—	1	0,9	2,1 (1,0 Orbital-)	—	—
Vereinzelte u. unbekannte Ursachen		5,6	11	0,9	6,4	—	17
		100,0	100	100,0	100,0	100,0	100

Wie sich die statistischen Verhältnisse der Erblindungen mit Rücksicht auf die verschiedenen Lebensalter gestalten, zeigt eine Tabelle von Birch-Hirschfeld.

Digitized by Google

Es hatten von 2064 Blinden im Königreich Sachsen

ein Alter	Männer	Weiber	Personen
bis zu 5 Jahren	38	20	58
über 5—10 „	62	32	94
„ 10—15 „	56	44	100
„ 15—20 „	64	40	104
„ 20—30 „	94	87	181
„ 30—40 „	100	72	172
„ 40—50 „	117	103	220
„ 50—60 „	158	145	303
„ 60—70 „	170	173	343
„ 70—80 „	152	189	341
„ 80 „	52	82	134
unbekannt	6	8	14
	1069	995	2064

Zieht man nun in Betracht, dass nach v. Buhl von den Geborenen nur $^3/_4$ das 20., $^1/_2$ das 40., $^1/_3$ das 60., $^1/_8$ das 80. und nur $^1/_{60}$ das 90. Jahr erleben, so lässt sich aus dieser Tabelle die Blindenzunahme für die verschiedenen Lebensalter berechnen.

Um aber vergleichbare Werthe zu erhalten, muss die jeweilige Blindenzahl auf die gleiche Anzahl lebender Individuen übergerechnet werden; durch Abzug der vorhergehenden Zahl von der folgenden erhält man dann vergleichbare Werthe der Blindenzunahme.

Zur Vornahme dieser Berechnung mit Hülfe der v. Buhlschen Zahlen für die Ueberlebenden sei die Annahme gestattet, dass diese Zahlen jedesmal für den ganzen Zeitraum gelten, der zwischen ihnen und der nächstkleineren Zahl liegt, und dass der Werth für die Ueberlebenden im 20. Jahre bis herab zum 5. Jahre Gültigkeit hat, für die Zeit von der Geburt bis zum 5. Jahre aber kein Abzug von der Zahl der Geborenen gemacht wird.

Man erhält dann

im Alter	Blinde	Verhältnisszahl für gleiche Zahl Lebender	Relativer Zuwachs
bis zu 5 Jahren	58	58	58
von 5—20 „	298	397	339
„ 20—40 „	353	706	309
„ 40—60 „	523	1569	763
„ 60—80 „	684	5472	3903
„ 80—90 „	134	8040	2568

Digitized by Google

Die Zahl der Lebenden, auf welche hier die Tabelle bezogen ist, ist die der Individuen im Alter bis zu 5 Jahren. Das Verhältniss derselben zur Gesammtbewohnerzahl stellt sich nach vorhandenen Angaben, die durch eine einfache Rechnung sich bestätigen lässt, auf $^1/_7$ der Gesammtbevölkerung, nahezu gleich 400000. Danach kommen im ersten Lebensalter 1 Blinder auf nahezu 7000, im höchsten 1 Blinder auf ungefähr 50 Personen.

Zehender fand in Mecklenburg für das Kindesalter das Verhältniss von 1 : 6000, für das höchste Greisenalter 1 : 40, was mit diesen Zahlen gut stimmt. Ebenso lässt sich durch dieselben die Zehender'sche Angabe stützen, dass nahezu die Hälfte der Blinden auf das Alter über 55 Jahre kommt, und dass das Verhältniss der Blinden unter 20 Jahren zu den über 20 Jahr alten sich ergibt zu 1 : 58, wie es Zehender für Preussen angibt.

Was das Verhältniss der Erblindungen zu der Zahl der beobachteten Augenerkrankungen angeht, so liegen darüber nur paar Notizen vor.

So ergaben sich Bremer unter 9500 ambulanten und
5000 Hospitalkranken 116 Blinde . . . . . = 0,8 %.
Hirschberg fand seine 100 Blinden unter 7500 Kranken = 1,33%.
Landesberg dagegen zählte unter 8767 Kranken
580 Blinde . . . . . = 6,6 %.

Ueber die Vertheilung der Augenkrankheiten auf die einzelnen Theile des Organes liegen viele Werthe vor.

Die umfassendsten Zusammenstellungen in dieser Hinsicht rühren her von Cohn. Die Anzahl der Fälle für seine Jahresstatistiken beträgt nahezu 40000, die Summe der in der Tabelle für die Mittel verwendeten Fälle 111691. Zum Vergleiche und um die Abweichungen der von Cohn eruirten Mittelwerthe an verschiedenen Orten zu zeigen, sind in der folgenden Aufstellung noch einige andere Zahlen mit angeführt, so die Statistik von v. Oettingen in Dorpat, die von Arcoleo in Palermo und Zusammenstellungen des Krankenmateriales der Anstalten Jany's, Steffan's und Rothmund's.

Digitized by Google

Promillewerthe an	bei Cohn				Rothmund 1864—75	Jany 1870—71	Steffan April 1871—72	v. Oettingen	Arcoleo Schuljahr 1867—69
	1869	1870	1871	Mittel					
Conjunctiva . . .	302	250	312	290	274	415	289	670	410
Cornea und Sclera .	195	220	190	201	193	289	306	430	290
Refract. u. Accomod.	127	90	113	110	177	178 30 Acc.	173 83	108	?
Palpebrae	107	88	100	101	44	110	173	228	90
Iris und Chorioidea	55	69	52	59	47	50	91	32	30 ohne Chorioidea
Laesiones	—	66	35	55	—	—	—	—	?
Lens	55	61	52	56	100	54	53	29	60
Nerv. opt. u. Retina	50	48	44	47	63	39	74	26	?
Musculi und Nervi .	37	38	26	34	25	54	70	33	?
Organum lacrym. .	25	26	25	25	11	27	31	11	30
Orbita und Bulbus .	32	20	36	29	17	17	16	22	?
Glaucom	7	11	9	9	37	6	5	5	12
Corpus vitr. . . .	7	3	6	5	11	12	15	1	?

Dass die Summe der in der Tabelle angegebenen Werthe bei Jany, Steffan, v. Oettingen 1000 übersteigt, hat seinen Grund darin, dass sie ihre Krankheiten auf die Kranken berechneten, die zum Theil an mehrfachen Affectionen litten.

Für die Rubriken, die mit Fragezeichen ausgefüllt sind, gibt Arcoleo an, dass sie unter 1% der Krankheitsziffer betragen.

In Bezug auf die Refractionskrankheiten sei noch bemerkt, dass Schröder für Chemnitz dieselben nach einem Material von 386 Refractionskranken auf 190‰ berechnet, Gayat für Lyon auf 231‰.

Der hohe Werth in der Glaucomreihe bei Rothmund (37‰) findet darin seine Erklärung, dass bei ihm sämmtliche Chorioidealleiden subsummirt sind, die oben, ohne vom Glaucom getrennt zu werden, bei der Iris- und Chorioidea-Reihe fehlen, so dass die 47‰, die dort aufgeführt sind, bloss auf die Iris kommen.

Aus dieser Tabelle ergibt sich nun, dass unter allen Erkrankungen die der Conjunctiva am häufigsten vorkommen. Es

Digitized by Google

schwankt ihre Zahl zwischen 1/4 und mehr als 1/2 sämmtlicher Erkrankungen. In Deutschland und England halten die Werthe sich annähernd zwischen 1/4 bis 1/3, womit auch die Angaben Hänel's und Chalybaeus' stimmen, die in den Dresdener Polikliniken ersterer bei 614 Patienten 214 mal Erkrankungen der Conjunctiva = 349‰, letzterer bei 1419 Patienten 644 = 452‰ mit Leiden der Conjunctiva, Lider und Thränenorgane fanden. Dagegen sind in den russischen Ostseeprovinzen von allen Augenleiden 2/3 mit Conjunctivalaffectionen behaftet. Ausserdem aber wiegen in diesen Gegenden die gefährlicheren Formen stark vor; so ist in Dorpat die Conj. granulosa in 410‰, in Helsingfors nach Estlander in 301‰ (in 819 Fällen bei 2723 Kranken) vorhanden, während in Warschau von 2127 Kranken 1015 = 477 ‰ an Bindehautaffectionen leiden.

Im Allgemeinen ist die Prognose eine günstige; während 1/4 bis 1/2 der Kranken an diesen Affectionen leiden, waren nur 3,5% nach Bremer, 7% nach Hirschberg oder 8,3% nach Landesberg der Blindgewordenen in Folge dieser Leiden in ihrem Zustande.

Etwas weniger günstig ist die Prognose bei den Leiden der Cornea und Sclera, die ungefähr 1/5 der Fälle absorbiren (in Dresden 24,5 und 14,3%) und, in späterem Alter erworben, in 2 (Hirschberg) bis 15% (Landesberg) zur Erblindung beitragen, während für das erste Lebensalter die bei der Ophthalmia neonatorum auftretenden Affectionen der Hornhaut 10% aller und 33% der Blinden zwischen 5 und 20 Jahren liefern.

Von gleich üblen Folgen sind die Erkrankungen der Iris und Chorioidea, die nach der Tabelle 5% der Erkrankungen und 6 resp. 10,3% der Blindheitsursachen ausmachen.

Die Krankheiten des Nervus opt. und der Retina machen von den daran leidenden 5% der Kranken (in Dresden bloss 2 und 1%), da sie in 12—14% zur Erblindung beitragen bei der Annahme einer Blindenmenge von 1% der Augenkranken, wie sie sich annähernd aus Bremer's und Hirschberg's Angaben ableitet, bereits den 38. Patienten blind.

Noch ungünstiger ist die Sachlage beim Glaucom, welches nur in 0,7% der Krankheiten auftretend, doch 12—16% der

Digitized by Google

Erblindungsursachen liefert, also jeden 5. Patienten des Augenlichtes beraubt.

Betreff des Verhältnisses der Augenleiden zu den Krankheiten überhaupt fand Körner folgende Zahlen:

	1869	1870	1871	1872
Entzündliche Augenkrankheiten	2,32	3,04	2,85	2,95
Andere „	0,78	0,74	1,41	1,50
	3,10	3,78	4,26	4,45

Ausser diesen Werthen liegen über das Verhältniss der Häufigkeit von Augenerkrankungen zu der allgemeinen Morbidität noch weitere vor in Guy's Hosp. Rep. 1870 S. 600, wonach in der Zeit von 1861—67 unter den verpflegten 34739 Kranken sich 2358 Augenkranke = 6,8% befanden, also fast die doppelte Menge wie in dem ackerbautreibenden Meissener Kreise, über welchen Körner berichtet.

Ferner gibt Arcoleo Werthe, dem mit Augenleiden zur Behandlung kamen von

437553	Bergbewohnern . .	285 = 0,65‰
176478	Hügellandbewohnern .	293 = 1,66‰
642131	Küstenbewohnern . .	2249 = 3,50‰
1256162		2849 < 2,3 ‰

In Hinsicht der Häufigkeit der Augenkrankheiten in verschiedenen Ländern und Landstrichen gibt eine Tabelle von Cohn interessante Aufschlüsse; zugleich aber kann man auch aus dieser entnehmen, dass nicht minder wie die Gegend auch die socialen Verhältnisse von Einfluss sind.

Vergleicht man nämlich die Zahlen der 2. und 10. Reihe, die beide in Frankfurt a. M. gewonnen sind, die ersteren in einer Privatanstalt bei wahrscheinlich gut situirten Kranken, die letzteren in einer Vereinsanstalt mit wenig Bemittelten, so findet man ziemlich beträchtliche Differenzen, ja bei den Krankheiten der Accomodation sogar den grössten überhaupt vorkommenden Unterschied, 83 und 2‰.

Digitized by Google

	Newman, London, 14[illegible]	Stettau, Frankfurt a. M., 4208	Rothmund, München, 3356	Pagenstecher, Wiesbaden, 2600	Schmitz, Köln, 2456	Cohn, Breslau, 2436	Meyer, Paris, 1826	Brettauer, Triest, 1467	Stör, Regensburg, 1218	Passavant, Frankfurt a. M., 676
Conjunctiva	342	219	270	247	367	262	**190**	296	384	**390**
Cornea	174	202	191	180	247	**140**	160	**351**	238	273
Palpebrae	**127**	116	**43**	111	118	**63**	125	59	100	95
Refraction	89	126	99	117	62	**151**	**113**	**12**	33	23
Lens	40	41	**126**	83	**32**	39	88	63	33	52
Retina u. Nerv. opt.	42	44	**86**	54	**23**	49	69	55	49	42
Musc. und Nerv.	36	43	34	46	30	44	**54**	20	19	**10**
Iris	31	**19**	49	30	34	50	**50**	45	37	43
Accomodation	22	**83**	33	38	23	68	42	7	21	**2**
Bulbus	**57**	9	12	21	4	17	—	13	18	16
Organum lacrym.	20	37	**14**	27	32	21	**42**	32	17	27
Chorioidea	6	43	10	20	20	**54**	47	4	27	6
Glaucom	5	5	9	6	3	**15**	11	13	10	**2**
Diverse	9	13	24	20	5	27	9	30	14	19

Die Tabelle, in welcher die Maximal- und Minimalwerthe der Erkrankungen der einzelnen Organe hervorgehoben sind, mag für sich selber sprechen. Es lassen nämlich die Thatsachen — und auch das nur zum Theil höchstens einen Versuch der Erklärung zu.

So z. B. könnte die Häufigkeit der Palpebralaffectionen in London durch die stark mit Staub, Russ und Nebel geschwängerte Luft verursacht sein, wofür dann spräche, dass in München, wo der Russ und Rauch in dem Maasse fehlt, der Nebel meist nur stundenweis eintritt und der Staub aus wenig reizenden runden Kalkpartikelchen besteht, dieselben am seltensten sind.

Ein näheres Eingehen auf die geographische Verbreitung der einzelnen Erkrankungen ist nicht mehr durch Zahlenwerthe gestützt.

Von Interesse für die Frage der epi- bzw. endemisch vorkommenden Krankheiten und ihrer ätiologischen Factoren ist indess noch die durch einen reichen litterarischen Apparat gestützte Arbeit von Falk. Ich hebe daraus das Hauptsächlichste hervor.

Digitized by Google

Von der Hemeralopie wird bemerkt, dass dieselbe sehr häufig auf europäischen Schiffen auftritt, wenn sie in äquatoriale Gegenden kommen. Man war daher versucht, dem grellen Sonnenscheine die Schuld beizumessen und sie als Uebergang zu den Blendungsamblyopien anzusehen, um so mehr, als auch an anderen Orten Blendung ähnliche Erscheinungen — Accomodationsbeschränkung und Gesichtsfeldeinengung — zu Wege brachte, so bei Menschen und Thieren, die mit ungeschützten Augen die Schneefelder der Alpen überschreiten (Tschudi), bei Indianern, die im Frühjahr bei steigender Sonnenintensität auf den Schneefeldern jagen (Gardner), bei der Besatzung auf Malta, wo die Sonne von den kahlen Felsen stark reflectirt wird.

Bei genauerer Untersuchung stellte sich indess heraus, dass sowohl auf den Schiffen als in Malta die Unter- und Oberoffiziere frei blieben, die doch dem Einflusse der Sonne ebenso stark ausgesetzt sind. Den Grund hierfür fand man dann bald, wie dies auch Weiss constatirt, in der besseren Verpflegung und Wohnung dieser Vorgesetzten, die ebenso wenig wie an Hemeralopie an Scorbut erkranken, von dem meist bei den erkrankten Individuen deutliche Zeichen vorhanden waren.

Eine starke Stütze dafür, dass allgemeine Ernährungsstörungen oder ungenügende Nahrung eine nothwendige Vorbedingung zum Zustandekommen der Hemeralopie durch starke Beleuchtung und Blendung sind, ist in der Thatsache gegeben, dass in den Vereinigten Staaten, in Brasilien die Sklaven, die übrigens auch in ihrer Heimat stark daran leiden, in Indien und China die armen, vorwaltend von Reis sich nährenden Individuen hemeralopisch werden, dass in Russland die Epidemien nach oder bereits während der grossen Fasten eintreten, und darin, dass, wo in Kasernen, Gefängnissen, Waisenhäusern etc. Epidemien ausbrachen, dieselben häufig auf Darreichung einer besseren Kost, event. mit theilweiser Evacuation rasch verschwanden.

Von dem „Trachom“ erfahren wir, dass dasselbe in neuerer Zeit besonders in Irland um sich gegriffen hat, während das übrige Grossbritannien und die indischen Colonien nur wenig zu leiden haben. Während Schweden ganz frei geblieben ist, haben Portugal

Digitized by Google

1849 und Dänemark 1851 in dem schleswig-holsteinischen Krieg die Bekanntschaft der Krankheit gemacht. Besonders charakterisirt sind Italien und Belgien dadurch, dass in diesen Ländern auch die Civilbevölkerung von dem Leiden stark ergriffen ist. In Italien soll mit jeder neuen politischen Unruhe die Intensität der Erkrankung zugenommen haben und zwar so sehr, dass in diesem Lande die grösste Krankenzahl sich ergibt. In Belgien hatte die Krankheit unter dem Militär stark um sich gegriffen, als man im Jahre 1834 von 6500 Augenkranken 2400 in ihre Heimat entliess. Dadurch wurde die Krankheit auch in der Civilbevölkerung verbreitet, so dass noch im selben Jahre nach Jüngken 600000 Menschen (= 1/6 der ganzen Bevölkerung) an der Krankheit litten. Es war also eine ausserordentlich grosse örtliche und zeitliche Disposition für diese Krankheit vorhanden, über deren Natur allerdings völliges Dunkel schwebt.

Falk sucht für das Trachom die örtlichen Bedingungen im Boden und hält dafür, dass starker Alluvialboden mit temporären Ueberschwemmungen bei starkem Temperatur- und Feuchtigkeitswechsel besonders begünstigend sei. Dafür spräche das häufige Vorkommen in Livland, wo unter 670‰ Conjunctivalleidenden nach v. Oettingen 410‰ Trachomkranke sich fanden und wo ausserdem die Vertheilung eine derartige ist, dass in der Küstengegend, wo der Seewind theils die Temperaturwechsel weniger schroff macht, theils durch Verdünnung der miasmatischen Ausdünstungen des Bodens die Luft rein erhält, die Trachomerkrankungen nur 1% der Bevölkerung, in den Sumpfgegenden des Innern aber 3,36 % ausmachen. Dieser Unterschied kann aber auch durch die socialen Verschiedenheiten zwischen den Küsten- und den Bewohnern des Innern bedingt sein, von denen die ersteren social etwas besser gestellt sind.

Auch v. Oettingen legt das Hauptgewicht bei den Ursachen der Erkrankung auf die socialen Missstände und schlechten hygienischen Verhältnisse der Wohnungen. Da die Weiber diesen letzteren Schädlichkeiten mehr ausgesetzt sind, weil sie den ganzen Tag über im Hause sich aufhalten, so erkranken sie auch in bedeutend höherem Maasse.

Digitized by Google

Damit stimmt auch die Mittheilung Mannhardt's, dass die Trachomepidemien in Constantinopel vorzugsweise vorkommen unter den armenischen Lastträgern, die sich durch grosse Unreinlichkeit auszeichnen. Bei ihnen werden ganze Hausgenossenschaften zugleich befallen.

Ebenso verhält es sich in Finnland, wo die von den in ungünstigen hygienischen Verhältnissen lebenden Finnen bewohnten Districte vorzugsweise befallen werden.

Auch in Deutschland kommt das Trachom vor und zwar besonders in der Gegend zwischen Thüringerwald und Harz und am Niederrhein.

Schliesslich erwähnt Falk noch einige Ophthalmien, die durch ganz locale Ursachen bedingt sind. Dahin gehört eine in Spanien durch den Saft der Feigenbäume zu gewissen Zeiten, eine andere in Sicilien und Algier durch Stacheln und Haare von Cactus hervorgerufene Art; wieder andere werden durch Insekten erzeugt, wie in Pondichery durch kleine Fliegen, welche den blühenden Jasmin bewohnen, in Indien durch solche, welche die Tamarindenbäume, und auf Malta durch solche, welche die Granatblüthen besuchen.

Endemischen Charakters scheint auch die Conjunctivaldiphtherie zu sein, da dieselbe bisher vorzugsweise nur in Nordostdeutschland auftrat, während in den übrigen Theilen des deutschen Reiches ein nur sporadisches Vorkommen des Conj. diphtheritica bekannt ist (vgl. die Mittheilungen v. Gräfe's, Jacobson's und Hirschberg's). Verschieden davon soll eine unter dem gleichen Namen beschriebene, in Nordfrankreich vorkommende Krankheitsform (Zehender) sein.

Auch über die Abhängigkeit der Augenaffectionen von Rasse und Nationalität ist noch wenig Positives bekannt. Ausser dem, was über das Verhältniss der Häufigkeit des Trachoms bei den Finnen etc., und ausser dem, was über den Antheil der jüdischen Rasse an der Blindenstatistik angegeben wurde, existiren nur paar Notizen. So führt Burnett an, dass die scrophulösen Erkrankungen und die acute Tuberculose besonders häufig bei Mulatten vorkommen, während er das Trachom bei ihnen in den



Digitized by Google

5 Jahren, in denen er Gelegenheit zur Beobachtung hatte, nie constatirte und es nur bei Weissen fand und zwar vorzugsweise bei den irischen Proletariern.

Vorkommen von Cysticercus cellulosae ist wie in andern Organen, so auch im Auge dort am häufigsten, wo durch reichlichen Schweinefleischgenuss die Taenia solium häufiger vorkommt, so in Norddeutschland, Russland, Polen etc., neuerdings auch in den Vereinigten Staaten.

In Bezug auf die Kurzsichtigkeit gibt Zehender an, dass sie bei Deutschen häufiger sei, als bei den übrigen Europäern, was Pflüger und Loring bestätigen. Ferner gibt Mannhardt an, dass in Italien eine natürliche Anlage zu Myopie vorhanden sei und hochgradige progressive Myopie mit Strabismus diverg. unter den gebildeten Klassen auffallend häufig vorkomme. Nach Furnari fehlt sie bei den Kabylen völlig und soll nach v. Horff in Texas sehr selten sein. —

Wie ersichtlich, ist es nicht möglich, aus dem vorliegenden Material Schlüsse auf den Einfluss des Klimas etc. zu ziehen. Dazu gehörte, unter Ausschluss der vom Menschen abhängigen *Factoren*, ein ins Einzelne gehender Vergleich dieser Angaben mit meteorologischen und geologischen Daten. —

Was die Beziehungen der **Altersperioden** zu den Erkrankungen des Auges angeht, so sind auch da die statistischen Daten noch zu spärlich, um aus ihnen allgemeine Schlüsse ziehen zu können.

Eine detaillirte Besprechung aller einzelnen Affectionen bezüglich ihres hauptsächlichsten Vorkommens in den einzelnen Altersklassen wäre daher wenig angebracht, und werde ich im Folgenden diesen Punkt in mehr resumirender Weise erledigen.

Zunächst stimmt es mit den aus der Blindenstatistik hervorgehenden Resultaten (S. 155 oben) überein, wenn nach Guy's Hosp. Reports für 1870 die Zahl der Augenkranken in so hohem Grade wächst, dass die Augenkrankheiten in höherem Alter ein grösseres Verhältniss zeigen, in früherem Alter dagegen ein kleineres, als irgend eine andere Art von Erkrankungen.

Digitized by Google

Bei den Neugeborenen findet sich ab und zu Blindheit und zwar theils in Folge von Hemmungsbildungen an den Augen, theils in Folge von bereits in der Fötalperiode überstandenen Augenentzündungen. In Bezug auf die Häufigkeit dieses Vorkommens schwanken die Angaben zwischen 1,4 und 12% aller Blinden. Ein anderer Theil der Hemmungsbildungen, Irideremie, Iriscolobom, Albinismus, bewirkt geringere Sehstörungen, ebenso die Catar. zonul., die Ptosis, Unwegsamkeit der Thränenpunkte, Strabismus, wie auch die Anomalien des Farbensinnes und der Refraction.

Die Krankheiten des Kindesalters, in welche neben den eben angeführten Fehlern und Leiden der Augen auch die durch die blennorrhöischen Processe der Neugeborenen entstandenen hinübergenommen werden, sind zum Theil durch die mangelnde Widerstandsfähigkeit des kindlichen Organismus gegen die Einwirkung der Aussenwelt bedingt.

Ein Theil davon ist vergesellschaftet mit Allgemeinleiden, die zum Theil einer ererbten Disposition entstammen. Dahin gehören die mannigfachen Liderkrankungen, die phlyktänulären Entzündungen der Bindehaut und der Cornea, und bei denen die letztere nicht selten dauernde Trübungen erleidet und sogar manchmal zerstört wird. Auch die hereditäre Lues zeigt sich in dieser Altersperiode vornehmlich in der Form der Keratitis parenchymatosa manifest.

Ebenso stellt das kindliche Alter zu der Conjunctivaldiphtherie und zum Croup das Hauptcontingent.

Bezüglich der Refractionsanomalien pflegt sich die angeborene Uebersichtigkeit häufig in Emmetropie bzw. Kurzsichtigkeit zu verändern. Die höhergradige Hypermetropie ist dabei gern mit Strabismus convergens complicirt.

Nach Diphtheritis tritt manchmal zeitweilige Accomodationsparalyse ein.

Auch den Nystagmus sehen wir manchmal sich entwickeln in Folge von zurückgebliebenen Trübungen der brechenden Medien.

Als fernere Veranlassung zu Erkrankungen der Augen sind für dieses Alter die acuten Exantheme zu nennen; ebenso bewirken häufig die epidemische Cerebrospinalmeningitis und der Typhus recurrens tiefer gehende Augenleiden (Iridochorioideitiden etc.).

Digitized by Google

Auch die Conjunctivitis granulosa und der Follicularkatarrh sind bereits in diesem Alter repräsentirt.

Die Functionsstörungen der Augen sind wegen der bedeutenden Anstrengungen, die ihnen in diesem Alter, der Lernperiode, zugemuthet werden, ganz besonders stark progressiv; vorzugsweise ist dies der Fall bei der Myopie, deren Entwicklung und Fortschreiten hauptsächlich an dieses Alter geknüpft ist, in sehr vielen Fällen mit Accomodationskrampf sich combinirend. Auch der Strabismus macht in diesem Alter noch starke Fortschritte. Aus allen diesen Leiden resultirt für diese Altersklasse eine Blindenmenge von 8,5% nach Birch-Hirschfeld, nach Schimmer (für England, Schottland und Schweden) eine solche von 6,7%.

Was das Jünglingsalter angeht, so übernimmt es die sämmtlichen Ausgänge der vergangenen Krankheiten und die Sehstörungen, die an dieselben geknüpft sind, und ebenso die Refractionsfehler.

Die Scrophulose als begünstigendes Moment für das Entstehen der Augenkrankheiten kommt nicht mehr so in Frage, wie in der vorigen Altersperiode; dagegen bedingen verschiedene andere allgemeine Erkrankungen (Typhen, Pneumonie, Morb. Brightii etc.), ferner die durch die Beschäftigung und durch die Lebensweise hervorgerufenen Schädlichkeiten mechanischer, physikalischer oder chemischer Natur die Entstehung neuer Augenleiden. Diese Momente bewirken Erkrankungen in allen Theilen des Auges, von den Lidern angefangen bis hin zur Netzhaut und dem Sehnerv, welch letztere besonders bei dem Morb. Brightii afficirt werden. Auch das Trachom weist jetzt höhere Ziffern auf. Die Erblindung ist in diesem Alter weniger häufig, sie beträgt nur 0,9% der Gesammtzahl, wodurch die Blindenzahl in diesem Alter auf 9,4% steigt.

Auch das frühere Mannesalter führt uns zum Theil wieder dieselben Krankheiten vor, die im zweiten Lebensdecennium vorherrschend waren, die Erkrankungen der Lider, der Conjunctiva, der Cornea etc. Die gonorrhöischen sowie die secundär-luetischen Affectionen sind dabei bedeutend häufiger. Die neu auftretenden Krankheiten sind meist durch die Beschäftigung bedingt, wobei die Verletzungen eine grosse Rolle spielen, so die Entstehung des

Digitized by Google

Symblepharon, Pterygium, die Affectionen der Cornea, die Iritiden mit Trübungen des Corp. vitr. in Folge von Blutergüssen bei Contusionen etc. In diesem Alter werden auch die Amblyopien und Amaurosen häufiger, wie sie entstehen aus Bleiintoxication, Alkohol- und Tabakmissbrauch. Die Erblindung beträgt 3,4%, woraus sich eine Blindenmenge von 12,8% ergibt.

Dem reiferen Mannesalter kommen mit wenigen Ausnahmen dieselben Krankheiten zu, wie dem vorigen. Bei den Sehnerven-Netzhautleiden walten jedoch die zur Atrophie führenden mehr vor, weshalb auch die Amaurosen stärker vertreten sind. Endlich macht sich auch eine physiologische Herabsetzung der Function des Accomodationsmuskels in Gestalt der sog. Alterssichtigkeit (Presbytie) geltend. Gegen Ende dieser Periode mehren sich auch die Sehstörungen, die durch grauen Staar oder durch das Glaucom bedingt sind. Die Zahl der Blinden steigt auf 18% mit einer Zunahme von 5,2% der Gesammtblindenzahl.

Ausser den bereits sehr zahlreichen von früher her datirenden Leiden entstehen im Greisenalter noch eine nicht unbeträchtliche Zahl neuer. Die Lidknorpel schrumpfen oder erweichen, dadurch entsteht Ek- oder Entropium mit secundären Keratitiden, die Sclera wird rigider, das Glaucom damit häufiger. Ebenso tritt durch Ernährungsstörungen der Linse der graue Staar bedeutend stärker als früher auf. Die atheromatösen Gefässe bersten leicht und geben zu Hämorrhagien in der Retina etc., zu Netzhautablösung Veranlassung, oder es findet der Erguss in den Glaskörper statt, wodurch dieser meist dauernd getrübt wird. Von den Geschwülsten sind besonders die Sarcome und Carcinome durch ihre rapide Wucherung ausgezeichnet. Die Blindenzunahme beträgt für dieses Alter 29,7%, die Blindenzahl steigt mithin auf 47,7%. —

Es wurde schon oben darauf hingewiesen, dass die Lebensweise und die äusseren bzw. Berufsverhältnisse, unter welchen die Menschen stehen, bei der Aetiologie eine so grosse Rolle spielen, dass eine scharfe Begrenzung des Einflusses der klimatischen Verhältnisse etc. nicht ermöglicht sei. Insbesondere concurriren in der Hinsicht ungenügende Nahrung, schlechte Luft, sei sie verdorben

Digitized by Google

durch zu dichtes Zusammenleben vieler Menschen in mangelhaft ventilirten Räumen, sei sie es durch schädliche Gase oder Staub.

Ebenso kommen dabei u. a. vornehmlich die Beleuchtungsverhältnisse (zu grelles oder zu schwaches Licht) und die durch die Berufsarten gegebenen Schädlichkeiten in Frage.

In Bezug auf den letzteren Punkt hat uns die Gewerbepathologie von Layet-Meinel einen guten Theil des Materiales geliefert.

Wir besprechen zuerst die **mechanischen** Schädlichkeiten.

Hierher gehören vor allem die Insulte, die das Auge durch Schlag, Stoss oder Druck erleidet. Es kommt entweder nur zu oberflächlichen Quetschungen und Continuitätstrennungen in den das Auge bedeckenden Theilen, oder die Gewalt ist eine so intensive, dass auch die einzelnen Umhüllungsmembranen des Auges eine Zerreissung erfahren; besonders sind es da die Rupturen der Iris und der Chorioidea mit Blutergüssen und eventueller Abhebung oder Berstung der Retina, oder es kommt gar zu Zerreissungen der Sclera, zu einem Verluste des Glaskörpers. Desgleichen finden nicht selten Dislocationen der Linse statt, entweder dass dieselbe ganz aus dem Auge geschleudert wird, oder dieselbe sich in die Vorderkammer oder in den Glaskörper senkt etc., oder, falls dieselbe am Platze bleibt, Continuitätstrennung in der Linsenkapsel mit nachfolgender Trübung des Linsensystems. Trifft das Trauma die Cornea, so tritt Keratitis, nicht selten mit Perforation der Hornhaut vergesellschaftet, auf.

Die Veranlassung zu diesen Einwirkungen ist immer eine zufällige. Bei Kindern ist es meist Leichtsinn oder Unachtsamkeit, durch welche das eine vom andern einen Peitschen- oder Ruthenhieb, einen Schneeball oder ein Wurfgeschoss in das Auge bekommt; bei älteren Leuten fast ebenso oft eigene Unachtsamkeit oder Insulte Anderer, dass ein fremder Körper, Steinbrocken, ein Prügel oder andere Waffen, das Auge treffen.

Während diesen zufälligen Ursachen 82 mal Erblindung zuzuschreiben war (Landesberg), sind in ihrem Berufe durch Verletzungen erblindet nur 36 Leute, welche zum grossen Theil Steinbrecher, -klopfer, Maurer, Eisenarbeiter waren. In der letzteren

Digitized by Google

Kategorie stellen die Arbeiter in den Maschinenfabriken ein ansehnliches Contingent.

Nächst den Quetschungen des Auges durch Schlag u. s. w. wird am häufigsten ein Unglück hervorgerufen durch das Gegenfliegen von Fremdkörpern gegen das Auge, bzw. dadurch, dass dieselben in letzteres eindringen. Ab und zu ist dazu die Veranlassung gegeben durch zufällige Beschäftigungen (Aufklopfen von Zündhütchen, bei Freudenschiessen durch Pulver und Sand, auf der Jagd durch Schrotschuss u. s. w.). Meist treten diese Verletzungen in Folge der täglichen Beschäftigung ein, so bei Metallarbeitern, Schmieden, Arbeitern in Maschinenfabriken, besonders solchen, die Gusseisen zu bearbeiten haben, dann bei Steinarbeitern, Bergleuten, Steinklopfern, Maurern, Bildhauern, Müllern durch das Schärfen der Mühlsteine, Edelsteinspaltern.

Wenn der Körper nicht in den Bulbus eindringt, sondern nur die oberen Schichten der äusseren Membranen durchtrennt, so pflegen die Folgeerscheinungen im Allgemeinen nicht sehr schwerer Natur zu sein. Ist die Cornea verletzt, so dass mindestens noch die Descemetische Haut intact geblieben, so entwickeln sich Entzündungen, die rasch verlaufend, meist grössere oder geringere Trübungen hinterlassen, welche nur selten mit stärkeren Formänderungen der Cornea sich combiniren. Power berichtet als über eine Ausnahme, von einem Fall, wo nach der Verletzung der Cornea durch ein bald entferntes Stückchen Eisen über ein Jahr anhaltende Schmerzhaftigkeit mit Thränenträufeln und Gebrauchsunfähigkeit des Auges folgten. — Bei Verletzung der Conjunctiva und oberflächlichen Schichten der Sclera ist meist das Leiden eine acute Entzündung mit Blutaustritt, welche selten von Formänderungen des Bulbus durch narbige Contraction gefolgt ist.

Dringt dagegen der Körper in den Bulbus ein, so gibt es kaum eine Affection, welche nicht die Folge sein könnte. In den günstigsten (seltenen) Fällen wird der Fremdkörper leicht ertragen oder er kapselt sich nach geringer Reactionsentzündung ein, meist aber wirkt er intensiv reizend. Die Affectionen sind nun entweder durch die traumatische Einwirkung des Fremdkörpers allein bewirkt, oder durch die reizende Wirkung des im Auge verbleibenden Körpers.

Digitized by Google

Dahin gehören die Perforation der Cornea mit Irisvorfall, Vereiterung der Hornhaut, die zu Phthisis bulbi führen kann, dann die durch Verletzung der Linsenkapsel bedingte Cataract, durch welche letztere dann in Folge der durch Quellung der Linse hervorgerufenen Druckerhöhung Secundärglaucom entstehen kann. Ferner treten auf Iritiden und Kyklitiden, die meist zusammen vorkommend, ebensowohl Folge einer Linsenquellung, wie der directen traumatischen Einwirkung sein können und grosse Gefahren für das Auge und durch die mögliche sympathische Ophthalmie auch für das Gesicht überhaupt mit sich führen.

Es kann der Fremdkörper aber auch in der Orbita stecken bleiben und dort durch reactive Entzündungen und Abscessbildung üble Erscheinungen bewirken, ja direct den Sehnerven lädiren.

Bezüglich der Häufigkeit dieser und der durch ähnliche Schädlichkeiten erzeugten Affectionen geben Zehender und Landesberg an, dass sie 13,5 und 20,3 % aller Erblindungen liefern, von denen nach Landesberg nur 1/6 auf Weiber und 1/4 auf Kinder bis zu 15 Jahren fallen, so dass sich ein bedeutender Einfluss der Berufsthätigkeit herausstellt.

Bezüglich der Häufigkeit der Verletzungen durch Contusionen und Fremdkörper überhaupt und ihrer Localisationen sind besonders instructiv die schon citirten statistischen Mittheilungen Cohn's, die Angaben von Fife und Heath und eine ausführliche Statistik von v. Liederscron, der das Material der Münchener Augenklinik von einem Zeitraume von 20 Jahren benutzte.

Fife und Heath in Newcastle haben unter 1244 Augenkranken 155 Verletznngen = 124 ‰ und 41 der Nebenorgane = 33‰ behandelt; im Manchester Royal Eye Hosp. hatten 7159 Kranke 1302 Verletzungen = 182‰, in den beiden Dresdener Polikliniken von 1469 Kranken 217 = 148‰.

Von den in der Münchener Augenklinik behandelten 43877 Personen mit 64587 Augenleiden hatten Verletzungen

		mit	ohne Fremdkörper
von stationär Behandelten . .	10143 Personen	67 = 6,6‰	716 = 70,6‰
„ ambulatorisch Behandelten	33734 „	2194 = 65,0‰	1377 = 40,8‰
	43877 Personen	2261 = 51,5‰	2093 = 47,7‰

Digitized by Google

woraus hervorgeht, dass für München die Summe der Läsionen = 99,2‰, bedeutend kleiner ist als in den industriereicheren Gegenden. Diese Fälle vertheilen sich auf die einzelnen Organe folgendermassen: Es kamen auf

	ambulatorische	stationäre Kranke
Affectionen der Lider	70 = 1,96%	28 = 3,58%
„ „ Conjunctiva	927 = 25,96	40 = 5,12
„ „ Cornea	2281 = 63,87	262 = 33,54
„ „ Sclera	39 = 1,09	20 = 2,56
„ „ Iris	10 = 0,28	118 = 15,10
„ „ Chorioidea	4 = 0,11	5 = 0,64
„ „ Linse	84 = 2,35	193 = 24,70
„ des Glaskörpers	3 = 0,08	14 = 1,79
„ „ Bulbus und der Augenhöhle	109 = 3,05	87 = 11,14
„ der Thränenorgane	4 = 0,11	
„ „ Retina	—	16 = 2,05

Aus dieser Aufstellung geht hervor, dass die Verletzungen besonders gern die Cornea treffen, dass aber die Fremdkörper, wenn sie die äusseren Membranen perforirt haben, zwar meist in der vorderen Augenkammer verbleiben, doch auch in nicht ganz seltenen Fällen bis in die innerste Tiefe des Bulbus dringen können.

In Bezug auf ihre Vertheilung nach Berufsklassen finden sich Angaben bei Layet-Meinel, wo S. 324 angegeben ist, dass in den Steinkohlendistricten die Bergleute nahe an 60% aller traumatischen Erblindungen liefern, dann S. 156, dass in den Marinearsenalen zu Rochefort die Augenaffectionen bei den Arbeitern der Maschinenwerkstätten 149‰, für die Gesammtheit der Arbeiter nur 55‰ der externen Krankheiten ausmachen. Weitere Angaben macht v. Liederscron, denen zufolge von 783 Augenverletzungen, die eine Aufnahme in die Münchener Augenklinik erforderten, 183 auf Eisenarbeiter, 127 auf Steinarbeiter entfielen, während die nächsthäufig betroffenen Klassen Landleute (zur Erntezeit) und Kinder waren.

Besonders lehrreich sind die Angaben von Cohn, der fast bei einem jeden von 1283 Metallarbeitern aus 6 Fabriken jährlich 2—3 Verletzungen constatiren konnte, von denen die Hälfte ärztliche Hülfe bedurfte. Auf die einzelnen Kategorien vertheilten sich die Verletzungen so, dass ärztliche Hülfe nachsuchten von den

Digitized by Google

Gussputzern	87%
Maschinenbauern	83
Drehern	69
Bohrern	54
Kesselschmieden	53
Schlossern	49
Hoblern	46
Schmieden	44
Schmelzern	26
Schraubenschneidern	20

Von diesen 633 Arbeitern wurden, und zwar im Mittel 17 Tage lang, zeitweilig dienstuntauglich 279. 28‰ der Gesammtzahl = 36 büssten durch diese Verletzungen einen Theil des Sehvermögens ein, 16 = 12‰ verloren ein Auge völlig.

Auch die kleineren nicht perforirenden Fremdkörper sind bei der Entstehung von Augenaffectionen namhaft betheiligt. Sie sind sehr verschiedener Natur: Haare von Pflanzen und Thieren, Fasern von Holz, Asche und derartige mineralische Theile, dann die ganz fein zerteilten als Staub bezeichneten Materialien, kurz alles, was sich längere Zeit schwebend in der Luft zu erhalten im Stande ist.

Daraus ist schon zu entnehmen, welch grosse Menge von Berufen der schädigenden Einwirkung dieser Klasse von Fremdkörpern ausgesetzt ist. Die durch dieselben hervorgerufenen Erscheinungen sind meist nicht sehr schwerer Natur, bei den meisten fortdauernden Einwirkungen oder Schädlichkeiten aber um so hartnäckiger. Wo der Staub in Folge seiner runden, der kugeligen angenäherten Form weniger reizt, beschränkt sich die Einwirkung auf die Verstopfung der Drüsenausführungsgänge an den Lidern, es entsteht Blepharitis ciliaris. Ist aber der Staub scharfkantig und dadurch reizend, so entstehen chronische Conjunctivitiden und Cornealaffectionen. Den Körpern der ersten Klasse gehören an Mehl, Farben, Thon, Polirmittel, denen der zweiten Gyps, Sand, Asche, Erde, Schleifstaub, Pflanzenpulver, Faserenden, Haare etc. Die wenig reizenden Fremdkörper afficiren besonders die Müller, Bäcker, Töpfer, Tüncher, Tapeten-, Buntpapier- und Emailarbeiter, Blumenmacherinnen, Spiegel- und Glaspolirer. Durch die anderen Fremdkörper werden besonders geschädigt die Gypsgiesser, Maurer, Former in Giessereien,

Digitized by Google

Schleifer, bei denen durch Verbrennung die Einwirkungen bösartiger werden, Landleute, Soldaten und andere Personen, die sich viel im Freien aufhalten, das Eisenbahnfahrpersonal, dann die Arbeiter in Spinnereien, in Papierfabriken, die Filz- und Hutmacher, ferner die Stösser von Materialien zur Glasfabrikation, die von Droguen und besonders Podophyllinwurzel (Hutchinson) und Ipecacuanha (Binz), die mit dem Ausladen von Guano beschäftigten Arbeiter etc. In den letzten drei Kategorien und bei den Tabaksarbeitern wiegt die chemische Einwirkung des Staubes stark vor.

Dass **schlechte Luft**, d. h. mit den gasförmigen Producten der Respiration und Perspiration der Menschen, mit den Dünsten vom Kochen und Waschen, mit Tabaksdampf, Rauch von Brennmaterial mehr oder weniger stark geschwängerte, für die Gesundheit im Allgemeinen nicht zuträglich ist, das ist schon seit längerer Zeit bekannt; aber auch für die Gesundheit der Augen stellt sich ein ungünstiger Einfluss derselben heraus.

Zuerst wies Baltz diesen Einfluss bei der Militärophthalmie nach, des weiteren ergibt er sich aus den früher beim Trachom angeführten Thatsachen und aus dem häufigen Vorkommen von Blepharitis und Conjunctivitis (Layet-Meinel), bei den Kloakenräumern und Senkgrubenfegern (Ammoniak). In den meisten Fällen indess lässt sich ihr Einfluss nicht so direct nachweisen, sie spielt dann mehr die Rolle eines begünstigenden Momentes, wie in den Werkstätten der Schuster, Schneider und anderer Handwerker, in den Tabaksfabriken, Schulen etc., kurz überall, wo Gelegenheit zu Ueberfüllung der Räume vorhanden ist. Die schlechte Beschaffenheit rauchiger und übelriechender Wirthsstubenluft würde ebenfalls einen bedeutend grösseren Einfluss äussern, wenn nicht dort die Augen hinwiederum eine grössere Ruhe genössen.

Auffälliger nachweisbar sind schon die schädlichen Einwirkungen der ätzenden Substanzen. Entweder sind sie in Gas- und Dampfform im Arbeitsraume enthalten und lösen sich in der Augenflüssigkeit, oder sie gelangen in fester und flüssiger Form durch Zufall ins Auge und bewirken dann dort ähnliche Erscheinungen, wie sie durch Verbrennung erzeugt werden: Entzündung, Blasenbildung oder

Digitized by Google

Verschorfung, die zum Theil durch die chemische oder mechanische Wirkung noch gesteigert werden.

Zur ersten Klasse gehören die in der Technik gebräuchlichen flüchtigen Säuren, besonders schweflige, Salz- und Salpetersäure, letztere mit ihren niedrigeren Oxydationsstufen, ferner Ammoniak, Chlor u. s. w. Die Berufsarten, die der Einwirkung dieser Gase und Dämpfe ausgesetzt sind, sind die Arbeiter in chemischen Fabriken, welche sich mit Herstellung dieser Artikel befassen, in den Hütten, wo schwefelhaltige Erze verarbeitet werden, in Bronzewaarenfabriken, sofern sie beim Beizen zu thun haben, die Goldarbeiter, die Strohgeflechtbleicher für die sauren Dämpfe, während die Bleicher von Papiermasse, von Zeugen durch das Chlor afficirt werden. Sie leiden in Folge dessen häufig an chronischen Conjunctivitiden. Ebenso thun dies die Arbeiter in den Arsenhütten. Ferner ist bekannt, dass in Südfrankreich das Schwefeln der Weinfässer den damit Beschäftigten Augenentzündungen verursacht. Aehnliches gibt auch Arcoleo aus Sicilien an, wo von 335 Weinbauern, welche die Weinberge gegen Oidium Tuckeri schwefelten, 97 Conjunctival- und 118 Cornealleiden davontrugen. In denselben Verhältnissen wurden auch 677 dabei helfende Kinder afficirt. Die Dämpfe der Essigsäure, wie sie in Essig- und Bleiweissfabriken reichlich vorkommen, sind wenig schädlich. Der Einfluss des Schwefelwasserstoffs, der bei der freiwilligen Zersetzung der Sodarückstände entsteht, auf das Entstehen von Augenleiden bedarf noch sehr der Bestätigung. Wichtig dagegen sind die Augenerkrankungen, meist sehr heftiger Natur, denen die Hutmacher durch die Dämpfe des zum Steifen der Filzhüte verwendeten Sublimates und des in neuerer Zeit in Anwendung kommenden Methylalkohols ausgesetzt sind, dann die der Kautschukarbeiter, die durch den Chlorschwefel leiden.

Der Ammoniakeinwirkung sind ausser den mit der Herstellung desselben Beeshäftigten hauptsächlich Pferdewärter unterworfen und dadurch zu Phlyktänen und Bindehautkatarrhen disponirt.

Die den Schäden der zweiten Kategorie, die besonders durch die Einwirkungen des Kalks und Mörtels repräsentirt sind, ausgesetzten Arbeiter sind die Maurer. Geschwüre der Conjunctiva und Cornea mit Ausgang in Pterygium sind nichts Seltenes. Durch

Digitized by Google

ähnliche Unglücksfälle können übrigens ein grosser Theil der vorerwähnten Arbeiter mit den concentrirten Substanzen ihre Augen schädigen. Sehr intensiv geschieht dies durch Tropfen von Schwefelsäure, die in den Gewerben häufig verwandt wird. Hierher gehört auch das von Kittel beobachtete Vorkommen von Conjunctivitiden bei Blumenmacherinnen, die mit Schweinfurter Grün gefärbte Materialien verarbeiten. —

Von den **physikalischen Schädlichkeiten** kommen vornehmlich in Betracht abnorme Verhältnisse der Temperaturen und Beleuchtungen, und zwar kann erstere schädlich wirken sowohl in Gestalt abnormer Hitze, als auch bei nicht sehr extremen Graden durch rasch eintretende Abkühlung: die Effecte sind in beiden Fällen gleich.

Hohe Temperaturen, bis zu 60—80° C., können nun auf den ganzen Körper wirken, wie bei den Arbeitern in Malzdarren, Trockenstuben der Zuckerfabriken, in Webereien, Färbereien, Stearinfabriken etc., wodurch dann einerseits eine Hyperämie der oberflächlichen Gebilde des Körpers und auch der Augen entsteht, welche die Ausbildung von Blepharitiden und Conjunctivitiden begünstigt, andrerseits häufig ein nervöser Erethismus, der sich durch Hyperästhesien und subjective Gesichtsempfindungen kund thut. Dabei ist es einerlei, ob die Hitze feucht oder trocken ist. Die letztere kann überdies durch Austrocknung der Conjunctiva reizend wirken.

Häufiger indessen wirken die hohen Temperaturen nur local ein. Hier kommt zuerst die Verbrennung und Verbrühung der Augen durch kleine heisse Körper in Frage, die immer nur unglücklichen Zufällen zuzuschreiben ist, der aber gewisse Berufsklassen vorzugsweise ausgesetzt sind. So finden sich bei Köchen und Köchinnen häufig die Verbrennungen durch Wasser und Fett, die durch Fett gleichfalls bei den Arbeitern in Nadelfabriken, welche das Härten der Nadeln mittels heissem Thran zu bewerkstelligen haben, dann Gerbern, die das Leder mit heissem Fett tränken; die Böttcher verbrennen bisweilen ihre Augen durch geschmolzenes, brennendes Pech beim Pichen der Fässer; geschmolzenes Metall kann in die Augen der Giesser und Schmelzer spritzen, und in die der Schmiede und Arbeiter in Puddel- und Walzwerken



Digitized by Google



glühendes Eisen. Die Orte der Verletzungen sind Lider, Conjunctiva und Cornea, die Erscheinungen entweder vorübergehende Röthe und Blasen, oder Verschorfung des getroffenen Theils mit reactiver Entzündung der Umgebung. In Folge der letzteren kann dann Ektropium, Symblepharon, Ankyloblepharon, Pterygium, Hornhautperforation, sogar Phthisis bulbi zu Stande kommen.

Weiter ist in Betracht zu ziehen die Hitze, insofern sie sich in der Form von aus Oefen etc. strahlender als Quelle von Augenleiden erweist. Dieser Art der Hitzeeinwirkung sind ausgesetzt nicht nur die speciell Feuerarbeiter genannten Klassen, wie Hüttenarbeiter, Metallschmelzer, Puddler, Schmiede, Glasbläser, Heizer, Kalkbrenner, sondern auch Bäcker, Köche, Büglerinnen u. s. w. Während bei den letzteren Kategorien, die hauptsächlich dunkler Hitze ausgesetzt sind, vorwiegend sich oberflächliche Leiden finden, Blepharitis und Conjunctivalkatarrh, bei den Büglerinnen auch in Folge der stark vornübergeneigten Kopfhaltung Chorioidealhyperämie, ist bei den zuerst genannten ausserdem durch die concurrirende intensive Beleuchtung die Möglichkeit zum Entstehen von Amblyopien gegeben. Warlomont (cit. bei Layet-Meinel S. 21) verneint zwar diese letztere Möglichkeit, gibt dagegen noch accomodative Asthenopie als Folgeerscheinuug der Glut an.

Die Beleuchtung steht insofern im Gegensatz zur Temperatur, als bei ihr ein sehr hoher Grad nur verhältnissmässig selten schädlich wirkt, dagegen niedere Grade, die bei der Temperatur keinen Schaden erzeugten, vielfach zu Erkrankungen Veranlassung geben. Ein hoher Grad von Beleuchtung durch directes oder reflectirtes Sonnenlicht richtet, bei sonst in Folge ungenügender Ernährung und anderer ungünstiger hygienischer Einflüsse vorhandener Disposition, durch Hervorrufung von Hemeralopie bei Matrosen, Soldaten, auch wohl bei Landleuten Schaden an; ebenso ist die grosse Helligkeit der Beleuchtung an der Entstehung der angeführten Augenleiden bei den Feuerarbeitern mitschuldig.

Ungleich verderblicher aber ist die ungenügende Beleuchtung, wie sie in vielen Fällen bei Tage und besonders des Abends vorkommt. Besonders muss sich ihr verderblicher Einfluss in den Städten geltend machen, wo der Mensch einerseits viel mehr zur

Digitized by Google

Ausnützung seiner Zeit und dadurch zur Anstrengung der Augen angehalten ist, als auf dem Lande und andrerseits sich in den so vielfach ungesunden und meist engen Wohnungen zur Wirkung der mangelhaften Beleuchtung die schlechter Luft u. s. w. hinzuaddiren.

Die Erscheinungen werden deshalb meist als durch Ueberanstrengung der Augen entstehend aufgefasst. Es bewirkt ja die mangelhafte Beleuchtung behufs deutlicheren Sehens eine Annäherung der Arbeitsobjecte ans Auge und damit vermehrte Accomodationsanstrengungen, so dass eine Arbeit, bei der sonst die Augenanstrengung eine ganz normale ist, jetzt Veranlassung wird zu einer übermässigen.

Die hieraus entstehenden Leiden sind entzündliche Reizungen der äusseren und inneren Membranen, dann Myopie, Accomodationskrampf, Asthenopie, Nystagmus (Bergleute).

Layet (17) schreibt für das Zustandekommen dieser Wirkungen zunächst durch Erzeugung von Chorioidealcongestionen den dunklen Wärmestrahlen der künstlichen Beleuchtung einen wesentlichen Antheil zu, deren die Oelbeleuchtung 90%, Gas- und Petroleumbeleuchtung gar 94%, das Sonnenlicht nur 50% haben soll.

Die von diesen Leiden befallenen Individuen sind naturgemäss in erster Linie die Schulkinder, die Studirenden, überhaupt alle diejenigen Individuen, die darauf angewiesen sind, lange und nicht selten unter den ungünstigsten äusseren Verhältnissen anstrengende Nachtarbeiten zu verrichten: Schreiber, Schriftsetzer, Graveure, Gold- und Edelsteinarbeiter, Mechaniker, Blumenmacherinnen, Stickerinnen u. dgl. —

Eine Reihe von Augenkrankheiten ist bedingt durch Ernährungsstörungen in Folge von Intoxicationen, Allgemeinerkrankungen u. s. w.

Als einzige Berufskrankheit sind in dieser Gruppe zu verzeichnen die Amblyopien und Amaurosen, welche nach Bleiintoxication auftreten und denen sich ab und zu Accommodationslähmungen zugesellen. Sie treten vorzugsweise auf bei Arbeitern, die mit Bleifarben und Bleisalzen wie auch Bleizucker zu thun haben, bei Schriftsetzern, Malern und Emailleuren.

Digitized by Google

Die übrigen Gifte werden dem Körper durch Gewohnheit des Einzelnen ohne Nöthigung zugeführt, so der Alkohol, der Tabak und von den Narcoticis besonders das Morphin und das Opium. Was die Wirkung der beiden zuerst genannten Genussmittel anlangt, so kommen in Folge dessen nach Cohn unter 118 Fällen von Amblyopie 4 vor und sind besonders häufig, wo Alkohol- und Tabakmissbrauch zusammenwirken. So erwähnt Galezowsky, dass während 5 Monaten der Belagerung von Paris 50 Personen an dieser Amblyopie erkrankten, während sonst das ganze Jahr hindurch nur 19 Krankheitsfälle auftraten, Hutchinson nach 4jähriger Statistik, die den Einfluss des Tabaks constatiren soll, dass unter 29 Fällen 28 Männer waren (in früheren Jahren war das Verhältniss 37 : 34 und 34 : 29). Von diesen 28 Männern tranken Alcoholica stark 10 (2 waren Potatoren) und lieferten die schwersten Fälle, mässig 13 und gar nicht 6. Nach Landesberg liess sich sogar unter 46 Fällen von gemeiner Atrophie 12mal Alkohol- und Tabakmissbrauch sicher constatiren, während in 4 Fällen der Verdacht darauf sich nicht bestätigen liess (vgl. auch die Mittheilungen Horner's und Hirschberg's).

Ueber den Einfluss des Opiums und seines Hauptalkaloides liegen nur ein paar Daten vor. So erwähnt Delabanne zwei Fälle von Amblyopia morphica bei Aerzten, welche Krankheit von Galezowsky beobachtet wurde und welche mit der Morphiumentziehung heilte. Ferner wurde chronische Myosis und Myopie und leichte Ermüdung des Auges öfters beobachtet. Das Morphium erzeugt anfänglich Hyperämie, später aber constant Anämie der Retinalgefässe (Delaborde).

Auch des schädigenden Einflusses einiger Medicamente auf das Auge sei hier mit einigen Worten gedacht. Bekannt ist, dass nach länger fortgesetztem Gebrauche von Jod neben anderen Erscheinungen sich auch gerne eine Conjunctivitis einstellt.

Desgleichen ist Thatsache, dass sich bei Santonin intoxication in den meisten Fällen, als einzige Erscheinungsäusserung, Xanthopsie einstellt.

Endlich verdienen auch noch die durch den Genuss verdorbener Nahrungsmittel erzeugten Vergiftungen Beachtung. So

Digitized by Google

äussert sich die Wurstvergiftung an den Augen als Amblyopie, bald gesellt sich dazu Diplopie. Dabei treten häufig Paresen bzw. Paralysen vor allem des Oculomotorius und Abducens auf. Constant ist dabei Ptosis vorhanden. Auch steigerte sich in einzelnen Fällen die Schwachsichtigkeit zur totalen Blindheit. — Analoge Erscheinungen sind von Cohn bei der Fischvergiftung bemerkt worden (Accommodationslähmungen, Amblyopie).

Endlich finden sich in der Literatur mehrere Mittheilungen über vorübergehende Amblyopien bzw. Amaurosen nach Chiningebrauch.

Sowohl schwere acute und besonders chronische Krankheiten, als auch constitutionelle Dyskrasien können durch Ernährungsstörung Anlass zu Augenleiden geben. Von den acuten Krankheiten erzeugt die Diphtherie nicht selten Accommodationsparese, die allerdings meist bald vorübergeht, die acuten Exantheme, von denen die Pocken nach de Haas ungefähr 4% der Augenkrankheiten erzeugen, Lid-, Bindehaut- und Hornhautaffectionen, Iritiden, ebenso Typhus, Pneumonie, Meningitiden. Der Diabetes mellitus führt neben Accommodationsparese leicht Cataract, sowie auch Amblyopien oder Amaurosen herbei, welche letzteren wahrscheinlich durch eine Affection des Opticus bedingt sind. Dass der Morb. Brightii gar nicht selten mit entzündlichen Alterationen des Opticus und der Retina complicirt auftritt, ist genugsam bekannt. Die constitutionellen Dyskrasien, Scrophulose, Tuberculose, Lues haben eine grosse Anzahl von Augenleiden in ihrem Gefolge, die Scrophulose insbesondere entzündliche Veränderungen der Lider, Phlyktänen an Conjunctiva und Cornea, diffusere Entzündungen der Hornhaut, manchmal auch Geschwürsbildungen sowie Iritis; die Tuberculose bewirkt Eruptionen von Tuberkeln auf der Conjunctiva und Chorioidea, daneben sehen wir ab und zu Iritiden aufgetreten; die Lues, die nach Hänel 11,6% der Augenkrankheiten liefert, kann an allen Gebilden (excl. Linse) des Auges Erkrankungen hervorrufen; die häufigsten sind Keratitiden und Iritiden, aber auch Entzündungen der Retina kommen vor. Landesberg hatte unter seinen 8767 Kranken und 580 Blinden 2 durch Lues Erblindete, Galezowsky unter seinen 168 Fällen von Retinalatrophie 12 durch

Digitized by Google

Lues, während nach v. Arlt und v. Hasner durch diese Dyskrasie $\frac{26}{162} = 16\%$ und $\frac{34}{81} = 42\%$ aller Iritiden vorkommen.

Neben der Lues ist der Typhus recurrens durch eine grosse Quote von complicirenden Iridochorioiditiden ausgezeichnet.

Auch Störungen habitueller Absonderungen, Dysmennorrhöen bzw. Amennorrhöen, unterdrückte Fussschweisse u. s. w., haben nicht selten schwere Augenleiden zum Gefolge (Papilloretiniten, Glaskörperblutungen).

Auch die Beziehungen zwischen den Erkrankungen des Rückenmarkes und des Gehirns und den Atrophien des Opticus, sowie der Cerebrospinalmeningitis mit Iridocyclitis sind genugsam bekannt.

Ohne erschöpfend sein zu wollen, möchten wir noch mit paar Worten den sog. Schichtstaar berühren. Derselbe tritt angeboren oder im Kindesalter ohne nachweisbare Ursache auf. Er kommt in diesem Alter häufiger vor als alle andern Staarformen zusammengenommen (Stellwag) und auffällig oft (Davidsen) im Gefolge von Gehirn- und Gehirnhautkrankheiten, von Rhachitis (auch Horner), Dentitionsschwierigkeiten etc. So war derselbe in 36 Fällen begleitet

23 mal von Erkrankungen des Gehirns und seiner Häute,
25 „ „ Zahndifformitäten,
16 „ „ rhachitischen Anomalien der Schädelknochen,
4 „ „ Mangel an geistiger Entwicklung.

Was die Häufigkeit desselben angeht, so kommt er nach Horner in der Schweiz bei 4½ ‰, v. Rothmund in Oberbayern 3,1‰, Arlt in Wien bei 2⅘ ‰ der Augenkrankheiten vor; während noch seine Vertheilung nach dem Geschlecht in der Schweiz derartig ist, dass auf 3 männliche Kranke 2 weibliche kommen, sind in Wien die männlichen nur ganz unbedeutend mehr betheiligt. —

Bereits mehrfach wurde in den vorhergehenden Blättern bei Besprechung der Erkrankungen darauf hingewiesen, dass in ihrer Folge oft Sehstörungen, wo nicht völlige Erblindung, aufzutreten pflegten. Es sind die Sehstörungen durch Glaucom, Amblyopie, Amaurose, Netzhautablösungen, Leucome, Cataracte, Glaskörpertrübungen ohne Zweifel auch Functionsfehler; allein man pflegt

Digitized by Google

mit dem Namen Functionsfehler vorzugsweise die Gruppe von Anomalien zu bezeichnen, die bei voller Durchsichtigkeit der Medien verhindern, dass die in die Augen fallenden Lichtstrahlen auf entsprechenden identischen Punkten der Retina zu scharfen Bildern vereinigt werden. Im Gegensatz zu der bei den vorhergehenden Kapiteln geübten Gepflogenheit werde ich mich über die Functionsfehler des Auges, speciell was die Kurzsichtigkeit angeht, etwas eingehender verbreiten. Es scheint mir das motivirt zu sein durch die hohe Bedeutung, welche gerade die letztgenannte Krankheit für unsere Nation in den letzten Jahrzehnten gewonnen hat.

Nachdem zunächst Cohn 1866 nach Untersuchungen an 7568 Schülern die Behauptung statistisch bewiesen, dass durch die Augenanstrengungen in der Schule, bedingt durch schlechte Beleuchtung und unzweckmässige Subsellien, die Myopie erzeugt werde, führte er seine Ansicht im folgenden Jahre weiter aus und kam dabei zu folgenden Hauptschlüssen:

1. Es gibt keine Schule ohne kurzsichtige Schüler.
5. In den städtischen Elementarschulen findet man 4 — 5 mal mehr Kurzsichtige, als in den Dorfschulen.
7. Es existirt eine constant steigende Reihe der Myopenzahl von der niedrigsten bis zur höchsten städtischen Schule.
8. Auf den Mittelschulen ist mehr als $^1/_{10}$, auf den Realschulen fast $^1/_5$ und auf den Gymnasien mehr als $^1/_4$ der Schüler kurzsichtig.
10. In den Mittelschulen beträgt der Unterschied zwischen den Kurzsichtigen kaum 3%, in den Realschulen kaum 2% und in den Gymnasien noch nicht 4%.
13. Es gibt Klassen, die gar keinen myopischen Schüler haben, aber es existirt keine solche in höheren Unterrichtsanstalten.
14. Schon in den Dorfschulen zeigt sich ein, wenn auch nicht constantes, Ansteigen der Myopenzahl von den niedrigsten zu den höchsten Klassen.
15. In Realschulen und Gymnasien zeigt sich eine continuirliche, sehr beträchtliche Zunahme der Myopie von Klasse zu Klasse, so dass also aus 13. oder 14. zusammen der Schluss gestattet

Digitized by Google

ist, dass in allen Schulen in den obersten Klassen mehr Myopen sind als in den untersten.

Die Cohn'schen Untersuchungen sind vielfach fortgesetzt worden, so durch Erismann, Maklakoff, Krüger, Pflüger, v. Hoffmann, Gayat, Dor, Burgl, Ott und Ritzmann, Reuss, Kotelmann, Conrad, Loring, Reich, Emmert, Scheiding, Hänel.

So liegt ein Beobachtungsmaterial von über 35 000 Personen vor. Bei diesem Reichthum an Zahlenwerthen, die alle die Cohn'schen Beobachtungen bestätigen, diese ersteren selbst ausführlich zu bringen würde zu weitläufig sein. Es sollen deshalb nur von einigen Arbeiten, die sich specieller mit einzelnen Fragen beschäftigen, wie über den Einfluss der Nationalität, über den ursprünglichen Bau der Kinderaugen, über den Fortschritt der Myopie im Laufe gewisser Zeit, die Vertheilung der verschiedenen Grade derselben, die Zahlenwerthe beigebracht werden. Dabei sind der Gleichförmigkeit wegen die Ametropien überall nach dem Zollsystem angegeben und zu diesem Zwecke die Dioptrien nach dem Verhältniss $D = \frac{1}{40}$ umgerechnet.

Was zunächst den Einfluss der Nationalität angeht, so fand Pflüger bei der Untersuchung von 529 Schweizer Lehrern unter

154 Welsch-Schweizern 14,3% Myopen, unter
375 Deutsch-Schweizern 24,3% Myopen, im Mittel 21,2%,

und zwar M.	$< \frac{1}{24}$,	$< \frac{1}{12}$,	$< \frac{1}{8}$,	$< \frac{1}{6}$,	$> \frac{1}{6}$
bei Welschen	4,5	59,0	27,5	9,0	0 %
„ Deutschen	12,0	40,0	33,5	10,0	4,5%,

woraus sich für die deutsche Nationalität ein stärkerer Procentsatz an Myopen und zugleich eine höhergradige Myopie ergibt.

Loring stellte fest, dass eine Zunahme der M. sich ergibt während der Schuljahre

in Amerika . . .	von 4%	bis 26%
„ Russland . . .	„ 11	„ 44
„ Deutschland . .	„ 10	„ 63

Er erklärt dies für die Deutschen ungünstige Resultat entschieden durch den in Deutschland herrschenden Schulzwang, da nur jugendliche Augen bis zum 16. oder 18. Jahre durch Ueberanstrengung myopisch werden.

Digitized by Google

Reich hatte unter seinen 1259 Schülern in Tiflis Russen 51%, Armenier 25%, Georgier 15%, Juden 9%. Davon hatten M. 29% (nur 10% $> \frac{1}{36}$), H. 34%, E. 42%, Ambl. und Ast. 5%. Die Myopen verhielten sich nach der Nationalität derart, dass kurzsichtig waren

	Russen	Armenier	Georgier	Juden
im klassischen Gymnasium	30%	38%	44,5%	46,0%
in der Stadtschule	2	14	14	
im Alexander-Lehrerinstitut	8	25	10	

woraus sich eine verhältnissmässige Immunität der Russen und eine bedeutende Disposition der Juden ergibt, während Armenier und Georgier zwischen beiden stehen.

Was nun den ursprünglichen Bau der Kinderaugen anbetrifft, so ist derselbe in Folge der stärkeren Wölbung der Linse in der Mehrzahl ein myopischer. Dies ist in so hohem Grade der Fall, dass Jäger unter 100 Kindern von 9 bis 16 Tagen 78 M., 5 E. und 17 H. nachweisen konnte.

Dagegen ergibt sich aus den Untersuchungen von Erismann, Cohn, Conrad, Emmert, Scheiding, Kotelmann, dass der normale Brechungszustand der jugendlichen Augen H. ist. Erismann fand bei seinem Material im Durchschnitt 30,2% M., 26% E., 43,3% H. Dabei trafen auf die Knaben mehr M. und E., weniger H. als auf die Mädchen. In den unteren Klassen sind $^2/_3$ der Kinder hypermetrop, in den oberen nur mehr $^1/_3$; die Zahl der E. bleibt gleich, die der M. nimmt zu. Das veranlasst ihn zu dem Schluss, dass der normale Refractionszustand der jugendlichen Augen H. sei, die durch E. sehr häufig in M. übergehe, wobei jedoch die Aenderungen nach dem 16. Jahre nur mehr gering seien.

Cohn fand noch grössere Sätze für die H. Er gibt zwar an, dass 80% normalsichtig seien; es hatten aber diese Kinder sämmtlich facultative Hyperopie, denn unter Nr. 11 seiner Resultate führt er an, dass jedes emmetrope Kind nach Atropinanwendung hyperop sei, was doch nur heissen kann, dass diese 80% in etwas geringerem Grade mit H. behaftet waren als die direct hypermetrop befundenen. Abweichend von Erismann findet er aber, dass die H. mit den Jahren nicht schwächer wird. Es ist diese Thatsache

Digitized by Google

dadurch zu erklären, dass Cohn ein ganz ausgesuchtes Material seinen Untersuchungen zu Grunde legte, Dorfkinder, die sich sehr viel im Freien aufhalten und dort nicht accommodiren.

Wenn nun durch die oben citirten Untersuchungen nachgewiesen ist, dass durch angestrengte Accommodation für die Nähe der Brechungszustand der Augen sich in der Weise ändert, dass der Vereinigungspunkt paralleler Strahlen durch Zurückweichen der Retina stets der Linse relativ näher rückt, so ist es klar, dass, wo von angestrengter Accommodation für die Nähe keine Rede ist, auch von den Folgen sich nichts bemerkbar machen kann.

Scheiding fand bei den von ihm untersuchten 175 resp. 198 Gymnasiasten neben 55,4 und 50,0% M. nur 19,4 und 16,2% E., dagegen 22,9 und 31,8% H., wobei die facultative H. eingerechnet ist. Emmert fand, dass nicht E., die nur in 6% vorhanden ist, der normale Refractionszustand sei, sondern „normale“ (= facultative) H., die in 80,8% sich findet, während die E. nur ein Durchgangsstadium zu der in 12,6% vorkommenden M. darstelle. Aus Conrad's Untersuchungen ergibt sich die Refraction der Augen im

6.	7.	8.	9.	10.	11.	12.	13.	14.	15. Jahre zu
$+\frac{1}{36}$	$\frac{1}{48,2}$	$\frac{1}{43}$	$\frac{1}{60,6}$	$\frac{1}{50}$	$\frac{1}{80}$	$\frac{1}{142,9}$	$+\frac{1}{4000}$	$-\frac{1}{500}$	$-\frac{1}{160}$

16.	17.	18.	19.	20. Jahre zu
$-\frac{1}{55,6}$	$-\frac{1}{26,1}$	$-\frac{1}{60}$	$-\frac{1}{39,2}$	$-\frac{1}{27}$,

so dass zwischen dem 13. und 14. Jahre die durchschnittliche Refraction der Schüler aus H. in M. übergeht.

Aus den angeführten Werthen, welche zeigen, dass die Kinder mit hypermetropischen Augen zur Schule kommen, ergibt sich, dass die Kurzsichtigkeit der Neugeborenen sehr rasch ausgeglichen wird.

Ueber die Zunahme der Myopie mit steigendem Alter und steigender Klasse der Schulkinder liegen nun viele Werthe vor, theils über die Zunahme der Myopenzahl, theils über den Grad der Myopie.

So gibt Cohn für die höheren Schulen Breslaus folgende Tabelle, die als Vertreter für gleiche von den anderen Forschern aufgestellte dienen mag.

Digitized by Google

	Schüler	% Kurzsichtige in Klasse						Summe der Myopen	Durchschnitt %
		VI	V	IV	III	II	I		
1. Heil. Geist-Realschule .	502	7	12	25	27	25	59	93	18
2. Zwinger-Realschule . .	639	11	21	13	23	28	29	131	20
3. Elisabeth-Gymnasium .	523	11	17	19	31	48	65	129	24
4. Magdalenen-Gymnasium	663	13	19	28	30	35	47	185	27
5. Friedrichs-Gymnasium .	304	13	20	22	38	49	43	88	28
	2631	55	89	107	149	185	243	626	117
		11	18	21	30	37	49	23,8	(23,4)

Aus derselben geht hervor, dass mit drei Ausnahmen in allen Klassen eine Zunahme der Myopenzahl mit steigender Dauer des Schulbesuchs statthat, die sich dann noch reiner in den procentualen Mittelwerthen für die gleichen Klassen ausspricht. Der procentuale Unterschied zwischen den Sexten und Primen beträgt hier 38%; Dor findet 50,45 und 50%, Conrad für Gymnasien 47,4 und 51,0%, Krüger 60,2%, v. Hoffmann nur 39,5%, Reich 37%, Hänel 31 und 37%; Kotelmann 47%, für Töchterschulen Burgl 17,3%, Reich 11,9%, Cohn 6,6%, Hänel (bei einer siebenklassigen Mädchenschule) 31,5%.

Dann hat Cohn auch die Augen der Schüler des Friedrichs-Gymnasiums im Mai 1870 und November 1871 untersucht, um die Veränderungen der Augen bei den einzelnen Schülern kennen zu lernen. Dabei fand er dann, dass 14% früher Emmetrope zu Myopen geworden waren mit einer M. $= \frac{1}{50} - \frac{1}{20}$, ferner, dass von den Myopen sich 52% in ihrem Zustande verschlechtert hatten, und zwar war der Procentsatz der in ihrem Zustande Verschlechterten um so grösser, je höhergradig die M. vorher war.

Die gleiche Arbeit hat dann v. Reuss im Mai 1872 und Juni 1873 wiederholt. Bei der ersten Untersuchung fand er zwischen den unteren und oberen Klassen der verschiedenen Abtheilungen der Schule eine

Myopiezunahme von . . 28, 41, 49, 48%, eine
Hyperopieabnahme von . 30, 27, 14, 12%.

Bei der zweiten Untersuchung, der von den früheren 409 Schülern



Digitized by Google

nur 211, die noch vorhanden waren, unterzogen werden konnten, stellte sich das Resultat heraus, dass die Refraction

gleichgeblieben war bei 42%
progressiv geworden „ 46%
regressiv „ „ 12%.

Die progressiven Fälle vertheilen sich annähernd gleichmässig (40 : 43) auf Unter- und Obergymnasium. Von 49 Emmetropen des Vorjahres hatten jetzt noch 35 = 71% E.; 9 = 19% M. und 5 = 10% H.; es waren übrigens die Aenderungen der Refraction bei den Emmetropen geringer als bei den Ametropen. Im Allgemeinen war die Refractionsänderung nicht sehr bedeutend: $\frac{1}{30} - \frac{1}{20}$, selten bis zu $\frac{1}{10}$.

Aehnliche Werthe für den Betrag der Refractionsänderung fanden Erismann und Burgl. Ersterer gibt nach seinen Untersuchungen an, es sei der durchschnittliche Fernpunkt für ein Alter

von 8—12 Jahren 47″
„ 13—17 „ 32″
„ 19—24 „ 19″,

was von den Angaben Conrad's beträchtlich differirt, aber mit denen Burgl's stimmt, der für jedes Jahr eine Annäherung des durchschnittlichen Fernpunktes um 3″ fand. Es ergaben sich ihm die Grade der Durchschnittsmyopie in den 4 Schuljahren zu

$\frac{1}{20}, \frac{1}{17}, \frac{1}{14}, \frac{1}{10}$.

Scheiding fand für die Zunahme der Myopie folgende Werthe. Die Schüler der betr. Klassen, die bei der zweiten Untersuchung also der nächsthöheren angehörten, zeigten in Procenten eine Zunahme der Myopie in folgender Weise:

	I.	II.	III.	IV.	I.	II.	III.	
	Lateinklasse				Gymnasialklasse			
M. . . .	19,8	3,5	20,1	2,3	14,6	9,3	1,4	= 71,0%
dagegen E.-Abnahme	11,5	—13,8	4,3	—0,7	17,4	9,9	1,0	= 29,6%
und H.- „	4,7	17,3	15,8	3,0	—1,0	—0,6	0,4	= 39,6%

In neuester Zeit hat Seggel Untersuchungen über die Augen der Zöglinge des Münchener Kadettenhauses veröffentlicht, die er jedesmal, 4 Jahre hindurch, bei Beginn des ersten und am Ende

Digitized by Google

des zweiten Semesters eines jeden Schuljahres untersuchte. Er fand Myopen in Procenten

in Klasse	bei einem durchschnittlichen Lebensalter	am Beginn des Schuljahres	am Ende des Schuljahres	mithin Zunahme
I	13	22,4	27,6	5,2
II	14¼	31,7	32,9	1,2
III	15¼	29,6	33,8	4,2
IV	16½	38,2	42,6	4,4
V	17½	31,4	32,9	1,5
VI	18½	35,7	35,7	0
		13,3		16,5%

Auch hier ist die durchschnittliche Refraction progressiv, wenn auch, ebenso wie die M. überhaupt, in bedeutend geringerem Grade als an anderen höheren Schulen. Zur Erklärung dieser Erscheinung zieht Seggel den hier günstig wirkenden Einfluss des Internates heran. Durch die Abwechslung, die in die Beschäftigung der Kadetten gebracht ist, wird eine so starke Ueberanstrengung der Augen, wie sie sonst vorkommt, unmöglich gemacht.

Als Gegenstück führt er an, dass unter 25 Abiturienten vom Freisinger Gymnasium, wo ebenfalls Internat herrscht, 20 und zum Theil sehr hochgradig kurzsichtig waren und von den 5 nicht Kurzsichtigen nur 2 sich ganz normaler Augen erfreuten.

Ebenso konnte Erismann den ungünstigen Einfluss der häuslichen Arbeiten constatiren; er fand in einer Schule, wo die Schüler zu Hause nur 1—2 Stunden auf Schularbeiten zu verwenden genöthigt waren, nur 17,7 % Myopen gegen 40,8 % in einer anderen, wo die Schularbeiten die Kinder zu Hause noch 6 Stunden fesselten. Da die Refraction aber bis zum 16. bis 18. Jahre progressiv werden kann — nach Donders sogar bis ins höhere Alter, wenn nur die Myopie hochgradig genug war, um die Sclera stark zu dehnen und zu schwächen —, so ist ausser der Schule für eine grosse Anzahl von Leuten, die mit 12—14 Jahren zur Erlernung eines Handwerkes übergehen, auch dieses eventuell für die Erzeugung oder den Fortschritt der Myopie Veranlassung.

Digitized by Google

Inwieweit dies der Fall, darüber gibt die Arbeit von Seggel nach einem Material von 1600 Mann an Soldaten und Unterofficieren — bei dem höhere Grade von M. als $\frac{1}{6}$ nicht vorkamen, weil diese vom Militärdienst befreien — Aufschluss, derzufolge sich fand in Procenten bei

1. Bauern, die nur die Dorfschule besucht hatten	2
2. Taglöhnern, Maurern etc. in Städten	4
3. Handwerkern und Gewerbetreibenden	9
4. Kaufleuten, Schreibern, Schriftsetzern, Goldarbeitern etc.	44
5. Einjährig-Freiwilligen oder Leuten mit gleicher Bildung .	58
6. Gymnasiasten	65½ %

Die Tabelle zeigt, dass die Handwerke im Allgemeinen einen geringen Einfluss auf das Progressivwerden der Refraction haben; nur bei denen der 4. Kategorie ist derselbe beträchtlicher.

Für die Schriftsetzer in Breslau fand Cohn noch höhere Werthe der M., nämlich $\frac{67}{132} = 51\%$, für die Lithographen $\frac{13}{27} = 45\%$, während bei den eine Loupe benutzenden und also nicht accommodirenden 72 Uhrmachern nur 5 kurzsichtig geworden sind, während 9 schon mit M. das Handwerk begannen.

Nicht recht vergleichbar sind die Resultate von Gayat, die derselbe erhielt, als er aus seinen Journalen für die zahlenden und nicht zahlenden Kranken je 500 Fälle nahm. Unter den in diesen 1000 Krankheitsfällen beobachteten Myopen waren:

Zöglinge höherer Bildungsanstalten	25
Aerzte, Apotheker, Studenten	24
Lehrer und Beamte	17
Kaufleute und Angestellte in Seidenfabriken	26
Näherinnen, Spitzenklöpplerinnen, Handschuhmacherinnen . .	15
Graveure, Schriftsetzer	14
Weber	4
Mechaniker in Fabriken, Justirer	6
Zeichner für Fabriken	8
Arbeiterinnen in den Seidenfabriken	10,

woraus sich zwar ergibt, dass bei den letztgenannten vier Klassen, von denen die der Weber und Arbeiterinnen besonders zahlreich sind, die Kurzsichtigkeit ein seltenes Uebel ist; für weitere Schlussfolgerungen sind indessen die Zahlen nicht genügend.

Digitized by Google

Auch über die Häufigkeit des Vorkommens der verschiedenen Grade von M. liegen zahlreiche Werthe vor. Cohn bestimmte die M. von $\frac{1}{50}$, v. Reuss von $\frac{1}{60}$ aufwärts; sie fanden

	M. bis $\frac{1}{36}$,	$\frac{1}{36}-\frac{1}{16}$,	$\frac{1}{16}-\frac{1}{8}$,	$\frac{1}{8}-\frac{1}{4}$
Cohn	12	47	25	6%
v. Reuss	42,1	27,4	22,3	8,2%

und betont dabei die rasche Abnahme der niedrigen Grade mit dem Ansteigen zu höheren Klassen. Eine

M.	$<\frac{1}{30}$,	$\frac{1}{30}-\frac{1}{24}$,	$\frac{1}{24}-\frac{1}{12}$,	$\frac{1}{12}-\frac{1}{9}$,	$\frac{1}{9}-\frac{1}{7}$,	$\frac{1}{6}$,	$\frac{1}{5}$,	$>\frac{1}{5}$ fanden
Krüger . bei	34	21	37	17	12	8	5	6 oder
in	24,3	15,0	26,4	12,1	8.6	5,7	3,6	4,3%
v. Hoffmann in	32	19,5	30,9	12,4			5,2 %	

als Mittel aus allen vier Schulen.

Ott und Ritzmann fanden im Gymnasium zu Schaffhausen

M. = $\frac{1}{60}-\frac{1}{30}$,	$\frac{1}{30}-\frac{1}{10}$,	$>\frac{1}{10}$
52 = 49%	38 = 35,9%	16 = 15,1%.

Burgl fand in der Münchener Töchterschule mit

M. = $\frac{1}{40}-\frac{1}{26}$,	$\frac{1}{25}-\frac{1}{11}$,	$\frac{1}{10}-\frac{1}{4}$
44	36	20%.

Conrad hatte

M. $<\frac{1}{24}$,	$\frac{1}{24}-\frac{1}{12}$,	$\frac{1}{12}-\frac{1}{10}$,	$>\frac{1}{10}$
50,1	23,8	10,5	15,6%.

Scheiding

M. = $\frac{1}{80}-\frac{1}{40}$,	$\frac{1}{39}-\frac{1}{20}$,	$\frac{1}{19}-\frac{1}{12}$,	$\frac{1}{11}-\frac{1}{9}$,	$\frac{1}{8}-\frac{1}{7}$,	$\frac{1}{6}$,	$>\frac{1}{6}$
an Augen 81	65	69	39	45	11	23
oder 27	22	23	13	15	4	8%.

Aus diesen Zahlen ergibt sich die enorme Häufigkeit der M. auch unter denjenigen, die sich keiner Brille bedienen, da dieses Instrument selten schwächer als $\frac{1}{15}-\frac{1}{20}$ getragen zu werden pflegt und die Anzahl der Myopen von $\frac{1}{20}$ aufwärts kaum die Hälfte der überhaupt Kurzsichtigen ausmacht. —

Die Hypermetropie ist, wie oben durch Zahlen nachgewiesen, der normale Refractionszustand der Augen jugendlicher Individuen; also nur dort, wo sie später, nach Conrad's Resultaten nach dem 14. Jahre, vorkommt, als Functionsfehler zu betrachten. Aus diesem

Digitized by Google

Grunde haben die Werthe für die Häufigkeit der Hyperopie in den ersten Schuljahren nur geringere Bedeutung, und dies um so mehr, je genügender das jugendliche Auge durch die Accommodation diesen Fehler zu compensiren im Stande ist. Wichtig dagegen sind die an Zahl freilich weniger reichlichen Werthe für die Menge der Hyperopen und den Grad der Hypermetropie in den höheren Jahren. Erismann, der zuerst auf den Uebergang der H. in E. und M. aufmerksam gemacht hat, konnte eine Abnahme der H. von $^2/_3$ auf $^1/_3$ der Ametropen constatiren. Da nun die Zahl derselben 74% der sämmtlichen Schüler betrug, so ist die Menge der Hyperopen in den Oberklassen 25%. Einen ähnlichen Werth fand Ott in den Oberklassen der Realschule zu Schaffhausen, nämlich 22,6%; dagegen fanden gleichfalls für die Oberklassen Maklakoff $5^1/_4$%, Krüger 6,5%, v. Reuss 12%, Scheiding nur 1 Individuum (ca. 5%), Hänel in der Prima zweier Gymnasien und den beiden Oberklassen zweier Seminare, bei welchen das Durchschnittsalter der Schüler $18^1/_2$ Jahre ist, 5,5% gegen 7,6% Durschschnitt der ganzen Anstalten.

In Bezug auf den Grad der Hyperopie liegen nur wenige Zahlenwerthe vor, aus denen sich indessen ein bedeutendes Vorwalten der niedrigen Grade, ebenso wie bei M. ergibt. So fand Cohn,

dass hatten H.	$< \frac{1}{60}$,	$\frac{1}{60} - \frac{1}{50}$,	$- \frac{1}{40}$,	$\frac{1}{36}$,	$\frac{1}{24}$,	$\frac{1}{20}$,	$\frac{1}{18}$
von 23 Augen	4	10	4	1	1	1	2.

v. Reuss gibt an, dass 85,7% der H. zwischen $\frac{1}{60} - \frac{1}{36}$ liege.

Scheiding fand H.	$= \frac{1}{80} - \frac{1}{60}$,	$\frac{1}{59} - \frac{1}{40}$,	$\frac{1}{39} - \frac{1}{30}$,	$\frac{1}{29} - \frac{1}{20}$,	$> \frac{1}{20}$
bei 77 Schülern an	74	43	32	3	2 Augen
	= 48	28	22	2	1%. —

Die durch Astigmatismus bewirkte Sehstörung macht sich, obwohl sich an den meisten Augen verschiedene Krümmungsradien der Hornhaut je nach der gemessenen Richtung ohne Schwierigkeit nachweisen lassen, doch nur bei wenigen Augen geltend. So fanden Ott in 6% der Augen Ast., v. Reuss in 5,8%, aber nur in 2% der Schüler, und Dor

Digitized by Google

in der Cantonschule Realabtheilung bei 1,4
„ „ „ Litteraturabtheilung „ 1,7
„ „ städtischen Realschule „ 2,4%
der Schüler.

Die Anomalie findet sich besonders in hypermetropischen Augen, so dass nach Zehender unter 6 Hyperopen 1 Astigmatischer vorkommt, was mit den von Ott und v. Reuss gefundenen Werthen gut stimmt.

An die Erörterung der Refractionsanomalien schliesst zweckmässig an die Besprechung der für die Functionstüchtigkeit der Augen wichtigen Sehschärfe.

Die ersten umfassenden Bestimmungen an 281 Individuen verschiedenen Alters sind von Vroesom de Haan in seiner Inauguraldissertation mitgetheilt. Daraus geht hervor, dass S bis zum 25. Jahre gleich bleibt, sogar ab und zu wächst, von dort an abnimmt, bis sie im 80. Jahre auf $^1/_2$ gesunken ist. Erismann fand

	$S \geq 1$	$1-{}^2/_3$	$< {}^2/_3$
bei Knaben . . .	87,3	6	6,7%
bei Mädchen . .	80,5	9,1	10,4%
im Durchschnitt .	85,6	6,8	7,6%
bei Myopen . . .	77,7%.		

Cohn fand mit den Snellen'schen Tafeln constant $S > 1$, meist $2-2^1/_2$, sogar, wenn auch selten, bis zu 3; bei Untersuchung mit den Burchardt'schen Tüpfelproben ergaben von den Augen $\frac{6}{12}$ $S = 1^1/_2-2$, $\frac{5}{12}$ $S = 1^1/_2-1$, $\frac{1}{12} = 1$.

Bei den 125 Myopen Cohn's ergab sich

$S = 1$	$1-{}^2/_3$	${}^2/_3-{}^1/_2$	$\frac{1}{12}$ bei
110	12	2	1 Fällen,

wobei sämmtliche 15 Individuen mit herabgesetzter Sehschärfe „hinteres Staphylom", atrophischen Chorioidealbügel, aufwiesen.

v. Hoffmann konnte in Wiesbaden mit steigender Schulzeit eine Abnahme der Sehschärfe constatiren. Während in den drei unteren Klassen des Gymnasiums 84% der Schüler normale Sehschärfe hatten, waren deren in den vier oberen nur mehr 54%, und während eine herabgesetzte Sehschärfe hatten

Digitized by Google

6,5% Mädchen und 10,0% Knaben unter 10 Jahren, fanden sich 11,5% „ „ 17,8% „ über 10 Jahren.

Dass diese Erscheinung mit der Entwicklung der M. durch die Schule zusammenhängt, zeigen die Untersuchungen von Ott und Ritzmann. Sie fanden $S < 1$

in der Realschule	bei 13	Schülern	von 37	mit	M. = 40,5%
im Gymnasium	„ 19	„	„ 54	„	M. = 35,2%
„ „	„ 1	„	„ 55	„	E. = 1,8%
„ „	„ 4	„	„ 7	„	H. = 57,1%.

Zu gleichen Resultaten gelangte v. Reuss, nur in Bezug auf die herabgesetzte Sehschärfe bei H. sind sie — wie das bei der geringen Anzahl von Fällen bei den Vorigen leicht erklärlich — entgegengesetzt. Während nämlich $S = 1$ von den Augen mit E. 93,8% und mit H. 91,7% besassen, hatten diese Sehschärfe von den Myopen nur 75%. Dabei nahm mit den höheren Graden der M. die Sehschärfe rasch ab, so dass, während von 156 Augen mit M. $= \frac{1}{60} - \frac{1}{36}$ nur 18 = 11,5% nicht $S = 1$ erreichten, bei 31 von 35 Augen = 88,6% mit M. $> \frac{1}{6}$ dies nicht der Fall war. Scheiding fand

verminderte Sehschärfe und zwar $S = \frac{2}{3}, \frac{1}{2}, \frac{1}{2^{1/2}}, \frac{1}{3^{1/2}}, \frac{1}{5}, \frac{1}{10}$

1873/74	bei 25,9%	der Myopen	u. zw. bei	30	8	0	1	2	1 Augen
1874/75	„ 25,0%	„	„ „	„ 27	6	2	6	1	1 „

Noch niedriger wird das Verhältniss für die Myopen nach Seggel. Er fand bei den 1600 Unterofficieren und Soldaten, wo bereits M. $= \frac{1}{60}$ gezählt wurde und M. $> \frac{1}{6}$ fehlte, $S \geqq 1$ nur bei 25% der Myopen, bei den Nicht-Myopen dagegen in 78%.

Dass im Allgemeinen die gewöhnliche Sehschärfe bedeutend grösser ist als die zur Einheit gewählte, geht ausser aus den angeführten besonders aus den Werthen hervor, die Reich für Schüler, dann Burchardt, Pflüger und Cohn für höhere Lebensalter erlangten. Reich fand $S \geqq \frac{9}{6}$

im klassischen Gymnasium	in 16%
„ Alexander-Lehrerinstitut	„ 64%
in der Stadtschule	„ 52%.

Burchardt untersuchte 237 hessische Artilleristen und fand, dass unter freiem Himmel bei heller Tagesbeleuchtung hatten

Digitized by Google

S	von den Augen	von den Mannschaften mit dem besseren Auge
$\geqq 2$	$89 = 18{,}8\,\%$	$24{,}9\,\%$
< 2 und $> \frac{3}{4}$	$346 = 72{,}8\,\%$	$70{,}4\,\%$
$\leqq \frac{3}{4}$	$39 = 8{,}4\,\%$	$4{,}7\,\%$

und dass im Mittel $S = 1{,}41$ war.

Pflüger fand bei den Augen der 529 Lehrer

S	> 1	$1 - \frac{2}{3}$	$\frac{2}{3} - \frac{1}{2}$	$< \frac{1}{2}$
in	78 %	13 %	4,5 %	4,5 %.

Cohn fand an den gesunden Augen von 200 Greisen in Procenten

	$S = 2 - \frac{3}{2}$	$\frac{3}{2} - 1$	1	< 1
für 60—69 Jahre	16	60	18	6
„ 70—79 „	5	30	59	6
„ 80—84 „	0,8	20		

Inclusive der 68 kranken Augen mit 27 Cataracten und 14 mal Atrophie des Sehnerven ergibt sich in 44% $S > 1$, in 17% $S = 1$ und in 39% $S < 1$. Daraus geht hervor, dass die Sehschärfe nicht physiologischer Weise bis auf ½ sinkt.

Während übrigens bei gewöhnlicher Beleuchtung die Myopen noch grossentheils normale Sehschärfe haben, zeigt sie sich nach Carp und Doerinkel bei verminderter Beleuchtungsintensität, die sich nach Schmidt-Rimpler's Methode durch Vorhalten von Rauchgläsern leicht erzielen lässt, meist bedeutend herabgesetzt, wenn bei E. und H. noch keine Herabsetzung sich constatiren lässt. —

Von den Anomalien der Accommodation gedenken wir zunächst des Accommodationskrampfes. Das Vorhandensein dieser Anomalie wird überall da angenommen, wo bei geringerer als der physiologischen Accommodationsbreite eine bedeutende Herabsetzung der Refraction durch künstliche Accommodationslähmung (Atropinisirung) bewirkt werden kann.

v. Reuss fand diesen Zustand, dessen Genese noch nicht genügend erklärt ist, bei 25 % der Schüler, worunter die Myopen mit 34,1% betheiligt waren, in der Weise, dass bei

	M. $< \frac{1}{36}$,	$\frac{1}{36} - \frac{1}{16}$,	$\frac{1}{16} - \frac{1}{8}$,	$> \frac{1}{8}$ daran
litten	4,7	11,3	10,6	7,5%.

An anderem Orte gibt er an, dass $\frac{236}{468} = 51\,\%$ der Schüler daran litten und dadurch ihre Refraction in progressiver Richtung sich

Digitized by Google

ändere. Noch häufiger fanden ihn Dobrowolsky, nämlich in $^2/_3$ der Augen der studirenden Jugend, und Schiess-Gemuseus in 85% besonders bei geringeren Graden von M. Aehnlich hohe Werthe für einzelne dunkle Klassen findet auch Hänel, bis zu 78%, obwohl der Durchschnitt von 5 Bürgerschulen mit 38 Klassen, in denen die Schüler zwischen 6 und 14 Jahre alt sind, nur 15% beträgt. Diesen Werthen schliessen sich in gleicher Höhe die von Ott und Ritzmann an, die in den Unterklassen des Gymnasiums 13%, in der Realschule 10,3, 20,3 und 19,3% Accommodationskrampf fanden. Eine Zahl von über 60% findet Burchardt bei den $15^1/_2$—22 Jahre alten Unterprimanern des Friedrichs-Gymnasiums in Berlin. Auch hier ist der Accommodationskrampf bei den Myopen vorwaltend häufig. Es stellten sich nämlich die Werthe für die Accommodationsbreite $\left(\frac{1}{A}\right)$ heraus

bei H., E. oder M.			$< \frac{1}{80}$		in 25 Augen				im Mittel zu	$\frac{1}{3{,}75}$	$\left(\text{Max.}\frac{3}{10},\right.$		Min.	$\left.\frac{3}{20}\right)$
„	anscheinender	M.	$\frac{1}{40}-\frac{1}{20}$	„	18	„	„	„	ca.	$\frac{1}{5}$	„	$\frac{3}{10}$	„	$\frac{3}{20}$ [1]
„	„	„	$\frac{1}{16}-\frac{1}{10}$	„	4	„	„	„		$\frac{1}{5}$	„	$\frac{1}{3}$	„	$\frac{1}{10}$
„	„	„	$\frac{1}{9}-\frac{1}{7}$	„	9	„	„	„		$\frac{1}{6}$	„	$\frac{1}{4}$	„	$\frac{1}{20}$
„	„	„	$\frac{1}{6}-\frac{1}{5}$	„	5	„	„	„		$\frac{1}{7}$	„	$\frac{1}{4{,}7}$	„	$\frac{3}{40}$
„	„	„	$\frac{1}{4{,}7}-\frac{1}{4{,}5}$	„	1	„	„	„		$\frac{1}{20}$				

Samelsohn fand Accommodationskrampf bei 13% aller Myopen $\left(\frac{33}{255}\right)$ und zwar regelmässig begleitet von Affectionen der Conjunctiva und Lider. Nach Behandlung dieser Affectionen verschwand der Krampf, weshalb er letzteren für eine Folge der ersteren hält. Das Verschwinden des Krampfes rührt aber doch wohl von der während der Behandlung der accessorischen Leiden nöthigen Ruhe und fehlenden Anstrengung der Augen her, und wird derselbe wohl in den meisten Fällen später wieder eingetreten sein.

Dieses unzweifelhafte Vorwalten des Accommodationskrampfes bei Myopie, bei welcher die Accommodation doch bei weitem nicht in dem Maasse in Anspruch genommen wird wie bei H., und die ver-

[1]) Im Original ist fälschlich $3^5/_6$ *D* angegeben. Da aber bei einem Minimalwerth von 6 *D* das Mittel über 6 sein muss, so scheint $8^5/_6$ *D* = ca. $\frac{1}{5}$ der richtige Werth zu sein.

Digitized by Google

hälltnissmässige Seltenheit bei letzterer Refractionsanomalie ist noch nicht mit Sicherheit eruirt. Dass aber die Kurzsichtigkeit eine innere Beziehung zu dem Leiden hat, dafür spricht der Umstand, dass der Spasmus des Musc. orbic. vorzugsweise in den Schuljahren zur Beobachtung gelangt.

Den Gegensatz zum Accommodationskrampf bildet die Accommodationsparalyse. Es ist dabei entweder der Accommodationsmuskel selbst in Folge schwächender Krankheiten (Typhus etc.), oder Nichtgebrauch nicht im Stande, den an ihn gelangenden Nervenimpulsen Folge zu leisten, oder aber, was häufiger ist, es liegen Fehler der Innervation zu Grunde. Diese können die Nervenenden und -stämme, in Folge von Entzündung der Nerven oder ihrer Scheiden, Druck etc., betreffen, oder, wie noch häufiger, durch Störungen in dem Centralorgane bedingt sein. In den letzteren Fällen ist die Parese der Accommodation häufig combinirt mit Allgemeinkrankheiten (Stellwag), Säuferdyskrasie, Bleiintoxication, Diabetes, Urämie, Malaria, Diphtheritis. Nach Scheby-Buch waren von 38 Fällen von Accommodationsparese 24 durch Diphtheritis bedingt. —

Uebergehend zu den strabotischen Ablenkungen der Augen, so ist das convergirende Schielen auffällig oft mit Hyperopie combinirt. In gleicher Weise sind auch oft Leute mit Astigmatismus, Hornhautflecken und Trübungen der übrigen brechenden Medien, mit Strabismus convergens behaftet. Doch kommt es bei dieser Art Leiden auch häufig vor, dass das eine, schlechtere Auge vom Sehact ausgeschlossen und dann, bei überwiegender Stärke des Externus, die Convergenzbewegungen vernachlässigt wird und zu divergirendem Schielen (4,9%) gelangt.

In Bezug auf die Häufigkeit gibt Stellwag an, dass unter 4000 Kranken etwas über 2%, von den sämmtlichen Hyperopen über 16% nach innen schielten, während v. Rothmund bei 959 Hyperopen nur 65 = 7% convergent Schielender hatte. Nach Cohn dagegen litten an diesem Leiden von 256 hypermetropen Kindern 158, also über 56%, und nach Donders (vgl. auch Zehender) sollen sogar 80% (?) der Hypermetropen schielen. Von sämmtlichen convergent Schielenden sind nach Letzterem 77% in ge-

Digitized by Google

ringerem oder mittlerem Grade mit H. behaftet, nach Stellwag 80%, während nur 5% M., 2,5% E., 5% Trübung der brechenden Medien und 7,5% unbestimmten Refractionszustand haben.

Was die Vertheilung nach den Graden der H. angeht, so waren von 64 hyperopen Strabotischen behaftet mit

H. $< \frac{1}{28}$,	$\frac{1}{26} - \frac{1}{12}$,	$\frac{1}{11} - \frac{1}{6}$
$9 = 14{,}1\%$	$49 = 76{,}6\%$	$6 = 9{,}3\%$.

Nach Cohn waren behaftet mit Schielen bei

H. $= \frac{1}{60} - \frac{1}{40}$,	$\frac{1}{39} - \frac{1}{20}$,	$\frac{1}{19} - \frac{1}{8}$
9,5%	80%	10,5%.

Dabei konnte er eine Zunahme des Strabismus nach dem Alter und der Anzahl der Schuljahre nur in den Elementarschulen — und zwar besonders in solchen, wo die Kinder häufig spielender- und muthwilligerweise starke Convergenzanstrengungen und -bewegungen machten —, nicht mehr in höheren nachweisen. Damit stimmt die Angabe bei Zehender, dass dieser Fehler meist zwischen dem 5. bis 7. Jahre eintritt.

Nach Cohn hatten von 25 hyperopen Augen nur 2 eine H. $> \frac{1}{18}$ und nach v. Reuss nur 14,3% H. $> \frac{1}{36}$.

Der gegentheilige Fall, das Auswärtsschielen, findet sich bei den Myopen (6,9%). Andrerseits kann aber, da die Myopen die Arbeitsobjecte sehr nah zu halten pflegen, bei Festhalten des binocularen Sehens die starke Convergenzstellung ein Grund zum convergenten Schielen (3,5%) werden, indem die stark angespannten Interni zunächst, ähnlich wie der Ciliarmuskel bei Accommodationskrampf, spastisch contrahirt bleiben und endlich sich dieser Verkürzung anpassen.

Der Strabismus divergens ist nach Stellwag und nach v. Rothmund halb so häufig als der Strab. converg.; es kamen bei Ersterem auf 4000 Augenkranke 42 divergent gegen 84 convergent, bei Letzterem auf 14458 37 divergent und 76 convergent Schielende. Diese vertheilten sich mit

27	auf 350 Myopen	= 7,7%	der Myopen	und 64%	der Schielenden		
7	„ 399 Hyperopen	= 1,75%	„ Hyperopen	„ 16,6%	„	„	
8	„ Emmetropen	=		19%	„	„	

Digitized by Google

nach Stellwag und nach v. Rothmund

20	auf 1229	= 1,6%	der Myopen	und 54%	der Schielenden
3	„ 959	= 0,3%	„ Hyperopen	„ 8%	„ „
14	„ amaurotische Augen	=		38%	„ „

Dabei bestand in den Stellwag'schen Fällen nur in 19 = 45% reine beiderseitige Myopie, während in den 2 weiteren nur das Schielauge myopisch war, in 2 Fällen beiderseitige und 1 mal einseitiger Hornhautflecken und in 3 Malen am strabotischen Auge Cataract sich vorfanden. Der Myopiegrad war im Allgemeinen ziemlich hoch, da er in 14 Fällen $\frac{1}{8}$ überstieg und in 4 Fällen ein mehr wie halbe Papillenbreite messender atrophischer Chorioidealbügel nachgewiesen werden konnte, während bei den Hyperopen nur 3 mal die H. $\frac{1}{14}$ überstieg. Von den 8 strabotischen Emmetropen hatten nur 2 beide Augen gesund. —

Nystagmus. Dieser 12,5% der Muskelleiden ausmachende Functionsfehler besteht in gleichzeitig und nach gleicher Richtung an beiden Augen vor sich gehenden oscillirenden oder rotatorischen Bewegungen. Er entwickelt sich meist im frühen Kindesalter und in der Lernperiode, besonders gern nach Kugel in solchen Augen, welche nur mit Schwierigkeit scharfe Bilder erzielen können, also die Accommodation und die Augenmuskeln stark anzustrengen haben, wie beim Vorhandensein von Hornhautflecken, partieller Cataract, hochgradiger Myopie etc. Aber auch in höherem Alter kann sich Nystagmus entwickeln, einmal nach Chorioretinitiden, nach Schwäche des Accommodationsmuskels oder des Internus, dann aber auch häufiger in ganz normalen Augen, wenn sie bei mangelhafter, wechselnder Beleuchtung rasch, verschieden ferne Objecte zu fixiren haben. So wird nach Talyor, Snell, Nieden, Reuss u. A. das Auftreten von Nystagmus häufig bemerkt bei den Arbeitern in Kohlenbergwerken, die ihre Arbeit beim schwachen Scheine der Sicherheitslampen in meist äusserst unbequemen Stellungen zu verrichten haben. Dabei tritt noch ein schädigendes Moment auf, welches noch kaum gewürdigt ist, nämlich das Huschen der Schatten bei dem durch die Ventilation und die Bewegung der Arbeiter entstehenden Flackern der Lampen, wodurch unwillkürlich, wenn nicht

Digitized by Google

besondere Fixationsanstrengungen gemacht werden, der Blick abgelenkt wird.

Bezüglich der Lähmungen der Augenmuskeln sei nur erwähnt, dass sie entweder durch Traumen, orbitale Entzündungen der durch Störungen der Innervation, seien sie peripher oder central gelegen, bedingt sind. —

Ausser den schon berührten Amblyopien und Amaurosen ohne materielle Veränderungen der Netzhaut kommt bei sonst gesunden Individuen eine Störung in der Perception ohne nachweisbare Netzhautveränderungen vor, welche als eine Art partieller Amaurose angesehen werden kann: die Farbenblindheit.

Diese Anomalie ist, seltene Fälle abgerechnet, wo sie nach übermässigen Anstrengungen, schweren Krankheiten und Kopfverletzungen (Favre, Holmgren), als Begleiterscheinung des progressiven Sehnervenschwundes, als Folge der Blei- (Haase) und Alkohol- und Tabaksamaurose (Leber, Stellwag, Derby, Favre) vorkommt, angeboren.

In Bezug auf die Häufigkeit gibt Holmgren an, dass Favre fand unter 1196 Eisenbahnbediensteten von 1864—72 13 Roth-, 1 Grünblinden (1,17%), dann unter 728 derselben (Süd-)Bahn, von denen 726 bereits früher untersucht waren, 42 = 5,76% mehr oder weniger farbenblind, weiter 1873—75 unter 1050 Männern von 18 bis 30 Jahren, meist gedienten Soldaten, 98 = 9,33%, wovon übrigens 37 ein zweifelhaftes Resultat gaben, so dass sicher in höherem oder geringerem Grade als farbenblind sich herausstellten 5,8%. Féris fand unter 501 Seeleuten 41 = 8,18% farbenblind, Krohn unter 1200 finnischen Eisenbahnbediensteten 60 = 5%, und zwar 4 Roth-, 25 Grün- und 31 unvollständig Farbenblinde. Holmgren selbst untersuchte zunächst 2220 Soldaten und fand 60 = 2,7% und zwar 11 Roth-, 17 Grün-, 1 Violettblinde und 31 unvollständig Farbenblinde, dann 266 Eisenbahnbedienstete, unter welchen 6 Grün- und 7 unvollständig Farbenblinde = ca. 5% waren. Nach nicht wesentlich von den von Holmgren benutzten Wollproben verschiedenen Methoden haben Cohn und Magnus die Schulkinder Breslaus untersucht. Sie fanden, dass von 5079 farbenblind waren, und zwar

Digitized by Google

unter 2318 Mädchen . . . . 1 = 0,04%
„ 2761 Knaben . . . . 76 = 2,7 %
„ 1947 christlichen Knaben 42 = 2,1 %
„ 814 jüdischen „ 34 = 4,1 %.

Fast die gleichen Resultate erlangte später Magnus allein. Er fand unter 2216 Mädchen 1 Christin farbenblind,

unter 3273 Knaben dagegen . . . . . 100 = 3,27%
„ den christlichen . . . . . 2509 Knaben 71 = 2,83%
„ „ jüdischen . . . . . 764 „ 29 = 3,79%
„ „ Gymnasiaten und Schülern höherer Privatschulen . 2002 „ 53 = 2,65%
„ Volks- und Elementarschülern 1055 „ 46 = 4,36%.

Es sind danach die ungebildeteren Klassen und die Juden in stärkerem Grade, die Weiber dagegen weniger farbenblind als der Durchschnitt. Letztere sind nach dem Mittelwerthe verschiedener Autoren mit 12290 Weibern nur in 31 Fällen = 0,25% ganz oder theilweise farbenblind. Ebenso fanden sich in Breslau weniger farbenblinde schwarze und dunkle Augen, während die südfranzösischen Untersuchungen ebenso hohe Zahlen geben, wie die schwedischen und deutschen.

Die Refraction war bei Magnus' Untersuchungen in $^2/_3$ der Fälle H., Sehschärfe und Augenspiegelbefund normal. Frühere Autoren sollen eine Erblichkeit vom Grossvater mütterlicherseits constatirt haben, die Magnus in 3 Fällen nachweisen konnte (vgl. auch die Mittheilung Horner's).

Was nun die relative Häufigkeit der verschiedenen Gattungen der Farbenblindheit anlangt, so fand Magnus, in guter Uebereinstimmung mit den bei Holmgren angegebenen Werthen, bei 85 genauer untersuchten Knaben

violettblind 7, wovon 1 völlig
grünblind 48, „ 19 „
rothblind 30, „ 10 „

Die mit diesen Zahlenwerthen nicht übereinstimmende Angabe von Stellwag, dass die Rothblindheit bedeutend überwiege und die germanischen Völker hauptsächlich heimgesucht seien, ist wohl

Digitized by Google

dadurch veranlasst, dass zuerst in England die Aufmerksamkeit auf diesen Fehler gelenkt wurde, und dass der erste, von Dalton genau beschriebene Fall ein solcher von Rothblindheit war.

Was nun die **Mittel** anbetrifft, um die im vorstehenden Abschnitte besprochenen Schäden, welche das Auge erleidet, zu bekämpfen, bzw. ihr Zustandekommen zu verhüten, so ist es klar, dass wir gegen die Augenaffectionen, welche mit den Allgemeinleiden zusammenhängen, keine andere Prophylaxe als eine die letzteren vorbeugende anstreben müssten. Indess ist die Aetiologie der meisten da in Frage kommenden Leiden noch eine so dunkle, dass die Hygiene vorläufig dagegen völlig machtlos ist.

Nicht so rathlos stehen wir da bei denjenigen Alterationen des Auges, welche wir oben als sog. Gewerbekrankheiten kennen gelernt haben.

Die hygienischen Maassregeln zur Verhütung der gewerblichen Augenleiden sind in vielen Fällen dieselben, die zur Verhütung anderer Gewerbskrankheiten nöthig sind, und ausserdem werden durch dieselbe Maassregel nicht selten verschiedene der Schädlichkeiten vermieden oder doch vermindert, wie z. B. durch reichliche Ventilation die durch den Staub in den Arbeitslocalen gesetzten zugleich mit den durch schlechte Luft, Rauch etc. hervorgerufenen.

Andrerseits aber sind bei weitem nicht alle Krankheiten, gegen welche die Hygiene etwas zu leisten im Stande ist, Gewerbekrankheiten; ein guter Theil ist vielmehr durch das Haus und das Privatleben bedingt. Es empfiehlt sich daher wenig, die Maassregeln nach den einzelnen Schädlichkeiten gesondert zu betrachten. Vorzuziehen dürfte es sein, zunächst die private von der öffentlichen Hygiene zu trennen.

Die Schädlichkeiten, die das Haus, die häusliche Arbeit und das häusliche Leben mit sich bringen, wirken, soweit sie hier zu betrachten sind, entweder allgemein auf den Körper ein und machen ihn krank, wodurch dann consecutiv Augenleiden entstehen können, oder aber sie wirken direct auf die Augen.

Digitized by Google

Zu den Schädlichkeiten erster Art gehören Unreinlichkeit des Körpers und der Wohnung, schlechte Luft in den Räumen, mangelhafte Ernährung, verschiedene Gewohnheiten, zu denen zweiter Art übermässige Augenanstrengungen, seien sie nun bedingt durch fehlerhafte Beleuchtung, schlechte Haltung bei der Arbeit, unpassende Kleidung u. s. w.

Wenn man sieht, wie sehr die Reinlichkeitspflege im Argen liegt, welche sich meist, sogar bei gebildeten und gut situirten Leuten häufig, nur auf die sichtbaren Körpertheile erstreckt, während für den Rest des Körpers die Kleider ins Bad geschickt werden, und andrerseits an den Erfolgen der Lister'schen Wundbehandlung die günstige Einwirkung scrupulöser Reinlichkeit erkennt, so muss man sich darüber wundern, dass so viele Individuen trotz gründlichst vernachlässigter Haut- und Reinlichkeitspflege sich so guter Gesundheit erfreuen.

Es ist aber nicht schwer, in vielen Fällen den nachtheiligen Einfluss der mangelhaften Reinlichkeit nachzuweisen, wenn er auch nicht überall so klar auf der Hand liegt, wie bei Wäschern, die dadurch, dass sie Wäsche, welche mit blennorrhöischem oder leukorrhöischem Secret beschmutzt ist, an ihre Augen bringen, an Blennorrhöe oder Trachom erkranken, wie Galezowsky angibt, bei dem sie über $^1/_3$ der Kranken mit „granulirender Conjunctivitis" ausmachen.

Weiter sind durch Unreinlichkeit und Unvorsichtigkeit sehr leicht Erkrankungen ausgesetzt die Arbeiter in Phosphorfabriken, Schriftsetzer und andere mit Blei und Bleisalzen hantirenden Personen. Letztere erkranken nur dadurch an Bleiintoxication, dass sie das, was an ihren Fingern haftet, direct oder indirect in den Mund bringen, da das metallische Blei gar nicht und die Salze und Verbindungen ihrer Schwere wegen sehr wenig stauben. Dadurch, dass diese Leute sich gewöhnten, die Finger ungewaschen weder an den Mund, noch an Speisen zu bringen, würde ein grosser Theil dieser Erkrankungen vermieden werden. Dass eine subtile Reinlichkeit in der That von Erfolg begleitet sein würde, scheint durch die Thatsache nahegelegt, dass die Häufigkeit der Phosphornekrose sich bedeutend verminderte, als

Digitized by Google

streng darauf geachtet wurde, dass die Arbeiter nur nach gehöriger Waschung und im eigens dazu bestimmten Locale ihr Essen verzehrten (mündliche Mittheilung des Herrn Hofrath Fleck).

Eine sehr häufige, mangelnder Reinlichkeit ihre Entstehung verdankende Augenkrankheit ist die Blennorrhöe. Entweder ist die daran leidende Person selbst schuld, die das Secret des einen kranken Auges oder des Trippers oder des Fluor albus ins gesunde Auge brachte, oder andere Personen, wie meist bei den Neugeborenen, wo die Mutter das Kind durch Lochialsecret oder die Hebamme beim Waschen durch unreines Leintuch oder Schwamm inficirt.

Dank der Anwendung der Antiseptika bei dem Geburtsgeschäfte in Form von Ausspülungen der Vagina und Injectionen mit 2proc. Carbolsäurelösung sind die Blennorrhöen in den Gebäranstalten in neuester Zeit sehr viel seltener geworden. Sehr beachtenswerth ist ferner die von Credé, Olshausen und Andern geübte prophylaktische Methode, die Augen jedes Neugeborenen mit einer 2proc. Carbol- oder Argent. nitr.-Solution zu bepinseln bzw. zu ätzen.

Soll auch in der Praxis die Conj. blennorrhoica mehr und mehr verschwinden, so muss in erster Linie der Hebammenunterricht mit Nachdruck die Wichtigkeit scrupulösester Reinlichkeit in der Pflege der Wöchnerin und des Neugeborenen betonen.

Desgleichen wäre es entschieden angebracht, die Hebammen gesetzlich zu nöthigen, sofort ärztliche Hülfe herbeizuschaffen, sobald sie überhaupt ein Symptom einer kommenden Augenentzündung wahrnehmen (stärkere Lichtscheu, schleimige Conjunctivalsecretion etc).

Viel schwieriger ist die Prophylaxe der gonorrhöischen Augenentzündung. Das Einzige, was man vorschlagen könnte, wäre eine Unterrichtung des Publicums über die Gefahren der Uebertragung des giftigen Secretes auf das Auge (in den Handwerkerschulen, bei den ärztlichen Visitationen des Militärs etc.). Das Problematische dieses Vorschlages liegt auf der Hand.

Die üblen Folgen mangelhafter Reinlichkeit auf das Auge machen sich sicher auch oft geltend in den Affectionen, welche wir schlechthin als „scrophulöse“ zu bezeichnen pflegen. Man muss Erismann vollkommen Recht geben, wenn er vor dem Missbrauch warnt, der heut zu Tage mit dem Begriffe Scrophulose getrieben

Digitized by Google

wird, und man kann sich nicht der Ueberzeugung verschliessen, dass die Quelle mancher phlyctaenulärer Keratitiden und Conjunctivitiden, sowie der Lidrandentzündungen gesucht werden muss in dem Schmutze, in dem die Kinder gehalten werden.

Grosse Reinlichkeit und häufiges Baden des ganzen Körpers in reinem, mässig temperirtem Wasser werden daher bei sonst gesunden Kindern oft genug ausreichen, die Leiden der Binde- und der Hornhaut hintanzuhalten.

In engem Zusammenhange mit der Reinlichkeit des Körpers steht die Reinlichkeit der Wohnung, besonders in Hinsicht der Luft. Eine Verderbniss derselben wird sich zwar unter allen Umständen, durch den Lebensprocess der Bewohner verursacht, bemerklich machen, durch Unreinlichkeit aber wesentlich gesteigert werden. An dieser Steigerung sind nicht nur die chemischen Schädlichkeiten betheiligt, welche durch Anhäufen unreiner Wäsche, das Waschen und Trocknen, ferner durch Kochen, Rauch u. s. w. entstehen, sondern auch mechanisch, wie Staub. Den bedeutenden Einfluss dieser schlechten Luft bei mangelnder Reinlichkeitspflege des Körpers beweisen die oben mitgetheilten Angaben über das Vorkommen der Hemeralopie mit Scorbut, der Conjunct. granulosa, ferner das häufige Auftreten der Scrophulose unter den diesen Einwirkungen ausgesetzten Kindern.

Es muss daher täglich eine ausgiebige Lüftung der Zimmer vorgenommen werden. Dabei muss vor allem den Säuglingen der Genuss frischer Luft durch Ausfahren oder Austragen an schönen, warmen Tagen verschafft werden.

Ausser der mangelnden Reinlichkeit spielt bei der Entstehung der eben genannten Krankheiten, die falsche Ernährung eine grosse Rolle. Meist ist die Ernährung, trotzdem in vielen Fällen ganz bedeutende Quantitäten von Lebensmitteln verzehrt werden, eine ungenügende, besonders durch Eiweissarmuth charakterisirte, wie die Mehlbreie und das gekochte Weissbrod mit Zucker, welches bei den Säuglingen die Stelle der Muttermilch so häufig vertreten muss, dann die Nahrung aus Kartoffeln, Brod, Mehlspeisen, Bier für die älteren Individuen beweisen. Diese vorwaltende Neigung zu stickstoffarmer Nahrung erklärt sich aus dem Stehenbleiben der Ent-



Digitized by Google

wicklung des Geschmackssinnes auf der Stufe der Kindheit, wo die schlechteste Süssigkeit dem besten Fleische vorgezogen wird. Nun könnte man meinen, es empfehle sich diese stickstoffarme Kost durch ihre Wohlfeilheit; aber es lässt sich für denselben oder sogar geringeren Preis eine völlig zweckentsprechende Nahrung herstellen. Ein weiterer, sehr bedeutender Fehler in der Ernährung, besonders der kleinen Kinder, darf nicht unerwähnt bleiben, herbeigeführt durch die Neigung der Mütter, die schreienden Kinder durch Darreichung des Zulps, von Obst oder süssem Backwerk zu beschwichtigen. Dadurch werden die Kinder, trotzdem sie Eiweisshunger leiden, überfüttert und hierdurch und die Unregelmässigkeit in der Nahrungsdarreichung zunächst Verdauungsstörungen und dann Ernährungsanomalien bedingt.

Die Häufigkeit der Dyskrasien und damit der als Aeusserungen und Begleiterscheinungen derselben auftretenden Augenleiden — der Conjunctivitis granulosa und Hemeralopie, dann der Lid-, Conjunctival- und Cornealaffectionen — würden sich sehr herabmindern, wenn einerseits durch Belehrung der Patienten und ihrer Angehörigen von Seite der Aerzte, andrerseits durch die Schule richtigere Ansichten verbreitet würden über die Ernährung und besonders die zweckmässige Wahl der Nahrungsmittel. Dazu würden die besonders von Voit und seinen Schülern erlangten Werthe über die nöthigen Quantitäten der verschiedenen Nahrungsstoffe zweckmässige Grundlagen abgeben. Auf Details einzugehen liegt ausser dem Rahmen dieser Arbeit.

Nur bezüglich der Zubereitung der Speisen sei noch auf eine Gefahr aufmerksam gemacht. Es herrscht in einigen Gegenden die Unsitte, Salate und Gemüse mit Grubenjauche zu begiessen und ist damit nachweislich oft genug Gelegenheit gegeben worden zur Einwanderung des Cysticercus in das Auge. Sorgfältige Reinigung der roh zu geniessenden Gemüse ist daher das einzig rationelle Mittel zur Verhütung dieser Gefahr. —

Auch die Lebensgewohnheiten des Individuums sind von Wichtigkeit, so vor allem: die übermässige Zufuhr von Speisen, welche gern Congestivzustände am Auge veranlasst und dadurch u. a. zu einem die Zunahme einer sich entwickelnden

Digitized by Google

Myopie begünstigenden Factor werden kann, der Abusus spirituosorum, der übermässige Genuss des Tabaks und die übertriebene oder perverse Befriedigung des Geschlechtstriebes.

Das Trinken ist von um so verderblicheren Folgen, je alkoholreicher das gewöhnlich genossene Getränk ist. Es sind darum fast ausschliesslich die Branntweintrinker, die von Amblyopie befallen werden. Einen ganz besonders deletären Einfluss soll der gewohnheitsmässige Absynthgenuss haben. Der Biergenuss ist in Hinsicht der Augenkrankheiten relativ unschuldig.

In sehr vielen Fällen addirt sich zu der schädlichen Wirkung des Alkohols die des Nicotins. Dabei kann auch bei Tabakschnupfer noch eine mechanische Irritation des Thränensackes entstehen, indem es nachgewiesen ist, dass manche Personen die Fähigkeit besitzen, den Schnupftabak mit Schleim und Luftblasen gemischt durch den Thränensack bis in den Bindehautsack zu treiben.

Dass die übermässige Befriedigung des Geschlechtstriebes, vor allem des perversen durch Onanie, schwere Störungen des Allgemeinbefindens und auch der Augen (Photopsien etc.) herbeiführen kann, ist ganz sicher nachgewiesen. Ebenso sicher ist es aber, dass sie bedeutend seltener sind, als es in früheren Zeiten angegeben wurde, wo man nach dem post hoc ergo propter hoc bei Fehlen einer anderen deutlichen Ursache alles Mögliche diesem in vielen Fällen zugegebenen Momente zuschrieb.

Die Hygiene darf diesen Gewohnheiten gegenüber nicht müde werden, vor dem Uebermaass zu warnen. Etwas Anderes kann sie aber auch kaum thun, da es sich nicht empfiehlt, auf dem Wege der öffentlichen Hygiene gegen den durch Einige getriebenen Missbrauch einzuschreiten. In Bezug auf den Tabak ist dies ja in früherer Zeit wiederholt ohne Erfolg geschehen, in Bezug auf den Alkohol mit sehr zweifelhaftem Erfolg in neuerer Zeit in einigen Staaten Nordamerikas. —

Ein wichtiger Punkt ist ferner, dass das Auge eine ordentliche Erholungspause bekommt durch Befriedigung des Schlafbedürfnisses. Auf kein Organ wirkt die Abkürzung des Schlafes so ungünstig wie auf das Auge; namentlich gilt das für hypermetropische



Digitized by Google

und in erhöhtem Maasse für kurzsichtige Augen, bei denen die Entwicklung des Staphyloma posticum sehr wesentlich gefördert werden dürfte durch überlanges Wachen. Aus gleichem Grunde muss auch dem Auge Tags über öfter Ruhe gegönnt werden bei denjenigen Individuen, welche anstrengende Naharbeiten zu verrichten haben (Schreiben, Lesen, Nähen, Sticken etc.).

Besonders wären da die Schulkinder von ihren Eltern bei den häuslichen Arbeiten auf das sorgfältigste zu überwachen. Genaue Vorschriften in der letzteren Hinsicht werden aber erst dann eine praktische Bethätigung erfahren können, wenn die Pädagogen sich bereit finden lassen, den Schwerpunkt des Unterrichts wieder in die Schule selbst zu verlegen und die Anforderungen an den Privatfleiss der Lernenden entsprechend herabzumindern.

Auch die Bekleidung verdient mit ein paar Worten berührt zu werden. Es wird in der Beziehung sehr viel gesündigt durch das Zuviel- oder Zuwenig. Alles was Congestivzustände zum Kopfe macht, ist aufs strengste zu vermeiden: zu warme und schwere Kopfbedeckung, enge Halsbinden, Rock- bzw. Halskragen, welche eine Compression der Halsvenen und damit einen behinderten Blutrückfluss aus dem Kopfe bewirken. Namentlich sind von den letzteren die modernen Stehkragen durchaus zu verwerfen. Andererseits ist der erste Satz des alten Sprichwortes: „Füsse warm etc." nicht minder beherzigenswerth. Bekannt ist ja das Auftreten von Amblyopien und von Augenmuskellähmungen nach andauernder Fusskälte. Aus gleichem Grunde hat man sich gegen den Einfluss greller Temperaturunterschiede (es gilt das vornehmlich für die denselben ausgesetzten Berufsarten: Heizer, Schmiede, Maschinisten, Schlosser, Giesser, Locomotivführer, Wäscherinnen, Köche, Brauer u. s. w.) zu schützen durch das Tragen von Flanellhemden, welche eine zu rasche Verdunstung des Schweisses verhüten.

Bei der Prophylaxis gegen die speciell auf die Augen wirkenden Schädlichkeiten kommen vornehmlich in Betracht: das Licht und die Beleuchtungsarten.

An einem grossen Theil des Tages liefert die Sonne das Licht zur Arbeit, und es ist dies ein so vorzügliches, dass eine ähnliche Beschaffenheit durch die künstliche Beleuchtung nur angestrebt,

Digitized by Google

bei weitem aber nicht erreicht wird. In Folge der grossen Intensität des Lichtes kann von jener Quelle das diffuse Licht benutzt werden, während bei dieser das directe Licht Verwendung findet, welches in Folge der schärferen Beleuchtungscontraste mehr die Augen anstrengt und blendet. Ein weiterer Vortheil ist der, dass bei der natürlichen Beleuchtung in Folge der grossen Entfernung der Lichtquelle und besonders der Verwendung des diffusen Lichtes die Wärmestrahlen zum grossen Theil absorbirt sind, während sie beim künstlichen Lichte ins Auge gelangen und dadurch eine Austrocknung der Thränenflüssigkeit an der Conjunctiva bewirken.

Doch kann auch die natürliche Beleuchtung sehr schädlich wirken und zwar sowohl durch Uebermaass, wie auch durch zu geringe Stärke. Durch Uebermaass der Beleuchtung schadet, auch abgesehen von den Fällen, wo Jemand direct in die Sonne sieht, vorzüglich der directe auf die Arbeit, besonders unvermuthet, fallende Sonnenschein oder der starke Reflex desselben durch Wasser, wie bei den Schiffern, durch Schnee und Eis (Jäger, Forstleute, Polarfahrer, Bergbewohner, Gletscherbesteiger) oder helle Mauern und Boden und erzeugt Ueberreizung der Retina, die sich zur Amblyopie steigern kann. Diese Reflexe und der directe Sonnenschein haben bei kleinen Kindern, die unvorsichtig spazieren getragen werden und sich selbst noch nicht zu schützen im Stande sind, in allerdings seltenen Fällen sogar völlige Amaurose erzeugt. In ähnlicher Weise wirkt auch das diffuse Licht, wenn es durch Contraste geschärft ist, so besonders in durch Vorhänge verfinsterten Räumen, speciell Schlafräumen, in welche neben den Vorhängen vorbei ungedämpftes Licht in die gleich nach dem Erwachen besonders empfindlichen Augen zu gelangen im Stande ist.

Ein weiterer wichtiger Punkt ist in Schlafräumen die Richtung der Betten in Bezug auf die Fenster. Liegt das Individuum so, dass es mit dem Gesichte gegen das Fenster gekehrt ist, so können eventuell in das nach dem Erwachen doppelt empfindliche Auge früh Morgens ausser dem hellen Tageslicht die directen Strahlen der Sonne fallen und starke Blendungserscheinungen bewirken. Hier ist durch Umbetten Abhülfe zu schaffen und die auch bei

Digitized by Google

vom Fenster abgewandten Gesicht nicht ganz verschwundene Gefahr durch breite Vorhänge abzuhalten.

Dabei möchten wir warnend noch auf eine Unsitte aufmerksam machen. Es sind oft Kinderwägen in Gebrauch, bei denen die Kinder vorn sitzen, demgemäss nach rückwärts sehen. Das ist für das Auge sehr schädlich. Denn die zu beiden Seiten stets in rascher Aufeinanderfolge auftauchenden Gegenstände erregen die Aufmerksamkeit des Insassen in der wechselvollsten Weise. Dadurch befindet sich die Accommodation in beständiger Action und in gleicher Weise werden auch die übrigen Augenmuskeln in fortdauernder Thätigkeit gehalten; daraus resultirt dann leicht eine Blutüberfüllung des Auges, die bei Kindern, welche eine Prädisposition zur Myopie haben, sicherlich die Ausbildung der letzteren begünstigen wird.

Als Schutzmittel gegen die directe Einwirkung der Sonne oder den Reflex derselben sind für das Freie dunkle Schleier oder Brillen ganz zweckentsprechend. Für die Wohn- und Arbeitsräume würde sich, um die schädigende Einwirkung der direct das Arbeitsobject treffenden Sonne auszuschliessen, naturgemäss eine Nordlage empfehlen. Allein einestheils können nicht alle Räume nach Norden liegen, anderntheils wirkt der Sonnenschein so vorzüglich luftreinigend — es ist in sonnigen Localen kein dumpfer, modriger Geruch wahrzunehmen, der sich in nordwärts gelegenen Räumen leicht einstellt —, dass es aus diesem Grunde wünschenswerth erscheint, nach Möglichkeit die Zimmer nach den Sonnenseiten zu legen und vor unvermuthetem Auftreffen der Sonnenstrahlen auf die Arbeit sich durch geeignete [illegible] durch Vorstellen eines matten Schirmes, wie das [illegible] etc. bereits zu thun pflegen, zu schützen.

Die schädigende Einwirkung der mangelnden Tagesbeleuchtung macht sich geltend bei dem Gebrauch [illegible] erhellter Arbeitslocale oder durch Fortsetzung der Arbeit bis in die Dämmerung hinein. Dem ersteren Fehler begegnet man sehr häufig bei den Comptoiren von Läden, die im [illegible] dieser Läden angebracht, nicht selten sogar [illegible] nach einem engen [illegible] Fenster [illegible] Fällen auch

da, wo sie Fenster haben, doch höchst ungenügend erhellt sind. Ein weiteres Moment ist das mehr oder weniger vollständige Verhängen und Zustellen der Ladenfenster mit Waaren, besonders wenn im Laden gearbeitet wird, wie bei Haarschneidern, Handschuhmachern, Drechslern, Uhrmachern u. s. w. Hier wie in den Fällen, wo bis tief in die Dämmerung hinein in sonst genügend hellen Localen gearbeitet wird, kann ebenfalls nur durch Belehrung der betreffenden Individuen Wandel geschaffen werden.

Was die Richtung, in der das Licht ein- und auf die Arbeit auffallen soll, betrifft, so muss sie für natürliches wie künstliches eine solche sein, dass die Arbeit möglichst hell beleuchtet ist, der Arbeitende in keiner Weise sich selbst die Arbeit beschatte und verdunkle, und dabei die directe Einwirkung des Lichtes auf die Augen möglichst vermieden werde. Diesen Bedingungen wird am besten durch ein Einfallen des Lichtes von links, vorn und oben entsprochen.

Für die künstliche Beleuchtung sind bereits vorher einige Andeutungen bezüglich der mit ihrer Anwendung verbundenen Nachtheile gegeben. Von der natürlichen Beleuchtung unterscheidet sich die künstliche zunächst durch die Farbe.

Diese zeichnet sich bei künstlichem Licht durch ein beträchtliches Ueberwiegen der weniger brechbaren Strahlen, von roth—gelb aus. Nun sind diese Strahlen, da sie die grössten Schwingungsamplituden und dadurch die grösste lebendige Kraft haben, eben durch diese an Lichtquantität hervorragend, sie reizen durch die Stärke der Stösse die Netzhaut sehr stark und machen den Eindruck grosser Helligkeit; davon kann sich ein Jeder beim Sehen durch ein gelbes Glas überzeugen. Obwohl hier, wie sich photometrisch nachweisen lässt, fast 50% des Lichtes absorbirt werden, macht doch der betrachtete Gegenstand den Eindruck grösserer Helligkeit, als mit blossem Auge betrachtet. Die Strahlen höherer Brechbarkeit wirken dagegen vorzugsweise durch ihre Qualität, die grössere Anzahl von allerdings schwächeren Erregungen, die sie der Netzhaut mittheilen, und zwar in der Art, dass bei abnehmender Helligkeit und dadurch verminderter Intensität der einzelnen Erregungen die Wirkung dieser Art Strahlen sich



Digitized by Google

langsamer verkleinert, als die der weniger brechbaren. Es sehen die Objecte, durch ein solches Glas betrachtet, stets sehr mild beleuchtet aus, sie haben im Gegensatz zu dem „warmen", durch die rothen und gelben Strahlen erzeugten, einen „kalten" Ton. Man hielt dies auf die Autorität von Böhm hin für den Augen sehr zuträglich und gab zur Conservirung kranker und schwacher Augen blaue Brillen. Doch reizen diese durch ihre Farbenqualität die Augen in beträchtlichem Maasse, und ganz besonders stimmen sie die Thätigkeit der Macula lutea herab. Da nun die Farben des weniger brechbaren Spectralendes vorwaltend durch ihre Quantität, die des andern durch ihre Qualität die Netzhaut reizen, bei beiden Arten aber ebensogut wie bei den zwischenliegenden Farben auch der andere Wirksamkeitsfactor in Frage kommt, so muss versucht werden zu bestimmen, für welche Farbe die vereinigte Wirkung, das Product der beiden Factoren, am grössten wird. Die Farbe, für welche dies der Fall, wäre dann als die am meisten reizende anzusehen.

Hier scheinen nun die Untersuchungen von Kühne über den Sehpurpur einigen Aufschluss zu geben. Er fand, dass derselbe auch in monochromatischem Lichte gebleicht wird, und zwar am schnellsten im Grüngelb, weniger rasch der Reihe nach im Blau, Violett, Gelb, Orange, Ultraviolett, Roth. Daraus scheint hervorzugehen, dass, da vom Grüngelb nach beiden Enden des Spectrum hin die Wirkung abnimmt, diese Farbe die die Netzhaut am meisten afficirende und reizende ist.

Auch Heymann hat bereits in seinen Untersuchungen das Grün als Maassstab für das Blendende der Flammen den Messungen zu Grunde gelegt. Er fand die in nachstehender Tabelle aufgeführten Verhältnisse der Länge des Grüns zu der des ganzen Spectrums, wobei die Reihenfolge der Materialien nach der bei gleicher Flammengrösse sich findenden Abnahme der Länge des Gesammtspectrums bestimmt ist. Während nun enthielt

	Sonnenlicht . . .	14,7 %	Grün,			
lieferte	Gas	37,5 %	„	und	100	Spectrallänge
	Petroleum . . .	32,3 %	„	„	97	„
	Oel	25,0 %	„	„	87,5	„
	Solaröl } Photogen } . . .	38,5 %	„	„	81	„

Digitized by Google

Auch Stearin gibt, ähnlich wie Oel, eine wenig Grün enthaltende Flamme; es konnte aber, weil die Flammengrösse sich nicht reguliren lässt, in obige Tabelle nicht eingereiht werden.

Dass nun wirklich zum grossen Theile das Grün es ist, welches die künstliche Beleuchtung unangenehm und blendend macht, geht ferner daraus hervor, dass mit Heymann noch andere Beobachter das Licht der Oelflamme als das angenehmste empfanden.

Nächst der Farbe des Lichtes kommt die Wärmeentwicklung durch dasselbe in Betracht. Bei der verhältnissmässig geringen Intensität der künstlichen Beleuchtung muss die Lichtquelle dem Arbeitenden ziemlich nahe gerückt werden, und so empfängt derselbe einen guten Theil der von derselben ausstrahlenden Wärme, wodurch, da dieselbe besonders den Kopf trifft, leicht Congestionen und Kopfschmerzen entstehen.

Ueber die Quantität der strahlenden Wärme, die wesentlich von der Flammentemperatur abhängt, liegen keine Werthe vor.

Für das Verhältniss der von den einzelnen Beleuchtungsmaterialien producirten Gesammtwärme gibt Erismann Werthe; er ging bei Anstellung seiner Versuche von dem Welter'schen Gesetze aus, dass sich nämlich die entwickelten Wärmemengen verhalten wie die verbrauchten Sauerstoffmengen. Es ist das Gesetz zwar nicht in aller Strenge richtig, indessen sind die erlangten Resultate doch gute Näherungswerthe, wie die Werthbestimmungen der Brennstoffe von Berthier und Scheerer ergeben. So fand er dann, dass der Verbrauch an Sauerstoff für eine Lichtstärke von 6 Normalkerzen und eine Brenndauer von 24 Stunden war

bei Petroleum,	Flachbrenner	1728 g
„ „	Rundbrenner	2483
„ Rüböl	. . . . .	2048
„ Steinkohlengas	. . . . .	4510
„ 6 Stearinkerzen	. . . . .	4366,

woraus hervorgeht, dass Gas und Kerzen am meisten Hitze produciren, am wenigsten Oel und Petroleum. Man sieht aber auch, dass die vom Gas producirte Gesammtwärme die vom Stearin gelieferte nicht so erheblich übersteigt, wie das gewöhnlich angenommen wird. Es ist die grössere strahlende Hitze der Gasflammen zwar zum Theil auf deren höhere Temperatur, vorwiegend aber, wie das

Digitized by Google

auch Wolffhügel richtig hervorhebt, auf die bei Gasbeleuchtung gesteigerte Lichtintensität zurückzuführen.

Ein weiterer in Betracht zu ziehender Punkt ist die Verunreinigung der Luft durch die Beleuchtung. Wenn die Verbrennung stets vollständig stattfände, so gelangten durch die Beleuchtung nur Kohlensäure und Wasser in die Luft, vorausgesetzt, dass angewandtes Gas keine Schwefelverbindungen enthält und angewandtes Petroleum nicht der Lampe von aussen anhängt. Nun findet aber die Verbrennung niemals vollständig statt, es gelangen stets gewisse, grössere oder kleinere Quantitäten von unverbrannten Kohlenwasserstoffen in die Atmosphäre mit der producirten Kohlensäure. Erismann fand nun, dass, wenn man sowohl die Menge der producirten Kohlenwasserstoffe wie auch der Kohlensäure bei Petroleum = 1 setzt, folgende Verhältnisszahlen:

bei	Petroleum	Leuchtgas	Rüböl	Stearin
für Kohlenwasserstoffe . .	1,0	4,0	4,0	7
„ Kohlensäure	1,0	1,05	1,94	2,36
Quotient beider Reihen . .	1,0	3,7	2,1	3,0

Daraus ergibt sich, dass zwar Gas im Verhältniss zur producirten Kohlensäure die grösste Menge von Kohlenwasserstoffen liefert, dass aber absolut die Kerzenbeleuchtung $^7/_4$ mal so stark durch Kohlenwasserstoffe die Luft verunreinigt, als Gas und Rüböl.

Es ist ferner die Frage zu erörtern: in welchem Verhältniss stehen die Deutlichkeit des Sehens und die Helligkeit der Beleuchtung. Dass eine gewisse Helligkeit nothwendig ist, weiss Jeder. Indess der Betrag dieser Helligkeit wechselt sehr, je nach den verschiedenen Zuständen der Augen.

Bei Nyktalopie und Photophobie werden nur bei sehr geringen Lichtquantitäten deutliche Bilder erzeugt, während bei stärkeren durch Blendung und Ueberreizung der Retina nicht gesehen wird. Aehnlich ist der Fall bei centralen Hornhautflecken von bestimmter Grösse. Bei geringer Lichtintensität sehen die Kranken, weil bei weiter Pupille die Strahlen neben dem Fleck vorbei zur Retina zu gelangen vermögen, besser als bei hellem Lichte, wo der Fleck die ganze Pupille deckt. Bei Hemeralopie dagegen sinkt das Sehvermögen mit Abnahme der Beleuchtungsintensität in sehr rapider Weise, ebenso bei Myopie.

Digitized by Google

Den Einfluss der Beleuchtung auf die Sehschärfe hat Klein experimentell zu bestimmen versucht, indem er die Entfernungen notirte, in denen die Jäger'schen Schriftproben 1—8 bei Beleuchtungen, deren Intensität von 1 bis 10000 Kerzen wechselte, gelesen wurden. Er fand nun, dass die Sehschärfe bedeutend zunimmt bei Zuwachs der Beleuchtung zwischen 1 und 1000 Kerzen, von dort an bis zu 10000 nur noch eine verhältnissmässig geringe, so dass die Proben 5—8 bei letzterer Beleuchtungsintensität nur 0,6 mal weiter gelesen wurden, als bei 10mal geringerer. Auch für die niedrigeren Grade der Beleuchtung hielt der Zuwachs der Entfernung bei den Proben 1—4 nicht gleichen Schritt mit dem Zuwachs an Beleuchtung.

Aus alledem geht nun hervor, dass von einer rationellen Beleuchtung, bei welcher die Schäden und Mängel möglichst gering sind, Folgendes zu verlangen ist. 1. Die Farbe muss sich der des natürlichen Lichtes möglichst annähern, besonders möglichst wenig Grün enthalten, wie es bei Oel und Stearin am meisten, weniger bei Petroleum und Gas der Fall ist. Bei Gasflammen lässt sich der Flamme durch blaue Cylinder ein Theil der grünen und gelben Strahlen entziehen. 2. Die Augen sollen möglichst wenig geblendet werden. Dies ist durch richtige Stellung der Lampen, möglichst entfernt vom Auge und so, dass es die Flamme nicht direct sieht, eventuell durch Abschluss der Flamme nach unten vermittelst einer matten Glastafel zu erreichen. Ferner muss die Lampe nicht nur die Arbeit ausreichend, sondern auch den umgebenden Raum möglichst erhellen, da sonst das Auge, bei wechselnder Richtung ins Helle und Dunkle, geblendet wird und bald ermüdet. Daher sind undurchsichtige Papier- und Metallschirme zu verwerfen und statt deren durchscheinende Glasglocken anzuwenden, eine Anordnung, welche durch die Erleuchtung des ganzen Raumes auch sonstige Vortheile genug bietet. Durch diese Anordnungen, grössere Entfernung der Beleuchtungsquelle und Abschluss der Flamme nach unten durch ein transparentes Medium, wird dann 3. die Wärmestrahlung sich nicht mehr unangenehm bemerkbar machen. Diesen Forderungen leisten am besten die dem ersten Punkte am wenigsten entsprechenden Materialien, Petroleum



Digitized by Google

und Gas, Genüge, da bei ihnen die Lichtstärke so beträchtlich ist, dass trotz der Abschwächung durch grössere Entfernung und Glasteller noch eine genügende Erleuchtung des Arbeitsobjectes stattfindet. 4. Das Licht soll ein stetiges und gleichmässiges sein, da durch rasche Wechsel in der Beleuchtungsintensität das Auge stark afficirt wird. Nun aber werden alle offenen Flammen durch die unvermeidlichen Luftströmungen ins Flackern gebracht und dadurch Helligkeitsänderungen verursacht. Es sind aus diesem Grunde für die Arbeit wie für die Nachtbeleuchtung zu verwerfen Beleuchtung durch Kerzen, offene Oel- und Gasflammen, und allein zulässig mit Cylindern versehene Lampen, von denen sich die für Oel und Petroleum am meisten empfehlen, da durch sie 5. die geringste Luftverschlechterung herbeigeführt wird.

Wie ein gewisses Maass von Arbeit den Körper im Allgemeinen leistungsfähiger macht, ein Uebermaass aber, besonders einseitiger Thätigkeit, Schwächung desselben, wenigstens in den weniger arbeitenden Theilen, herbeiführt, so ist es auch mit den Arbeiten der Augen. Es ist die Fähigkeit zu sehen nur bis zu einem gewissen Grade angeboren, zum grossen Theile muss sie durch Uebung erlangt werden, so das, was man Augenmaass nennt. Daraus ergibt sich dann die Zweckmässigkeit von Uebungen im Sehen — gewissermassen eines Turnens der Augen —, wie sie sich von Leuten, die, wie die Städter meist, sich viel mit nahen Gegenständen beschäftigen, bei Spaziergängen im Freien vornehmen lassen. Während derselben sollen aber die Augen nicht ruhen, sondern damit beschäftigt werden, ferne Gegenstände zu unterscheiden zu versuchen. Um nun die besonders bei einförmiger Beschäftigung rasch eintretende Ermüdung und Uebermüdung zu vermeiden, ist bei den gewöhnlichen Thätigkeiten ein häufigerer Wechsel in der Entfernung der behandelten Gegenstände vonnöthen, und ein zeitweises Ausruhen, wodurch veränderte oder entspannte Accommodation herbeigeführt wird. Damit nun aber die Augen nicht mehr, als nöthig ist, zur Arbeit angestrengt werden, muss für genügende Beleuchtung gesorgt werden; denn wo diese fehlt, müssen behufs deutlichen Sehens die Arbeitsobjecte stark dem Auge genähert werden. Dadurch wird einerseits stark die Accommodation und Convergenz beansprucht,

Digitized by Google

andrerseits meist eine stark vornübergebeugte Haltung bedingt, welches beides sicherlich die Ausbildung der Myopie begünstigt.

Es kann nun auch eine für viele Arbeiten genügende Beleuchtung für andere als eine ungenügende sich erweisen. Während die Beleuchtung zum Lesen und Schreiben und vielem Anderen völlig ausreicht, genügt sie bei weitem nicht zu feinerer Arbeit mit dunkleren Stoffen, wie zum Nähen, zum Fadensuchen, wie es behufs Herstellung von Gewebsmustern nöthig ist, und zu derartigen andern Arbeiten. Für die Unterscheidung von Farbennüancen ist eine jede künstliche Beleuchtung, der Verschiedenheit der Spectren wegen, ungenügend.

Häufig wird aber auch bei genügender Beleuchtung darin gefehlt, dass man die Arbeitsobjecte zu nahe an die Augen bringt. So sieht man besonders die Kinder oft beim Lesen und Schreiben im vollsten Sinne des Wortes „die Nase ins Buch stecken". Als Grund für diese schlechte Haltung sind zum Theil unzweckmässige Subsellien, zumeist aber üble Gewohnheit anzunehmen. Die Folgen sind ausser der Myopie und nicht seltenem Schielen auch eine sich bald einstellende Refractionsdifferenz zwischen beiden Augen, sogar die Angewöhnung an monoculares Sehen, da regelmässig bei solchem Thun das eine, meist das rechte, Auge vorzugsweise benutzt wird.

Während hier und in vielen andern Fällen in unnöthiger Weise das Object dem Auge angenähert wird, muss für eine ganze Reihe von Beschäftigungen der Feinheit des Arbeitsobjectes wegen diese Annäherung ans Auge stattfinden. Dies ist der Fall bei den Arbeiten der Gold- und Silberarbeiter, Juweliere, Graveure, Kupferstecher, Holzschneider, bei vielen weiblichen Handarbeiten, wie Canevasstickerei, Weissstickerei, auch beim Lesen sehr kleinen Druckes, wie er für Taschenwörterbücher, -bibeln, manche Classikerausgaben etc. verwandt wird, oder sehr unreinen Druckes, wie er sich in vielen Zeitungen findet. Die Nachtheile für die Augen, welche die oben angegebenen sind, wissen manche Kategorien von Gewerbtreibenden, wie Uhrmacher, Kupferstecher, Graveure, durch den Gebrauch von Loupen zu vermeiden, wodurch sowohl das Bild des Objectes vergrössert, wie auch bei geringerem Accommodationsaufwande auf die Netzhaut projicirt wird.

Digitized by Google

Digitized by Google

vermeiden, da diese erfahrungsgemäss oft eine Suppressio mens. bewirken.

Weil Congestionen nach dem Kopfe, wie schon mehrmals betont, auch für das Auge nachtheilig sind, so müssen Personen, welche zu Obstipationen neigen, sich viel Bewegung verschaffen und auch ihr diätetisches Regimen darnach einrichten (recht empfehlenswerth ist der gewohnheitsmässige Genuss von rohem oder gekochtem Obst).

Da das bei Helminthiasis gebräuchliche Santonin in zu grosser Dosis leicht Xanthopsie verursacht, so ist eine Ueberschreitung der Maximalgabe (0,06) strengstens zu vermeiden.

Auch die Conjunctivitis diphtheritica erheischt die sorgfältigsten Schutzmassregeln. Leider ist ja eine eigentliche Verhütung dieser tückischen Krankheit bis jetzt nicht ermöglicht. Die Prophylaxe kann sich daher vor der Hand nur auf die Umgebung des Erkrankten beziehen. Am besten ist jedenfalls die Isolirung desselben; wo das aber nicht angeht, müssen die Angehörigen wie das Wartepersonal auf die Gefährlichkeit der Uebertragung von dem behandelnden Arzte aufmerksam gemacht werden.

Ferner ist es angezeigt, Kinder, die von Conjunctivitis granulosa befallen sind, wenn auch nicht völlig zu separiren, so doch so lange von Kindergärten oder sonstigen Kleinkinderbewahranstalten und Schulen zurückzuhalten, bis sie völlig geheilt sind.

Es wurde schon oben (S. 214) kurz der Schulung der Augen gedacht.

Die Ausbildung der Sinne des Kindes im Allgemeinen, und insbesondere die des Auges ist eine hygienisch sehr wichtige Sache und da ist die Familie in erster Linie berufen, fördernd und erziehend einzugreifen in den geistigen Entwicklungsgang ihrer Angehörigen.

Da kommt vor allem in Betracht die Uebung des Formensinnes durch Spielzeuge, an denen die äusseren Formen sehr prägnante Unterschiede aufweisen (Würfel-, Ballspiel, Baukasten).

Auch die Erziehung des Farbensinnes, der ja für das Unterscheidungsvermögen sehr belangreich ist, kann wesentlich gefördert werden. Neben den schon genannten Unterhaltungsgegen-



Digitized by Google

ständen verdienen vollste Beachtung die für diese Zwecke eigens construirten Apparate und Farbentafeln von Delhez, Brücke-Hartinger, Magnus und Hierlinger.

Das richtige Augenmaass wird am zweckmässigsten ausgebildet durch die verschiedenen Arten der Spiele im Freien (Ballspiel, Bogenschiessen etc.) und durch Uebungen im Zeichnen.

Die allerbeste Erziehungsmethode aber, die gleichmässig das Augenmaass, den Farben- und den Formensinn fördert, dabei das Auge für den Fernblick übt und seine durch die Anforderungen der Schule stark belastete Accommodation wieder zur Ruhe kommen lässt, ist die der Naturbeobachtung in Wald und Flur und die Betrachtung des Sternenhimmels.

Es würde unbedingt weit über den Plan dieser Arbeit hinausgreifen, hier eine vollständige Abhandlung über die Hygiene der Wohnung zu bringen; es muss bezüglich derselben als eines mehr allgemein hygienischen Problems auf die Lehr- und Handbücher der Hygiene von Parkes, Erismann, Geigel, die Militärgesundheitspflege von Roth und Lex, die Schulhygiene von Baginsky und die darin angeführte Literatur verwiesen werden, deren Resultate bereits in verschiedenen Regierungserlassen benutzt und als Normen aufgestellt sind.

Ich lasse daher die Fragen der Lage und des Untergrundes der Wohnungen, des Baumateriales unerörtert. Ebenso kann bezüglich der erforderlichen Grösse der Wohnräume, des Luftraumes, der Arten der Lufterneuerung und der Heizungsvorrichtungen ein Hinweis auf die wichtigen Forschungen Pettenkofer's, sowie auf die Arbeiten Grassy's, Wolffhügel's, Wolfram's und des verstorbenen Verfassers selbst genügen.

Aus gleichem Grunde unterlasse ich auch eine Besprechung der Ernährungshygiene im weiteren Sinne (Nahrungsmittel, Entfernung der Abfallstoffe, Reinigungsvorrichtungen).

Die **öffentliche** Hygiene hat es zum Theil mit denselben Bedingungen zu thun wie die private, nur in anderer Weise. Während es sich bei der Privathygiene darum handelte, dass der Einzelne

Digitized by Google

gemahnt und belehrt werde, damit er nicht aus Trägheit und Unwissenheit versäume der hygienischen Wohlthaten sich theilhaftig zu machen, liegt für die öffentliche Hygiene der Fall so, dass sie dafür zu sorgen hat, dass Niemandem durch Andere der Genuss dieser Wohlthaten verkümmert werde, wo er selber nicht im Stande ist, sie sich zu verschaffen, wie das in Schulen und Instituten, in Werkstätten und Fabriken, auf Schiffen, in Kasernen, in Gefangen- und Krankenhäusern der Fall ist.

Dann hat die öffentliche Hygiene aber auch noch für Fernhaltung sonstiger Schädigungen der Individuen, wie sie durch die Arbeit bedingt sind, und für Hintanhaltung von Seuchen zu sorgen.

Zum Unterschied von der Wohnungshygiene, die an alle Arten von Räumen gleiche Anforderungen zu stellen hat, und auch von der Ernährungshygiene, bei der sich keine wesentlichen Differenzen in den Anforderungen ergeben werden, gestalten sich für die Arbeitshygiene die Verhältnisse so, dass sie den Allgemeinzweck, Schädigungen durch die Arbeit zu verhindern, nur erreichen kann, wenn sie den verschiedenen Schädlichkeiten mit verschiedenen Mitteln entgegentritt.

Diese Schädlichkeiten sind, wie schon erwähnt, nun entweder Fremdkörper, grosse und kleine, die mechanisch das Auge contusioniren, in dasselbe eindringen oder sich im Conjunctivalsacke festsetzen und daselbst reizend wirken, auch durch hohe Temperatur oder chemische Einwirkung es schädigen. Auf letztere Weise wirken ebenfalls die Dämpfe und Gase, sowie Rauch und schlechte Luft, während ein Theil der Dämpfe und manche festen Körper durch allgemeine Intoxication, die sich dann mit an den Augen manifestirt, schaden.

Andrerseits aber werden sehr häufig die Augen durch Ueberanstrengung geschädigt, sei es, dass die Arbeit bei zu grellem, sei es, dass sie bei ungenügendem Licht stattfindet. In letzterem Falle tritt meist noch eine weitere Schädigung durch schlechte Haltung bei der Arbeit und demgemäss zu grosse Annäherung der Arbeitsobjecte an die Augen auf. Die gegen diese Schäden zu ergreifenden Maassregeln bestehen in der Anwendung von Reinlichkeit in Bezug auf den Körper und die Luft, von Brillen zum Schutze gegen die Einwirkung von Fremdkörpern und Reizung durch grelle Beleuch-

Digitized by Google

tung (bei Heizern von Dampfmaschinen, Schmelzöfen, Sudpfannen, Glasbläsern, Feuerarbeitern), von zweckmässiger Beleuchtung und zweckmässiger Einrichtung der Arbeitsplätze. Doch dürften die beiden letzten Vorschläge in praxi gar nicht durchführbar sein bei Bergleuten und Minenarbeitern.

Ueber den Nutzen und die Vortheile der Reinlichkeit, die immer wesentlich Privatsache bleiben wird, ist bereits oben ausführlicher gesprochen. Hier möchte nur noch darauf hinzuweisen sein, dass nur durch Strafbestimmungen in den Fabriks- und Werkstattordnungen auf den Einzelnen in genügendem Maasse eingewirkt werden kann, um ihn zur Benutzung der nöthigen Vorkehrungen zu veranlassen. So werden in den fiscalischen Arsenhütten des Königreichs Sachsen die Bestimmungen, dass bei der Arbeit feuchte Schwämme vor Mund und Nase zu tragen sind, und dass während der Arbeit und ohne vorherige Waschung nicht gegessen werden darf, strictest durchgeführt.

Die Luftverschlechterung der Arbeitsräume durch den Lebensprocess der Bewohner ist durch genügende Ventilation hintanzuhalten. Durch einige Abänderungen der Anlage lässt sich dann leicht auch ein grosser Theil der Arbeitsschädlichkeiten durch dieselbe mitentfernen: Staub aller Arten, mineralischer in Schleifereien und Poliranstalten für Eisen- und Stahlwaaren, Spiegel und andere Glasgegenstände, organischer in Spinnereien, Webereien, Filz- und Tapetenfabriken, Mühlen, Appretiranstalten, ferner schädlich wirkende Gase und Dämpfe, saurer, alkalischer oder neutraler Natur, wie sie in Fabriken chemischer Producte, von Bronzewaaren oder in galvanoplastischen Anstalten, in Bleichereien, Kautschukfabriken, in letzteren unter der Form von Schwefelkohlenstoff und Schwefelchlorür sich entwickeln. Damit nun diese Stoffe nicht in die Atmosphäre des Arbeitsraumes gelangen, müssen die Ventilationseinrichtungen in nächster Verbindung mit dem Arbeitsapparate stehen, d. h. dieser selbst ventilirt werden, und zwar durch Absaugen der Luft, damit immer eine etwas verdünntere Luft im Apparate enthalten ist und die reinere des Raumes in den Apparat hineingesaugt wird.

Digitized by Google

Für die Schleifsteine und Polirapparate, die nur bei trockenem Betriebe Staub, dann aber auch meist sehr heissen, liefern, empfiehlt sich die Umhüllung des Apparates mit einem Mantel, der mit einem gut ventilirenden Rohre in Verbindung steht, wodurch dann sowohl der Staub wie auch Luft aus dem Arbeitsraume angesaugt wird. Aehnliche Ventilation der Arbeitsmaschinen besteht schon für Mühlen, Droguenpulverisirmaschinen, die Apparate zur Auflockerung der Wolle und Baumwolle in Spinnereien, den Schneideapparaten und den Schüttelmaschinen für die Lumpen in Papierfabriken. Die in Filzfabriken, Hutmachereien und bei den Maurern übliche Methode, die zur Verwendung kommenden Haare durch Schlagen mittelst Handarbeit aufzulockern, setzt allerdings der Anbringung von localer Ventilation unübersteigliche Hindernisse entgegen.

Die schädlichen Gase und Dämpfe lassen sich gleichfalls zum guten Theile durch locale Ventilation entfernen. Besonders gilt dies von den beim Beizen der Bronzewaaren und bei den galvanoplastischen Processen sich entwickelnden. Die Säuren resp. die Salzlösungen befinden sich hier in grossen Trögen, aus denen, weil die bei der Arbeit gebildeten Gase zunächst zum grossen Theil absorbirt werden, in der relativ bedeutenden Flüssigkeitsmenge eine fortwährende Gasentwicklung statthat. Diese Tröge werden daher zweckmässig mit grossen Trichtern überbaut, die mit Thüren zum Einführen der Gegenstände versehen sind. Gegen die beim Bleichen der Gewebsfasern leicht auftretenden Affectionen durch Chlorgas können sich die Arbeiter schützen dadurch, dass sie das im gebleichten Material enthaltene Gas durch Oeffnen der Kammern, in welchen die Einwirkung stattfand, grossentheils entweichen lassen, ehe sie sich daran machen, mit dem Material selbst zu manipuliren.

In vielen Fällen aber ist eine locale Ventilation nicht durchzuführen, so besonders in chemischen Fabriken und Hüttenwerken. Einestheils wirkt nämlich schon der Luftzug in den Oefen dem Austreten der Gase entgegen — und es sind meist Oefen, in denen die diese Gase liefernden Processe vorgenommen werden —, so dass nicht anzunehmen ist, dass da, wo diese kräftige Ventilation im Stiche lässt, eine andere, nothwendigerweise schwächere, einen wesentlichen Nutzen bringt; anderntheils sind häufig die Apparate

Digitized by Google

so gross, dass dadurch eine locale Einrichtung unmöglich wird. In diesen Fällen muss dann eine gesteigerte Ventilation des ganzen Arbeitsraumes Platz greifen. Ein Bemerkbarwerden der Luftbewegung ist hier, wo die Leute in Bewegung und Thätigkeit sind, nicht im Geringsten eine Contraindication. Gewöhnlich hilft man sich durch möglichst leichte Ausführung der die Apparate umgebenden Gebäude und Anbringung von Dachreitern, zum Theil aber werden die Apparate gleich ins Freie gestellt, wie die Absorptionsapparate für Salzsäure, Salpetersäure etc., die Röstöfen und -stadel für Erze.

Es lässt sich auf diese Weise bei den angeführten Arbeiterkategorien die Häufigkeit der Lid- und Conjunctivalerkrankungen, die durch diese mehr constant und allgemein wirkenden Schädlichkeiten hervorgerufen werden, bedeutend herabsetzen. Die durch unglückliche Zufälle, Verbrennungen (Spängler, Zinn- und Erzgiesser, Mechaniker etc.) und Aetzungen (Maurer, Stuccaturarbeiter, Chemiker etc.), entstehenden Affectionen, Hornhauttrübungen, Symblepharon, Pterygium etc., lassen sich dadurch nicht in gleicher Weise herabmindern.

Indess haben wir da ein anderes Hilfsmittel in der Hand in den Schutzbrillen. Dieselben haben zwei ganz verschiedene Zwecke zu erfüllen. Einestheils dienen sie dazu, mechanische, thermische und chemische Insulte durch Fremdkörper vom Auge fern zu halten, andrerseits sollen sie die Einwirkung grellen Lichtes herabsetzen. Den ersten Zweck erfüllen Brillen von Drahtgeflecht oder nach Cohn's Empfehlung von Glimmer, den anderen Brillen mit mehr oder weniger dunkel gefärbten Gläsern. Auch hier eignet sich der Glimmer, der sich ausserdem durch Unzerbrechlichkeit und Wohlfeilheit empfiehlt.

Die Brillen ersterer Art sind anzuwenden von den Steinklopfern, Steinmetzen, den Metallarbeitern, besonders solchen, die mit Gusseisen zu thun haben, und Schmieden, ferner den Arbeitern, die der Gefahr der Verbrennungen ausgesetzt sind. Doch ist es schwierig, die Arbeiter zum constanten Gebrauch der Brillen zu veranlassen; ausser von Steinklopfern werden sie kaum angewandt.

Digitized by Google

Die Brillen anderer Art sind für die Leute passend, die viel mit Feuer zu thun haben und dadurch, dass sie in die helle Gluth zu sehen sich anstrengen, Ueberblendungen und der Entstehung von Amblyopien ausgesetzt sind. Hier sind vor allem die Puddler zu erwähnen, deren Arbeitsobject sich in hellster Weissgluth befindet. Nicht ganz so gefährdet sind die Arbeiter in den verschiedenen Hütten, Giessereien, Glasfabriken, Sodafabriken, die Dampfkesselheizer, weil sie entweder nur sehr kurze Zeit in die Weissgluth zu sehen haben, oder weil, wie meistens, die Temperatur weniger hoch ist.

In einigen Gegenden ist es Brauch, zum Putzen von kupfernen und zinnernen Kochgeschirren und Kesseln Schwefelsäure zu verwenden. Dadurch sind also ausser den Leuten, die berufsmässig mit Chemikalien zu thun haben, vornehmlich die Dienstmädchen und Köchinnen in Gefahr gebracht. Es ist daher im hohen Grade wünschenswerth, den Apotheken und Droguenhandlungen gesetzlich die Abgabe von Salz- und Schwefelsäure an andere Personen als solche, welche diese Gegenstände zu ihrem Gewerbe und Berufe nöthig haben, auf das Strengste zu verbieten.

Ebenso liesse sich der hohe Procentsatz von Erblindungen, die durch Verletzungen hervorgerufen sind, erheblich herabdrücken, wenn eine strafgesetzliche Bestimmung erlassen würde, welche die Abgabe von Schiessutensilien und anderen explosionsfähigen Gegenständen an Kinder unter 15 Jahren von Seiten der Pulver- etc. Händler mit hohen Geld- oder noch besser Gefängnissstrafen belegte.

Es wurde bereits darauf hingewiesen, von wie grossem Einfluss die richtigen Einrichtungen sind bezüglich der Beschaffung der gehörigen Quantität und Qualität des Lichtes. Die gehörige Quantität wird zwar, in neueren Gebäuden wenigstens, selten mehr vermisst, desto öfter aber die gehörige Qualität, und zwar wird meist gefehlt in Bezug auf die Einfallsrichtung.

In Fabriken und Werkstätten ist, weil die Besitzer kein Interesse daran haben, Beleuchtungsmaterial zu sparen, die Lichtquantität selten zu klein, desto öfter aber die Einfallsrichtung falsch; es befindet sich zumeist das Arbeitsobject zwischen Fenster und

Digitized by Google

Arbeiter, so dass dieser bei jedem Aufblicken von der Arbeit ins Licht sieht. Die üblen Folgen einer solchen Einrichtung werden aber durch folgende Momente grösstentheils hintangehalten. Erstens kann der Arbeiter seinen Platz wechseln, sich seitlich aufstellen, wie Schuster, Schneider, Schlosser, Tischler u. s. w.; zweitens sind meist, wenigstens in Fabriken, die Fenster so trüb, dass das Sehen ins Helle nicht blendet; drittens aber sind in vielen Fällen, wie Kellerwerkstätten, Spinnereien und Webereien mit Oberlicht, die Fenster so hoch angebracht, dass ein directes Sehen ins Licht nicht leicht vorkommt.

In Kasernen und Spitälern wird nicht gearbeitet, weshalb hier der Nachtheil einer mangelhaften Beleuchtung nicht so in die Augen springt. Etwas Anderes ist es mit den Gefängnissen und Zuchthäusern, in denen die Detinirten zur Arbeit angehalten sind. Obschon hier meist solche Arbeiten vorgenommen werden, die, weil sie keine besondere Geschicklichkeit erfordern, auch keine bedeutenden Augenanstrengungen bewirken, so darf doch nicht vergessen werden, dass die Beleuchtung für die von den Fenstern entfernter sitzenden Personen leicht zu gering wird, so dass sie ihre Augen bedeutender anstrengen müssen, da häufig alte, dunkle Gebäude für Zuchthauszwecke verwendet werden. Auch auf die gehörige Einfallsrichtung muss hier geachtet werden.

Am schwierigsten ist die Lösung der Beleuchtungsfrage für Schulen, vorzüglich Volksschulen, ganz besonders deswegen, weil die Augen der Schulkinder sowohl noch nicht genügend an Anstrengungen gewöhnt sind, als sie auch ihrer leichten Veränderlichkeit wegen besonders geschont werden müssen. Um nun möglichst „viel Licht“ in die Schulzimmer gelangen zu lassen, müssen, wie auch schon aus anderen Gründen, die Gebäude frei liegen, nicht durch nahe Bäume verfinstert. Meist wird auch eine Lage nach der Südostseite vorgezogen, damit die — allerdings durch Vorhänge aufzuhaltende — directe Sonne oder die helleres Licht ausstrahlenden Wolken in der Sonnengegend die Beleuchtung verbessern, womit aber der Nachtheil der Blendung verbunden ist.

Die Fenster müssen möglichst bis an die Decke hinanreichen, Bogenfenster sind zu verwerfen, damit die von den Fenstern ent-

Digitized by Google

ferner sitzenden Kinder, die allein von den oberen Scheiben Licht empfangen, nicht zu sehr an Licht verkürzt werden. Deshalb ist auch darauf zu achten, dass die Rouleaux stets in guter Ordnung sich befinden und nicht die oberen Scheiben verdecken. Dann müssen die Fenster gehörig breit, die Zwischenwände so schmal und nach innen abgeschrägt sein, wie die Stabilität des Gebäudes erlaubt, damit alle Bänke gut beleuchtet werden. Nach unten die Fenster bis auf oder gar unter die Höhe der Pulte reichen zu lassen hat keinen Zweck; sie brauchen nicht tiefer als 1 m über den Boden herabzureichen. Man wird dann leicht das Verhältniss von Fensterfläche zu Zimmergrundfläche, von 1 : 10 bis 1 : 5, wie es in anerkannt gut erleuchteten Schulzimmern sich findet, erreichen, besonders wenn man die Zimmer nicht zu breit und nicht zu lang anlegt, womit der Nachtheil verbunden wäre, dass die vom Fenster entfernt sitzenden Kinder sehr wenig Licht erhielten bzw. die in den letzten Bänken Sitzenden sich bei der Erkennung dessen, was an die Wandtafel geschrieben wird, anstrengen müssten (Maximalmaasse: 7 m resp. 9—10 m).

Das Licht muss von links her, wie es auch meist der Fall ist, und darf von keiner andern Seite her einfallen. Bei von rechts her einfallendem wird der Schatten der Hand auf die Arbeit geworfen und diese dadurch verdunkelt, bei von vorn einfallendem eine Blendung der Schüler bewirkt und das Erkennen des an die Wandtafel Geschriebenen unmöglich gemacht, bei von hinten einfallendem der Lehrer gezwungen, ins Helle zu sehen und durch die so bewirkte Blendung an einer entsprechenden Aufsicht über die Kinder gehindert.

Der schädliche Einfluss einer mangelhaften Beleuchtung der Schulzimmer tritt zur Evidenz hervor in der von Cohn und Hänel constatirten Thatsache, dass der Procentsatz der Myopen in den von ihnen untersuchten Schulen um so grösser war, je schlechter beleuchtet die Schulzimmer waren.

Damit nun die Augenanstrengungen möglichst klein werden, ist es nöthig, dass die Arbeitsobjecte der Schulkinder auch zweckmässig seien. Die Wandtafel, an der Alle zu sehen haben, muss, damit dieser Zweck erreicht werde, stets gut schwarz sein und

Digitized by Google

darf nicht glänzen, damit nicht der Reflex den nahe Sitzenden das Erkennen der Schriftzüge auf ihr unmöglich mache.

Die Lesebücher sollen nicht mit kleinen, undeutlichen oder matten, sondern mit grossen, klaren Lettern gedruckt sein, um eine angemessene Entfernung beim Lesen zu gestatten. Als solche wird in den Schulen schon seit Jahren diejenige Entfernung verwendet, welche resultirt, wenn der Schüler das Buch auf die Ellenbogenbeuge aufgesetzt, gegen den im rechten Winkel gebeugten Unterarm anlehnt und oben mit der Hand festhält. Ebenso dürfen die geographischen Wandtafeln nicht derartig mit Bezeichnungen überladen sein, dass sie nur mit Mühe zu entziffern sind.

Ferner ist beherzigenswerth der Rath Horner's, als Schreibmaterialien nicht mehr Schiefertafel und Griffel zu verwenden, da die Schrift auf diesen Tafeln sehr undeutlich und matt ist, sondern Tinte und Papier, da man die letzteren Schriftzüge auf eine um $^1/_8$ grössere Entfernung erkennt.

Für Internate kommt es weniger darauf an, nicht durch Licht von verschiedenen Seiten zu blenden; hier ist für Arbeitssäle die Möglichkeit geboten, bei doppelseitiger Beleuchtung das von jeder Seite einfallende Licht für einen Theil der Schüler richtig zu verwenden, indem rechts gegen links die Sitzrichtung um 180° gedreht wird.

Eine ganz vorzügliche Art der Beleuchtung ist die mittels Oberlicht, die sich leider nicht überall anbringen lässt, aber dort, wo die Möglichkeit dazu gegeben, angewandt werden sollte, so in Sitzungs- und Versammlungssälen, Auditorien, vielen Werkstätten und Fabriken.

Für die künstliche Beleuchtung sind im Allgemeinen die oben aufgestellten Grundsätze maassgebend. Doch kommt hier, wo es sich stets um grössere Zahlen von Lichtquellen handelt, noch Folgendes in Betracht. Es ist hier bei gleicher Güte vor allem die Art der Beleuchtung in Anwendung zu ziehen, welche den geringsten Arbeitsaufwand zur Instandhaltung beansprucht; ja man wird sogar genöthigt sein, einen weniger guten Beleuchtungsmodus zuzulassen, wenn er sich durch Einfachheit der Handhabung und Sicherheit der Wirkung gegenüber den Eingriffen Unberufener empfiehlt. Aus diesen Gründen hat die Gasbeleuchtung, wo ihre Einrichtung

Digitized by Google

möglich war, alle anderen verdrängt zum Zwecke der Erleuchtung von Läden, Schulen, Fabriken, Versammlungsräumen, Zuchthäusern etc. In den grösseren Sälen hat man die Möglichkeit, mit allerdings bedeutend grösserem Aufwande von Beleuchtungsmaterial, das künstliche Licht, ähnlich wie das Oberlicht am Tage, aus bedeutender Höhe herabfallen zu lassen, wodurch aufs vollkommenste die Uebelstände der Blendung, Erhitzung, Veränderung der Lichtintensität durch Flackern vermieden werden. Für niedrigere Räume, wie Schulzimmer, Arbeitsräume, lässt sich derselbe Effect angenähert durch Anbringung von translucidem, die Flamme von unten umfassenden Glocken oder Tellern erzielen.

Wie oben bei Besprechung der Ursachen der Myopie hervorgehoben wurde, trägt eine gekrümmte Haltung des Körpers und starkes Vorneigen des Kopfes wesentlich zur Congestionirung der Chorioidea und dadurch zum Entstehen und Fortschreiten der Kurzsichtigkeit bei. Es ist also Sache der Hygiene, dafür Sorge zu tragen, dass eine derartige Haltung bei der Arbeit nach Möglichkeit vermieden werde und zwar ganz besonders während der Schuljahre, da in diesen die Augen viel leichter Functionsfehler erwerben als in späteren.

Es ist nun, bei Vorhandensein einer richtigen Beleuchtung, dieser Effect zu erreichen durch Benutzung zweckmässiger Subsellien. Damit durch dieselben die angegebenen Fehler der Haltung vermieden werden, muss der Arbeitstisch in gehöriger Höhe über dem Sitzplatz sich befinden, ihm dann so weit angenähert sein, dass die hintere Tischkante die Vorderseite des Arbeitenden nahe berührt, und die Tischplatte eine mässige Neigung haben, so dass bei aufrechtem Kopfe und bequem abwärts gerichteten Blicklinien das Arbeitsobject nahezu senkrecht von den Blicken getroffen wird. Diese drei Bedingungen, zu denen dann aus anderen Rücksichten noch die treten, dass die Bankhöhe derartig sei, dass die Füsse voll aufgesetzt werden können, und dass eine Rücken- oder Kreuzlehne vorhanden sei, haben nun als Grundlage gedient bei der Construction zweckmässiger Schulbänke.

Bei diesen ist sämmtlich die Distanz d. h. der horizontale Abstand zwischen vorderer Kante der Bank und hinterer des Tisches

Digitized by Google

gleich Null oder gar negativ, es ragt die Bank im letzteren Falle bis unter den Tisch vor. Dadurch wird nun das Aufstehen und das Hineingehen in die Bank wesentlich erschwert. Es werden deshalb, um diese Unbequemlichkeit möglichst wenig fühlbar zu machen, die Bänke sehr kurz, meistens nur für zwei Personen angefertigt. Die Bänke mit negativer Distanz haben zu diesen Zwecken bewegliche Tischplatten, die entweder geschoben oder geklappt werden. Ersteres hat den Nachtheil, dass bei nicht ganz solider Construction durch Werfen des Holzes der verschiebbare Theil sich klemmt; letzteres, dass die Charniere von der muthwilligen Jugend abgebrochen werden. Für Schulen empfehlen sich daher aus technischen Gründen die Subsellien mit beweglichen Tischplatten und negativer Distanz nicht, obwohl die meisten Autoren, wie ausser den Erfindern, Cohn, Baginsky, v. Reuss, sie auch hier warm und allein empfehlen, sondern die mit fester Nulldistanz, während für Institute und zur Verwendung bei den häuslichen Arbeiten die Tische mit beweglicher Minusdistanz, besonders die Kunze'sche und die Bahse'sche Modification derselben vorzüglich sind, weil hier die Aufsicht einen Missbrauch zu verhindern im Stande ist.

Die Differenz d. h. der senkrechte Abstand zwischen Bank und Hinterkante des Tischblattes richtet sich nach der Grösse der Schüler. Sie soll um 2 — 3 cm grösser sein als die Entfernung zwischen der Sitzfläche unter dem Tuber ischii und dem Ellenbogen. Daraus ergibt sich von selbst, dass in jeder Klasse Bänke von verschiedener Grösse vorhanden sein müssen und die Schüler nach der Körperlänge, nicht nach den Leistungen rangiren. Es sind nun vielfache Messungen der Länge der einzelnen Körpertheile bei Schülern angestellt worden, so von Fahrner, Herrmann, Zwez, Cohn, Buhl, Schildbach, ferner von Chalybaeus, von denen besonders die relativen Werthe von Zwez hier von Wichtigkeit sind. Er fand

für das Alter von Jahren	die Durchschnittslänge des Körpers	der Entfernung vom Sitze bis Ellenbogen	Verhältniss
7 und 8	116,5	16,4	7,1 : 1
9 „ 10	128,0	17,5	7,3 : 1
11 „ 12	137,4	17,9	7,7 : 1
13 „ 14	143,6	20,0	7,2 : 1

Digitized by Google

Es wird also die Differenz annähernd gleich sein müssen $^1/_7$ der Körperlänge plus 2 — 3 cm, für Mädchen, deren Kleider am Sitz dicker sind, noch um 1 cm mehr. Da nun aber 1 cm Differenz in der Sitz-Ellenbogen-Entfernung, die bei Benutzung derselben Schulbankgrösse stattfinden kann, eine Differenz der Körperlänge von 7 bis 8 cm entspricht und selten grössere Differenzen derselben in den Volksschulklassen vorkommen als 30 cm, so ergibt sich, dass die Wahl von 5 bis 8 Banknummern für jede Klasse, resp. bis zu 10 für die ganze Schule dem Bedürfnisse vollständig genügt. Wegen der weiteren Einzelheiten sei auf Baginsky's vortreffliche Arbeit verwiesen.

Die Neigung der Tischplatte muss mit Rücksicht darauf, dass bei zu starker Vergrösserung derselben die Schreibmaterialien und sonstige Gegenstände sehr leicht zur Erde fallen, sich in gewissen Grenzen halten. Bei keiner Construction, mit Ausnahme der Liebreich'schen, wo sie beim Schreiben 20°, beim Lesen 40° beträgt, steigt sie über $^1/_6$ der Tischbreite, meist beträgt sie weniger.

Die Breite der Tischplatte soll gehörig gross sein und ist je nach der Construction $^1/_3$ bis nahezu $^1/_2$ m. Es hat diese grosse Breite den Zweck, bei den Schreibübungen das Heft ohne Belästigung des Vordermannes so weit verschieben zu können, dass der Arm stets genügend auf dem Tisch aufliegt. Dazu ist aber bei einer Hefthöhe von ca. 20 cm eine Tischbreite von ungefähr 40 cm unerlässlich.

Ebenfalls von Wichtigkeit, weil ein bequemes und ruhiges Sitzen ermöglichend, ist die Breite und Form der Bank. Erstere soll einem möglichst grossen Theil des Oberschenkels Unterstützung gewähren, weshalb sie bis ungefähr 30 cm betragen muss, letztere ein Vorwärtsrutschen bei Benutzung der Rückenlehne verhindern. Zur Erzielung dieses Resultates wird die Bank geschweift, so dass sie nach hinten um 1—1 $^1/_2$ cm niedriger als vorn wird.

Diese Subsellien lassen sich in Mädchenschulen auch beim Unterricht in Handarbeiten benutzen, es wird nur das Nähkissen oder der sonstige Apparat auf den Tisch gelegt.

Ein wichtiges Mittel, Störungen der Gesundheit, die trotz der zweckmässigsten Subsellien eintreten können, hintanzuhalten, besteht

Digitized by Google

in richtiger Eintheilung des Unterrichts; dass diese stattfindet, darauf muss um so strenger gehalten werden, je weniger günstig die sanitären Einrichtungen sind. Die Hygiene hat zu fordern, dass diese Einrichtungen derart getroffen werden, dass eine übermässige Anstrengung und Ermüdung der Kinder vermieden wird. Dazu gehört, dass die Kinder nicht zu lange Zeit hindurch mit demselben Gegenstande beschäftigt werden, dass sie nicht zu lange in derselben Stellung, Strafstehen und Geradesitzen, letzteres besonders da, wo nicht Rückenlehnen es unterstützen, zu verharren haben etc. Wie im Einzelnen diesen Anforderungen, ohne den Unterricht zu stören und seinen Zweck zu vereiteln, zu genügen ist, haben die Pädagogen auszumachen. — Glücklicherweise werden die Kinder durch ihr Naturell veranlasst, öftere Unterbrechungen in der Arbeit und Wechsel der Stellung eintreten zu lassen, wodurch ein jedes für sich den meisten Schädigungen entgeht.

Als Palliativmittel sind erprobt: häufigere Unterrichtspausen, Beschränkung des Schreibens durch Vermehrung des Kopfrechnens und anderer das Gedächtniss und den Verstand übenden Unterrichtsgegenstände, das Aufstehen beim Antworten, Singen etc.

Wenn man im Interesse der thunlichsten Entlastung der Schuljugend auch nicht so weit gehen darf, zu verlangen, dass die Erlernung der gothischen Schriftzeichen in der deutschen Schule aufgegeben und nur die internationale lateinische Schreibweise cultivirt werde, so ist doch andererseits eine einheitliche Regulirung unserer polymorphen Orthographie auf das Dringlichste zu befürworten. Es verdient in der Beziehung die vor paar Jahren erlassene Verfügung des bayerischen Cultusministeriums baldigste Nachahmung in der Art, dass die übrigen Bundesstaaten dieselbe einfach adoptiren. Eine Behandlung dieser Frage aber in der Weise, dass jede beliebige Bundesregierung für ihr Land eine eigene Rechtschreibung vom Stapel lässt, wie das leider geschehen ist, wird natürlich den schon so wie so unerquicklichen Zustand unserer deutschen „Orthographie(?)“ nicht verbessern, sondern nur verschlimmern.

Wie schon bei der Privathygiene erwähnt, fällt bei der Verhütung der Kurzsichtigkeit ausser der Schule auch der Familie eine grosse Aufgabe zu.

Digitized by Google

Nachtragsweise sei hier nur noch erwähnt, dass den Kindern das Arbeiten im Zwielicht oder an Tischen, die ungenügend beleuchtet sind, auf das Strengste verboten werden muss; ebenso muss der schlechten Gewohnheit so vieler Zöglinge unserer höheren Lehranstalten, nach geendigtem Unterricht sich gleich in den Studirzimmern zu vergraben, anstatt sich eine ein- bis zweistündige Erholung in der freien Natur zu gönnen, auf das Energischste gesteuert werden.

Das Auftreten der Conjunctivitis follicularis oder der noch bedenklicheren Conj. granulosa in Erziehungsanstalten, Internaten, Kasernen und Gefängnissen verlangt sofortige Trennung der daran Erkrankten von den Gesunden durch Unterbringung in separaten Räumen, eventuell (bei Schulen und Internaten) Schliessung derselben bis die Endemie erloschen ist; für Kasernen und Gefängnisse vor allem und zum Mindesten Anschaffung besonderer Waschutensilien für die Erkrankten.

Gegen die aus der Farbenblindheit für das Verkehrswesen (Marine und Eisenbahn) erwachsenden Gefahren haben die meisten Oberbehörden (Kriegsministerien und Eisenbahndirectionen) eine Sicherung des Publicums dadurch geschaffen, dass sie bei den in ihre Ressorts eintretenden Bediensteten eine völlige Integrität des Farbensinnes verlangen. Bei der relativen Häufigkeit dieser Anomalie, durch welche also nicht wenigen Leuten der Zutritt zur Marine und zum Eisenbahndienst völlig verwehrt wird, wäre es übrigens viel richtiger, wie das auch Mauthner betont, wenn man die Signalfarben änderte. „Um die Rothgrünblindheit in den genannten Diensten unschädlich zu machen, braucht man sogar nur eine Signalfarbe zu ändern, indem man statt Roth oder Grün Blau nimmt. Roth oder Grün verwechselt kein Xanthokyanops mit Blau — auf Distanzen, auf welche es der Polychromatops unterscheidet. Die Anwendung gelber und blauer Gläser kann keinem Anstande unterliegen; denn wenngleich es sehr schwer ist, reingelbes Glas zu erhalten, so hat dies doch nicht die geringste Bedeutung. Vom Blau wird es vom Farbentüchtigen immer unterschieden und für den Xanthokyanops ist es gleichgültig, ob das Glas rothgelb oder grüngelb ist, für ihn bleibt es immer gelb.“

Digitized by Google

Während eine grosse Zahl von Allgemeinerkrankungen und darunter auch mehrere Infectionskrankheiten in nicht seltenen Fällen mit Augenleiden complicirt verlaufen, gibt es doch nur zwei derselben, bei denen bis jetzt eine relative Prophylaxis möglich ist. Diese sind die Pocken und die Syphilis.

Die Prophylaxis gegen die Pocken und die mit ihr zusammenhängenden Augenleiden, von welchen oben das Nähere beigebracht ist, besteht trotz des Gezeters der Impfgegner im Impfzwang und eventueller Revaccinirung. Die Impfung wird am besten mit reiner Kuh- oder Kalbslymphe vorgenommen, um der nicht wegzuleugnenden Uebertragung von Krankheiten, speciell Syphilis, durch humanisirte Lymphe vorzubeugen (vgl. Coccius, Landesberg, Adler, Gutachten des ärztl. Vereins des Ostkreises Altenburg).

Die Verbreitung der Syphilis wird am wirksamsten hintangehalten durch strenge polizeiliche Ueberwachung der Prostitution. Es ist ja klar, dass letztere sowohl dort, wo keine polizeiliche Ueberwachung stattfindet, als auch dort, wo man sie durch Strafen zu verhüten suchte, dennoch existirt und in nicht geringerem Grade.

Dass die Folgen viel ungünstigere sein müssen, liegt auf der Hand. Wie sehr aber dieses der Fall, beweisen einige Zahlen, wonach in Paris 1 an Syphilis erkrankte Person kam bei Bordelldirnen auf ca. 150, bei einzeln lebenden, aber polizeilich überwachten auf 250, dagegen bei nicht überwachten bereits auf 20. Noch ungünstiger gestaltet sich das Verhältniss in Lyon, wo von den Ueberwachten 1 : 130, von den nicht Ueberwachten 1 : 4 erkrankt war.

Der Vorschlag, in den grösseren Städten besondere Krankenhäuser für Syphilis einzurichten und alle Praktiker zu verpflichten, alle Luetischen in dieselben zu schicken, wo sie dann so lange „internirt“ bleiben müssten, bis die Krankheit erloschen, ist praktisch gar nicht durchführbar. Abgesehen davon, würde die Folge die sein, dass sehr viele Kranke gar nicht mehr zum Arzt gingen, sondern Hilfe bei Quacksalbern etc. suchen würden.

Digitized by Google

Fig. II.

Fig. I.

Fig. III.

Digitized by Google

Digitized by Google

Ueber einige anatomische Befunde bei der Myopie.

Von

Dr. Herzog Carl Theodor in Bayern.

(Mit Tafel V.)

Schon im Jahre 1861 machte Jäger in seiner Monographie über „die Einstellung des dioptrischen Apparates im menschlichen Auge“ auf eine Veränderung aufmerksam, die er am Eintritte des Opticus beobachtet hatte.

Er beschreibt dieselbe als eine halbmondförmige Sichel an der nasalen Seite des Opticus, welche nahezu die gleiche Farbe des Sehnerveneintrittes zeigt, in folgender Weise:

„In solchen Fällen erscheint ein kleiner Theil der dem Conus entgegengesetzten Peripherie des Sehnervenquerschnittes durch eine zarte, bogenförmig gekrümmte Linie wie abgeschnitten. Bei weniger ausgeprägten Fällen hat es den Anschein, als ob der Sehnervenumfang an dieser Stelle durch eine doppelte, mehr oder weniger von einander abstehende dunkle Linie begrenzt wäre.

Der grössere normal gefärbte Theil des Sehnervenquerschnittes erhält hierdurch eine längliche, ovale Gestalt, und die Ursprungsstelle der Centralgefässe erscheint beträchtlich dem dem Conus entgegengesetzten (scheinbaren) Rande des Sehnerven genähert.

Das abgeschnittene kleinere mondsichelförmige Segment des Sehnervenquerschnittes aber ist wiederholt stark und ungleich pigmentirt; auch bemerkt man in einzelnen Fällen an den hindurchtretenden Gefässen ungewöhnliche, besonders mit der innern Contour des Segmentes zusammenfallende Biegungen und Umbeugungen.

Auf Durchschnitten des hinteren Augapfelabschnittes solcher Augen ergibt sich nun, dass sämmtliche Opticusfasern bei ihrem

Digitized by Google

Durchtritte durch die Lamina cribrosa und den Chorioidealkanal in auffallender Weise in der Richtung zum Conus und der stärksten Scleroticalektasie hingezogen sind und dass jene Partie der Opticusfasern, welche sich in dem dem Conus entgegengesetzten Theile der Netzhaut verbreiten, sich erst dann in die Ebene dieses Theiles der Netzhaut umlegt, wenn sie in ihrem ursprünglichen schrägen Verlaufe über die andere Partie der Opticusfasern zu liegen kommt.

Hebt man sofort die Netzhaut eines solchen Auges im ganzen Umfange des Sehnerven von der Chorioidea empor, so scheinen sich sämmtliche Opticusfasern wie zusammengedrängt aus einer kleineren Basis, als der Sehnervenquerschnitt beträgt, zu entwickeln, wobei sich diese Ursprungsstelle oberhalb des dem Conus zunächst gelegenen Theiles des Opticus befindet.

Die Netzhaut ist somit im Bereiche des mit dem Augenspiegel sichtbaren mondsichelförmigen Abschnittes über der Eintrittsstelle des Sehnerven (nach dessen Centrum hin) verschoben, und da diese Abweichung sich erst späterhin in dem ursprünglich mehr oder weniger normal gebauten Auge allmählich entwickelt, so wird gleichzeitig wiederholt Epithelialpigment der Chorioidea mit der Netzhaut über den Sehnerven hin verschoben.“ —

Obschon Jäger diesen Befund in seinem Handatlas Ende der sechziger Jahre in erweiterter Form reproducirte, fand derselbe doch nicht die ihm gebührende Beachtung unter den Fachgenossen.

Erst in neuester Zeit hat Nagel durch eine kurze Notiz in dem ersten Hefte seiner Mittheilungen diese Beobachtung Jäger's der Vergessenheit entrissen, und sein Verdienst ist es, die Praktiker auf die Bedeutung derselben für die Entwicklung der Myopie aufmerksam gemacht zu haben.

Nagel erwähnt[1]) kurz den Jäger'schen Fall und betont besonders, dass dieser Befund nicht, wie man bisher geglaubt, ein ausnahmsweiser, sondern bei gewissen Kategorien myopischer Augen ein ganz gewöhnlicher sei.

Seit dieser Mittheilung habe ich bei meinen ophthalmoskopischen Untersuchungen myopischer Augen besonders auf diesen Punkt ge-

[1]) Anm. a. a. O.

Digitized by Google

achtet und denselben gleich Nagel in einer auffallend grossen Zahl des Beobachtungsmaterials gefunden.

Durch einen glücklichen Zufall wurde ich auch in den Stand gesetzt, die Augen einer myopischen Patientin, welche auf der Abtheilung des Professor v. Ziemssen an Phthisis pulmonum gestorben war, einer mikroskopischen Untersuchung zu unterziehen.

Zur Publication dieses Falles habe ich mich entschlossen, weil dem Jäger'schen Befunde keine weiteren anatomischen Daten gefolgt sind und andererseits auf der Naturforscherversammlung zu Danzig Schneller Nagel gegenüber bestritt, dass der anatomische Nachweis für die von Jäger und Nagel behauptete Supertraction der Chorioidea geführt sei, und dabei betonte, dass die von Nagel als Stütze seiner Behauptung hervorgehobene Vergrösserung des blinden Fleckes bei Annahme der Supertraction nicht befriedigend erklärt werden könne.

Dass ich den letzteren Einwand nicht für stichhaltig erachten kann, gedenke ich unten weiter an der Hand meiner anatomischen Untersuchungen zu beweisen.

Was die ophthalmoskopischen Verhältnisse speciell der Super- resp. Retractionssichel betrifft, so habe ich der Jäger'schen Beschreibung und den mir gütigst zur Verfügung gestellten Notizen von Prof. Nagel im Allgemeinen nichts Abweichendes hinzuzufügen.

Letzterer schreibt mir darüber Folgendes: „Ich habe die Supertraction mehr oder minder deutlich ausgesprochen in verschiedenen Altersklassen — nur im höheren Alter nicht — angetroffen, am häufigsten im zweiten Jahrzehnt, sowohl bei hohen Myopiegraden, als bei niedrigen, ja selbst bei emmetropischer und hypermetropischer Refraction an jugendlichen Individuen, von denen ich annehmen durfte, dass sie auf dem Wege waren, myopisch zu werden. Angedeutet sehe ich den Befund häufig; wohlausgeprägte Formen sind, wie es scheint, recht selten. In den früheren Stadien scheint die Supertraction oft durch Trübung und Schwellung der Gewebe am Nasalrande der Papille verdeckt zu werden. Gewöhnlich ist nur ein schmaler Streifen der Papille bis zu 1/4 ihrer Breite von der verschobenen Chorioidea bedeckt; zuweilen jedoch fand ich die Papille zur Hälfte, ja zu 2/3 oder 3/4 verdeckt, so dass nur ein

Digitized by Google

schmales Stück derselben frei blieb. Dabei erleiden die nach der Nasenseite ziehenden Netzhautgefässe eine starke Verschiebung und müssen sich im Bogen um die vorgeschobene Chorioidealgrenze herumschlingen. Die Austrittsstelle der Centralgefässe scheint nach der Nasenseite hin verschoben, sie kann sogar unter der dislocirten Chorioidea liegen. Neben der Supertractionssichel ist meistens, aber nicht immer, eine Retractionssichel, und zwar gewöhnlich eine grössere, auf der Temporalseite vorhanden. Das Aussehen beider Arten von Sicheln ist ganz verschieden. Die Retractionssichel zeigt entweder blossliegende Sclera, oder wenn Spuren von Chorioidealgewebe sichtbar sind, erscheinen diese scharf, wie entblösst. Die Supertractionssichel ist nie weiss glänzend, meist nur wenig heller als die Umgebung, gelbröthlich, wie mit einem trüben Gewebe bedeckt. Zuweilen waren in der supertrahirten Chorioidea Stücke von Chorioidealgefässen zu erkennen; in einzelnen Fällen konnten Netzhautgefässe hinter den Chorioidealgefässen erkannt werden. Der der Papille abgewendete Rand ist bei der Retractionssichel scharf begrenzt, bei der Supertractionssichel nie scharf; oft nur ganz schwach markirt. Umgekehrt pflegt die Abgrenzung gegen die Papille bei der Supertractionssichel deutlich zu sein, auch wenn sie es bei der Retractionssichel nicht ist. Die Contouren des Chorioidealloches bilden eine continuirliche Rundung; das Foramen chorioideae ist vollständig über das Foramen sclerae herübergezogen. Nicht immer ist die Supertractionssichel genau nasenwärts gerichtet, zuweilen mehr oder minder diagonal. Von besonderem Interesse ist es, dass in den viel selteneren Fällen, wo die Retractionssichel gerade nach unten gerichtet ist (bei vermuthlich angeborener Myopie), ihr gegenüber nach oben Zeichen von Supertraction der Chorioidea gefunden werden." —

Der von mir oben erwähnte Fall betraf die 30jährige Köchin Maria Müller aus Waldershofen, welche am 30. Januar 1881 in dem hiesigen Krankenhause starb.

Die Patientin war schon im Jahre 1873 zweimal in der kgl. Universitäts-Augenklinik dahier in Behandlung gewesen: das erste Mal wegen eines Hornhautgeschwüres auf dem rechten Auge, das zweite Mal wegen eines Recidives an demselben Auge.

Digitized by Google

In dem Krankenbogen findet sich neben der Beschreibung der erkrankten Hornhaut noch Folgendes erwähnt:

Beiderseits Myopie 4 *D.* Snellen I in 9″ Entfernung gelesen. Medien beiderseits rein. Papille von normal gelbröthlicher Farbe und um dieselbe beiderseits ringförmige gelbgrauliche Gewebsverdickung der Retina. Die Venen etwas geschwellt, doch nicht geschlängelt, sehr deutlich pulsirend. Arterien von normalem Kaliber und Verlauf. Am Temporalrand der Papille und etwas nach oben eine kleine Sichel; in den äquatorialen Theilen des Augenhintergrundes eine leichte Pigmentmaceration.

Der am 28. December 1880 erhobene Befund bot von dem im Vorstehenden Geschilderten nur unwesentliche Abweichungen dar. Die bei der ersten Untersuchung als gelbgrauliche Gewebsverdickung bezeichnete Veränderung erwies sich als identisch mit dem oben mitgetheilten von Jäger und Nagel beschriebenen Bilde. Die Supertractionssichel überlagerte die Papille um etwa ein Fünftel des Papillardurchmessers. Die Retractionssichel hatte einen etwas grösseren Breitendurchmesser. Die Verdrängung der aus der Papille hervortretenden Arterien und Venen nach der nasalen Seite des Sehnervenquerschnitts trat mit grosser Deutlichkeit hervor, wenn auch nicht in der ausgesprochenen Weise, wie es in einer von Prof. Nagel mir gütigst übersandten Zeichnung dargestellt ist.

Die Augen unmittelbar nach dem am 30. Januar 1881 eingetretenen Tode zu enucleiren war leider nicht möglich, vielmehr gelangten dieselben erst 18 Stunden post mortem in meinen Besitz. Die Conservirurg derselben war die gewöhnliche in Müller'scher Flüssigkeit.

Beide Bulbi zeigen einen Längsdurchmesser von 26 mm, einen Querdurchmesser von 25,1 mm. Corp. ciliar. stark verschmälert, die Iris von normalem Aussehen, an Linse und Glaskörper, welch letzterer etwas geschrumpft, resp. von der Retina abgelöst erscheint, keine auffälligen Veränderungen. Die Retina ist überall glatt anliegend, nicht verdickt, die Macula lutea beiderseits gut erhalten; in ihrer Umgebung ist die Retina etwas radiär gefaltet; am Sehnerveneintritt beiderseits eine mässig ausgesprochene physiologische Excavation.

Digitized by Google

Was die Supertractionssichel betrifft, so ist dieselbe schon makroskopisch ganz gut wahrnehmbar. Sie charakterisirt sich durch eine leichte Verschleierung des nasalen Abschnittes der Papille. Auch der Conus mit freiem Auge sehr wohl erkennbar; sonst ist an der Retina bzw. Chorioidea nichts Abnormes wahrnehmbar mit Ausnahme unregelmässiger Pigmentvertheilung im äquatorialen Gebiete, welche namentlich im temporalen Abschnitt ausgesprochen ist. Ausser der schon im Leben constatirten Hornhauttrübung zeigen die Bulbi äusserlich keine nennenswerthe weitere Veränderung.

Es wurde der Opticuseintritt mit Hilfe des Gudden'schen Mikrotomes in eine fortlaufende Reihe von Horizontalschnitten zerlegt, durchschnittlich von $^1/_{16} — ^1/_{24}$ mm Dicke, und dieselben mit Bismarckbraun tingirt.

Fig. 1 stellt die Papille und ihre Umgebung bei 120facher Vergrösserung dar. Am auffallendsten ist die Verlaufsrichtung der die nasale Hälfte der Lamina cribrosa passirenden Nervenbündel (*a*). Von anfangs normalem Verlaufe gehen dieselben schon während, hauptsächlich aber nach Durchtritt durch die Lamina cribrosa in Sförmiger Biegung weiter (*b*), und zwar in der Weise, dass der grössere Theil der Nervenfasern gegen die nasale Scleralpartie stark angedrängt, plötzlich in scharfem Bogen der Mitte des Opticus zueilt, um sich um das nasale Segment des Chorioidealringes in spitzwinkligem Bogen in die Ebene der Retina zu begeben (*c*). Der oben erwähnte abnorme Verlauf der Nervenfasern ist dadurch bedingt, dass die Chorioidea mit der Pigmentschichte etwa um den vierten Theil des Opticusquerdurchmessers in die Papille hereingezogen ist.

Die aus dem mittleren Theil der Papille hervortretenden nasalen Fasern (*d*) erfahren dadurch ebenfalls eine Alteration in ihrem Verlaufe, indem sie nach erfolgtem Durchtritt durch die Lamina cribrosa in nahezu rechtwinkliger Richtung der Retina zustreben.

Auffallend verschieden davon ist die Verbreitungsweise der Temporalfasern. Dieselben streben, nachdem sie bei ihrem Durchtritt durch die Lamina cribrosa eine etwas wellig verzogene Verlaufsrichtung hatten (*e*), in ausgesprochen gestreckter Weise der Retina zu (*f*).

Digitized by Google

Den geschilderten Anomalien in der Ausstrahlung des Opticus schliesst sich eine leichte Verschiebung der Centralgefässe nach der temporalen Seite an (*g*).

Ferner ist in gleicher Weise eine Abflachung der gegen den Glaskörper sehenden Papilloretinalgrenze deutlich ausgesprochen.

Die Lamina cribrosa ist in der Weise verändert, dass, während sie in der nasalen Hälfte einen normalen Ansatz und ebenso die Verlaufsrichtung die normale ist (*h*), ihre Fasern von der Mitte ab gegen die temporale Insertion nicht allein völlig gestreckt verlaufen (*i*), sondern auch nach vorn annähernd bis in das Niveau der Retina gezogen sind (*k*).

Bei dieser geringen Vergrösserung lassen sich auffällige Veränderungen der Chorioidea, sowie der Retina an der Temporalseite ebenso wenig als an der nasalen erkennen; nur macht es den Eindruck, als ob zur Ausgleichung der oben gedachten Locomotion des medialen Theiles des Chorioidealringes compensatorisch der Ursprung des Temporalsegments abgerückt sei. Jedoch ist der Grad der Retraction ein weitaus geringerer. Ueber das Verhalten der Scheidenräume bin ich leider nicht in der Lage ausreichenden Aufschluss zu geben, da der Bulbus zu nahe der Lamina cribrosa abgeschnitten war.

Die genauere Untersuchung der vorliegenden Präparate lässt erkennen, dass die Chorioidea (Fig. 2 *a*) an der Supertractionsseite mit allen ihren Theilen weit in die Sehnervenachse hereingezogen ist; dabei verjüngt sie sich in ihrem Breitendurchmesser derart, dass sie an der Papillarinsertion als eine stark verdünnte Membran endigt.

Die Retina (*b*) verlässt ihren normalen Ansatzpunkt an dem Sehnerveneintritt nur wenig. Jedoch ist der Einfluss der Supertraction auf letztere dadurch unverkennbar, dass die topographischen Verhältnisse der Körnerschichten (*c*) gestört, dadurch die einzelnen Körner wirr durch einander geschoben sind und die Stäbchenschichte verschwunden ist. Die Pigmentschichte der Retina ist dem Zuge der Chorioidea durchweg gefolgt (*e*), und durch die scharfe Curve, welche die der Retina zustrebenden Opticusfasern um die weit hereinspringende Chorioidealspitze beschreiben müssen, werden

Digitized by Google

die einzelnen Nervenzüge dicht an einander gepresst (*d*), was eine scheinbare Vermehrung ihrer Gliazellen hervorruft. Eine ähnliche Erscheinung lässt sich an der Lamina cribrosa beobachten (*f* u. Fig 3 *a*) durch Annäherung ihrer Bindegewebsfasern und deren Kerne.

Wie schon erwähnt, nimmt die Lamina cribrosa gegen die (temporale) Retractionsseite zu eine auffallend gestreckte, gegen das Niveau der Retina zustrebende Verlaufsrichtung an. Bei stärkerer Vergrösserung überzeugt man sich, dass ihre Bindegewebsfasern zwischen Chorioidea und Retina hereingezogen sind (Fig. 3 *c*) und die hierdurch aus einander gedrängten beiden letzteren Membranen in ihrem normalen Ansatzpunkte sowohl, als auch in ihrer feineren Structur alterirt sind.

Was die Chorioidea betrifft, so ist die Continuität der Gefässschichten sowie der übrigen Theile unterbrochen, und manifestirt sich diese Trennung durch Pigmentinseln, welche von Bindegewebszügen durchzogen, in verschiedenen Richtungen verschoben sind (Fig. 3 *b*).

Die Retina ist durch die in einem nach vorn convexen Bogen hereinstrebenden Laminafasern an ihrem Ansatzpunkte etwas gegen den Glaskörper gedrängt. Dabei zeigt sich auch hier der Ansatztheil derselben in der Art verändert, dass die Körnerschichten anfänglich das gleich wirre Bild bieten, wie auf der Supertractionsseite. Die Architektur der Netzhaut ist erst mit dem Anfange der hinausgeschobenen Pigmentepithelschichte eine regelmässige.

Aus der Vereinigung dieser Thatsachen ergibt sich demnach:

1. dass das Vorhandensein der Supertraction auch anatomisch sich nachweisen lässt;
2. dass die von Nagel behauptete Vergrösserung des blinden Fleckes ganz gut in Einklang zu bringen ist mit den anatomischen Verhältnissen; denn sowohl auf der Retractions- wie auf der Supertractionsseite ist der Anfang der lichtpercipirenden Elemente von dem normalen Ansatzpunkte abgerückt.

Auf den ersten Blick könnte die Abrückung der Retina auf der Supertractionsseite schwerer verständlich erscheinen. Aber da sowohl die Retina wie die Chorioidea viel lockerern Gefüges sind als

Digitized by Google

das aus einem festen Geflechte sich aufbauende Scleralgewebe, so wird ein mechanisch dehnendes Moment, welches wir zur Erklärung der Herüberziehung sowie der Abziehung unbedingt anzunehmen gezwungen sind, vorzugsweise störend auf die normale Architektonik der beiden genannten Membranen und in erster Linie auf die zarter gebaute Retina einwirken müssen.

Damit soll indessen keineswegs bestritten werden, dass trotz ophthalmoskopisch nachweisbarer Supertraction und Retraction, falls dieselbe erst kurze Zeit besteht, die Vergrösserung des blinden Fleckes fehlen kann. Denn auch bei diesem Processe werden sich die histiologischen und functionellen Störungen an den Ansatztheilen der beiden Binnenmembranen des Auges erst nach und nach entwickeln.

Was das trübe Aussehen der über den Sehnerveneintritt herübergezogenen Retinalpartie betrifft, welche Nagel als charakteristisch hervorhebt und die auch in meinem Falle schon bei der ersten ophthalmoskopischen Untersuchung nicht vermisst wurde, so macht die Erklärung desselben keine Schwierigkeit, wenn man erwägt, dass die Nervenfibrillen an dieser Stelle dichter zusammengedrängt sind und an der nasalen Seite durch ihre eigenthümliche Verlaufsrichtung und die dadurch bedingte Uebereinanderlagerung ein opakes Aussehen gewinnen.

Wie schon Nagel angedeutet, liegt in dem anatomischen Nachweise der Supertraction wie der Retraction eine wichtige Stütze für die von Schnabel entwickelten Anschauungen über die Entwicklung der Myopie.

Auch die von Arlt in seiner vortrefflichen Monographie über die Ursachen und Entstehung der Myopie gegebenen Daten lassen sich ganz gut mit den eruirten Veränderungen der um den Opticus gelegenen Chorioideal- und Retinalpartien in Einklang bringen.

Auffällig könnte es noch sein, dass man bei Myopie nicht immer die Retraction vereint mit Supertraction gefunden hat.

Daran dürfte einerseits der Umstand Schuld tragen, dass die herübergezogene Partie der Papille nicht so scharf markirte ophthalmoskopische Kennzeichen darbietet, als sie der retrahirten eigen-

Digitized by Google

thümlich sind. Es ist daher sicher die Supertraction oft übersehen worden.

Auch die Möglichkeit, dass der sog. erworbene Conus einmal allein vorkommen kann, ist nicht ausgeschlossen und würde sich durch folgende Erwägungen erklären.

1. Es gibt eine Reihe myopischer Augen, bei denen weder ein Conus noch eine Supertraction vorhanden ist.

2. In einer anderen Reihe myopischer Augen ist sowohl ein temporaler wie ein nasaler Conus nachweisbar.

3. In einer dritten Gruppe von Fällen findet sich nur eine temporale Sichel.

Bei der ersten Form sind wir gezwungen anzunehmen, dass hier die Ausbildung des Langbaues stattgefunden hat, ohne an dem hinteren Pole eine nennenswerthe Zerrung zu veranlassen. Dahin dürften wohl alle diejenigen Fälle zu rechnen sein, die von Geburt an mit einer stärkeren Entwicklung der Längsachse des Auges und mit einer gewissen Neigung zum Langbau behaftet sind.

Ist aber eine derartige anatomische Prädisposition für den Langbau nicht gegeben, so wird es entweder zur Ausbildung der Supertraction resp. Retraction kommen, oder möglicherweise auch nur zur Entwicklung des temporalen Conus allein.

Für die erstere der letztgenannten Möglichkeiten ist noch immer am plausibelsten eine gleichmässige anatomische Beschaffenheit speciell bezüglich der Resistenzverhältnisse des hinteren Augenabschnittes anzunehmen. Im gleichem Maasse, wie die Chorioidea und Retina von ihrer papillaren Insertion abgedrängt werden, muss die gegenüberliegende Partie über den Sehnerveneintritt herübergezogen werden.

Was schliesslich die dritte Möglichkeit betrifft, so lässt sie sich bei der doch für das Verständniss der Entwicklung der Myopie noch plausibelsten Voraussetzung, dass es rein mechanische Momente sind, welche die Verlängerung der Augenachse zur Folge haben, am besten erklären durch die Annahme, dass die Resistenzverhältnisse am hinteren Pole nicht gleichmässig verändert sind, sondern gerade die an der Temporalseite des Opticus gelegenen Gewebspartien eine besondere Resistenzverminderung aufweisen.

Digitized by Google

Ein derartiges Moment erscheint mir nun auch thatsächlich gegeben in dem sog. angeborenen Conus, bei dem es sich um den Verlust des Pigmentepithels und eine Verdünnung des Chorioidealstromas handelt.

Dabei möchte ich zur Vermeidung eines Missverständnisses besonders bemerken, dass ich ebenso wie Jäger glaube, dass der angeborene Conus an und für sich noch keine Prädisposition zur Scleralektasie abgibt; aber andrerseits kann ich mir recht gut vorstellen, dass, wenn ein mit einem congenitalen Conus versehenes emmetropisches Auge eine Umwandlung in ein myopisches erfährt, das mechanisch dehnende Moment im Gegensatz zu den Augen, welche Supertraction und Retraction gemeinschaftlich erwerben, bei der Ausbildung einer Scleralektasie sich auch allein in der Bildung eines temporalen Conus ohne Supertractionssichel manifestiren kann und dass sich dieser zu dem schon bestehenden physiologischen Conus als pathologischer hinzugesellt.

Dass bei dem Zustandekommen der Veränderungen um die Papille, denen wir bei der Myopie so oft begegnen, dass man sie früher irrthümlicherweise als an letztere unumgänglich gebunden ansah, in der That die reinen Consequenzen der Achsenverlängerung zu Tage treten, — dafür ist ein weiterer sicherer Beweis in dem charakteristischen Verhalten des Corpus ciliare gegeben, wie dies schon in grossen Zügen von Iwanoff und Sattler geschildert worden ist.

Wenn ich mir erlaube, auf diesen Punkt nochmals einzugehen, so bin ich dazu veranlasst durch einige Befunde in den Präparaten meiner Sammlung, welche gleichzeitig eine Aufklärung darüber geben dürften, warum man in dem einen Falle von Myopie die relative Atrophie des Ciliarmuskels findet, während man sie in einem nicht geringen Bruchtheile der Fälle nicht beobachtet.

Durch das mechanisch zerrende Moment, welches wir als Ursache der anatomischen Veränderungen in den uns vorliegenden Präparaten annehmen müssen, wird sich dessen Einfluss besonders an den Fixationspunkten des Uvealtractus äussern müssen, und in der That haben wir diese Wirkungen am Opticuseintritt gefunden.



Digitized by Google

Aber ebenso lassen sie sich an dem vorderen Ansatzpunkte der Chorioidea bzw. des Corpus ciliare nachweisen. Schon mit freiem Auge war in dem beschriebenen Falle die starke Reduction des Breitendurchmessers des Ciliarkörpers erkennbar und ebenso die stumpfe Beschaffenheit des gegen den Glaskörper vorspringenden Winkels.

An Meridionalschnitten, welche mittels des Katsch'schen Mikrotoms in einer Dicke von $^1/_{50}$—$^1/_{75}$ mm angefertigt waren, zeigte sich eine Ausziehung und Verlängerung der meridionalen Fasern, so dass der Uebergang derselben in die Lamina suprachorioidea stark nach rückwärts verschoben erscheint. Dabei sind die Muskelfibrillen dichter in ihrer Längenachse zusammengeschoben und tritt diese Gewebsverdichtung an tingirten Schnitten schon durch die intensivere Färbung zu Tage.

Was den vorderen Ansatzpunkt der meridionalen Bündel angeht, so ist derselbe gleichzeitig mit dem Ligamentum annulare nach rückwärts gedrängt; auch die das Letztere componirenden Faserzüge sind stark nach rückwärts ausgezogen und der zwischen ihm und dem Corneoscleralbord befindliche Sinus Iridis venosus in einen schmalen Schlitz verwandelt.

Dabei ist, unzweifelhaft durch diese veränderte Richtung des Ligamentum annulare, der Uebergang zur Iriswurzel aus seiner normalen bogenförmigen Gestalt in einen spitzen Winkel übergeführt. Gleichzeitig ist die Iriswurzel ebenfalls nach rückwärts gedrängt.

Dadurch, dass sowohl der vordere Ansatzpunkt der meridionalen Fasern, wie auch der des Ligamentum annulare von dem Corneoscleralborde nach rückwärts verlegt sind und dem entsprechend auch die Iriswurzel eine gleiche Rückdrängung erfahren hat, ist auch die bei Myopen so gewöhnlich zu beobachtende Vertiefung der vorderen Augenkammer erklärt.

Die von den Meridionalfasern sich abzweigenden Radialbündel sind ebenfalls dichter an einander gedrängt und werden ihre normalerweise der äquatorialen Richtung zustrebenden Muskelschleifen in eine mehr der Sclera parallel verlaufende Richtung übergeführt.

Auch die in dem vorderen Theile des Corpus ciliare aufzufindenden Gefässquerschnitte sind bezüglich ihrer Gestalt in Mitleidenschaft gezogen, indem sie ein schlitzförmiges Lumen zeigen, und

Digitized by Google

zwar läuft der Längsdurchmesser ihres Lumen parallel dem Verlaufe der meridionalen Fasern.

Anfänglich glaubte ich, dass die circulären Fasern vollständig geschwunden seien; bei genauerer Untersuchung jedoch habe ich mich überzeugt, dass dies keineswegs der Fall ist; ihre scheinbare Nichtexistenz ist vielmehr lediglich dadurch hervorgerufen, dass auch sie auf ein kleineres Territorium zusammengedrängt und nach aussen an die radiale Faserlage angedrückt sind, wodurch ihre mehr oder weniger rundlichen Querschnitte ein stark zusammengedrücktes Längsoval bilden. Dadurch gewinnt es den Anschein, als ob man nur Radialfasern vor sich hätte, während die circulären Bündel fehlten.

Mit dem Nachweise der circulären Fasern selbst in einem so hochgradig verschmälerten Muskel wie in dem beschriebenen Falle ist meines Erachtens auch der Widerspruch gelöst, der durch das verschiedene Verhalten des Ciliarmuskels bei den myopischen Augen gegeben scheint.

Es hängt eben nur von dem jeweiligen Grade der Achsenverlängerung ab und der durch dieselbe hervorgebrachten Verlängerung des meridionalen Längsdurchmessers des Corpus ciliare, dass in dem einen Falle (bei geringen Graden) der circuläre Muskel seine normale Configuration noch nahezu behalten hat, während in dem anderen Falle (bei hochgradiger Myopie) die Componenten des Müller'schen Muskels derartig an die radialen Fasern herangerückt sind, dass sie für letztere selbst imponiren.

Für diese Auffassung spricht ferner die Beschaffenheit der gegen Glaskörper und Linse hinsehenden Umrandung des Ciliarkörpers. Ihr Faltenreichthum nimmt stufenweise mit der Umwandlung des emmetropischen Muskels in den myopischen, bzw. mit der eines gering myopischen in den eines höhergradigen ab. Dabei gleichen sich die Differenzen zwischen Berg und Thal in den Ciliarfirsten in gleicher Proportion mehr und mehr aus.

Es ist klar, dass in Consequenz der oben angeführten Eintheilung der verschiedenen Formen der Myopie diese Metamorphosen des Ciliarkörpers bei der ersten Kategorie gar nicht oder wenig ausgesprochen zu sein brauchen, während sie in jenen Augen, die

Digitized by Google

entweder Supertractions- und Retractionssichel besitzen, oder nur letztere allein, wohl nie vermisst werden dürften.

Schliesslich sei noch bemerkt, dass diese Verschiedenartigkeit der Processus ciliares schon sehr deutlich in den Abbildungen sich wiedergegeben findet, die Sattler der erwähnten Monographie Arlt's hinzugefügt hat, ohne dass indess der ersterwähnte Autor einen Schluss in unserem Sinne daraus gezogen hätte.

Erklärung der Abbildungen auf Tafel V.

Fig. 1. Querschnitt der Papille und ihrer Umgebung. Vergr. 120.
- *a* Nasale Nervenbündel.
- *b* Sförmige Biegung derselben.
- *c* Uebertritt derselben in die Retina.
- *d* Die aus dem Centrum der Papille hervorkommenden Fasern.
- *e* Temporalfasern.
- *f* Verlauf derselben im Anfangstheil der Retina.
- *g* Verschiebung der Centralgefässe.
- *h* Nasaler Ansatzpunkt der Lamina cribrosa.
- *i* Temporaler Theil der Lamina cribrosa.
- *k* Temporale Insertion derselben.
- *l* Retraction der Chorioidea.

Fig. 2. Supertraction. Vergr. 340.
- *a* Supertrahirte Partie der Chorioidea.
- *b* Ansatzpunkt der Retina.
- *c* Irregularität in den Körnerschichten.
- *d* Zusammenschiebung der Nervenfibrillen.
- *e* Pigmentepithelschichte.
- *f* Zusammendrängung der Laminafasern.

Fig. 3. Retraction. Vergr. 340.
- *a* Zusammenschiebung der Laminafibrillen.
- *b* Chorioidea.
- *c* Temporale Insertion der Lamina cribrosa.

Digitized by Google

Zur Lehre vom Pterygium.

Von

M. Harder.

Der Ausgangspunkt der folgenden Studie war auf nichts weniger als auf die geschichtliche Entwickelung der Lehre vom Flügelfell gerichtet. Ich beabsichtigte vielmehr an der Hand einer Reihe histiologischer Präparate von zwei mit Pterygium behafteten Augen, welche mir durch die Liberalität S. K. H. des Herzogs Karl Theodor zu Gebote standen, mich genauer zu unterrichten über die pathologisch-anatomischen Details dieses eigenthümlichen Krankheitsprocesses. Indem ich mich über die verschiedenen Auffassungsweisen desselben zu orientiren begann, glaubte ich mich mit einem Zurückgehen bis auf die letzten vier Decennien begnügen zu können, da ja die Literatur vor dieser Zeit aus naheliegenden Gründen die Anatomie des Pterygiums kaum berücksichtigt. Da ich mich indessen bei den Autoren, welche aus dem Anfange der genannte Periode datiren, mehrfach verwiesen sah auf frühere Gewährsmänner, kam ich unerwartet dazu, weiter zurückzufahnden, als ich gewollt. Mein Interesse wuchs, je weiter ich zurückging, und so war ich schliesslich bei den ältesten Quellen angelangt.

Wenn ich in den nachstehenden Zeilen auch die historischen Ergebnisse in Kürze wiedergebe, so glaube ich damit nichts Ueberflüssiges zu thun.

Gerade das geschichtliche Studium der Medicin überhaupt, wie auch der Ophthalmologie, ist in den verflossenen Jahrzehnten mehr und mehr in Abnahme gekommen und vernachlässigt worden.

Erst in den letzten Jahren regt sich auch auf diesem Gebiete wieder ein frischerer Forschertrieb, und speciell in der Augenheil-



Digitized by Google

kunde ist es das Verdienst der Hirsch, Magnus u. A., der schnell dahinlebenden modernen Generation die ophthalmologischen Kenntnisse und Anschauungen der Alten wieder näher gerückt zu haben.

Meine Angaben machen keinen Anspruch auf absolute Vollständigkeit. Wohl mag mir der eine oder andere Autor entgangen sein. Aber wer weiss, wie schwierig Quellenstudien für einen sind, welcher nicht zünftig ist in diesen Dingen, wird eine derartige Lückenhaftigkeit nachsichtig zu beurtheilen wissen. —

Die Meinung Ebers', dass die von den alten ägyptischen Aerzten so genannte Krokodilkrankheit identisch sei mit dem Pterygium, ist, wie schon Hirsch bemerkt, wenig begründet.

Dagegen ist sicher dargethan, dass der indischen Medicin das Flügelfell als solches bekannt war.

Bei den Griechen begegnen wir dem Namen zum ersten Male in den Werken des Hippokrates. Eine Definition desselben aber gibt erst Celsus, der sagt: unguis vero, quod πτερύγιον Graeci vocant, und weiterhin das Flügelfell charakterisirt als membranula nervosa, oriens ab angula. Bezüglich der Behandlung meint er: hunc (unguis identisch mit pterygium) recentem non difficile est discutere medicamentis, quibus cicatrices in oculo extenuantur. Die von ihm geübte operative Beseitigung des Uebels ist hinlänglich bekannt.

Galen's Mittheilungen bringen nichts Neues.

Ausführlicher dagegen handelt davon der Ende des 5. Jahrhunderts wirkende Aëtius. Er leitet das Flügelfell aus zwei Ursachen her: aut ex scabra quadam lippitudine aut assiduis fluxionibus (aus „rauher Tiefäugigkeit" oder aus bedeutenden Blutwallungen). Nach seiner Auffassung ist es entweder eine reine Hypertrophie oder ein heterogenes Product: ‚album in oculo amplius augescit aut carne superexcrescit".

Aëtius ist auch der Erste, der die Localisation des Pterygium im obern und untern Conjunctival- bzw. Cornealabschnitte anführt. — Interessant ist auch, was er über die Entfernung des Flügelfells sagt. So gibt er den Rath, wenn mit demselben ein beginnender Staar (suffusio) complicirt sei, gar nichts zu thun, weil dadurch das Wachsthum der Cataract beschleunigt werde. Desgleichen warnt er vor der Operation in all den Fällen, „wo

Digitized by Google

das Pterygium mit der Schläfe in Consens steht". Denn diese seien maligner Natur. Ueberhaupt operirt er bloss im äussersten Nothfalle. Denn wenn das Pterygium nach der Operation auch nicht mehr das Sehen hindert, so thut dies sodann die daraus resultirende Narbe in demselben Maasse. — Die Celsus'sche Fadenoperation ändert er dahin ab, dass er das Flügelfell mit einer Nadel durchsticht, die mit einem Faden und Rosshaare versehen ist, mit dem Faden das Pterygium elevirt und mit dem Rosshaare dasselbe wegsägt.

Bei Paulus Aegineta, der im 7. Jahrhundert unter der Regierung des Königs Amrut in Alexandria lebte, findet sich dieselbe Operationsmethode in griechischer Sprache beschrieben. Er warnt ebenfalls wie Celsus besonders davor, dabei den Gebildendes medialen Augenwinkels zu nahe zu kommen. Zur Nachbehandlung benutzt er Wolle, die in eine Mischung von Salz und Eidotter getaucht ist und die er über das Auge bindet. Nach Abnahme dieses Verbandes lässt er noch einige Zeit Salzwasserumschläge machen.

Ferner erwähnt Paulus zuerst, dass das Vorhandensein eines Pterygium auch die Beweglichkeit des Bulbus behindert (*βλάπτει δὲ τὸν ὀφθαλμὸν τῶτε κωλύειν τῇ συνολκῇ τοῦ βουλβοῦ τὴν κίνησιν*).

Die Mittheilungen der arabischen Aerzte (Rhazes, Avicenna, Abulkasis) sind weniger belangreich. Ersterer sagt, dass kleine Pterygien durch pharmaceutische Mittel beseitigt werden könnten, während die andern operirt werden müssten. Er erzählt ferner, dass er in Bimaresten die Operation von einem Arzte in der Art verrichten sah, dass das Flügelfell zuerst mit einem Federkiele getrennt und sodann weggeschnitten wurde.

Abulkasis Khalaf Ebn Abbas Alzahavari gibt uns auch den arabischen Namen der Krankheit an: Ungula est additio in tunica conjunctiva, quae dicitur „almathana" et generatur in maiori extremitate et perducitur ad nigrum oculi. Er theilt das Pterygium in ein nervöses und in ein fleischiges. Kennzeichen des ersteren ist seine weisse Farbe (albedo) und seine flächenhafte Ausbreitung (planities). Das letztere erkennt man an seiner rothen Farbe (rubedo), und muss man an ihm wieder 2 Unterarten aus einander halten:

Digitized by Google

das feine junge (subtilis et recens) und das dicke alte (grossa antiqua). — Originell sind auch seine therapeutischen Maassnahmen: Curatio subtilis est cum phlebotomia venae cephalicae et purgatione cum potu laxativo, qui dicitur Castag Gal. Postea vero curetur cum colirio, quod dicitur sief alcabar. Curatio nervosae est per incisionem cum ferro, ut dessrititur in arte manuali.

Avicenna äussert sich in folgender Weise: Est additio conjunctivae aut velaminis continentis oculum incipiens secundum plurimum a lacrymali et currens semper super Coniunctivam.

In der *Οψθαλμονδολεία* von Bartisch vom Jahre 1538 findet sich schon ein Mehreres über das Pterygium. Die betreffenden Angaben zeigen aber auch, dass Bartisch den Pannus und das Pterygium zusammenwirft. Er nennt das Flügelfell „Blutfell, Fleischfell", und fügt hinzu dass es von den Alten „Sebel" oder Panniculus carnosus genannt wurde. Indessen heisst es bei Avicenna: Sebel est panniculus accidens in oculo ex inflammatione venarum ejus apparentium, in superficie coniunctivae et corneae.

Wir dürfen uns daher nicht wundern, wenn Bartisch auch ganz eigenthümliche Ansichten über die Genese des Pterygium entwickelt. Er führt die Entstehung desselben auf Congestivzustände zurück, wie sie vorzüglich aus Verbrennungen und Verletzungen resultiren.

Auch die später vorzüglich von den deutschen Autoren beliebte Eintheilung des Flügelfells in 2 Formen: Pterygium tenue und crassum, scheint mir bei Bartisch schon angedeutet zu sein, wenn er auch diese Namen noch nicht anwendet:

„. . . das Blut dahin verursacht · dass es zuhauffe leuft · gerinnet vnd verstockt Daraus entspringen denn Blut vnd Fleischfelle · Denn das ist natürlich wo Blut ist / da ist auch Fleisch sintemal aus dem Blut fleisch wird vnd weil es noch Blut ist vnd Blutfelle sein, so kann man ihnen wol helffen vnd rathen Wenn es aber zu fleische wird vnd fleischfelle sein / so ist ihnen gar schwerlich vnd mühsam auch gefehrlich zu helffen."

Doch könnte auch Bartisch mit der Bezeichnung „Blutfell" den eigentlichen Pannus gemeint haben. Das wäre um so eher wahrscheinlich, als auch die nach ihm kommenden Autoren Pterygium und Pannus als schwerere und leichtere Formen einer und derselben Krankheit ansahen.

Digitized by Google

So operirte u. A. Solingen den Pannus und das Pterygium auch auf dieselbe Weise: „Pannus word op de selfe Manier getracteert".

Zur medicamentösen Behandlung empfiehlt Bartisch dreierlei Medicamente von ziemlich complicirter Composition. Als Beispiel folgendes:

„Ein edles vnd sehr gutes Wasser vor die Blut vnd Fleischfelle:

℞ Zuckerkant 6
Gebrannt Blutstein 2
Alaun 1
Weiss Vitriol 1
Campher 1
Weinstein ½
} lot

diese Stücken allesambt gepüluert vnd zusammen gemischet / Geus darzu ein halb nössel Rosen wasser / ein halb nössel Fenchel wasser / vnd ein halb nössel Rosen essig / Mische es wohl vntereinander / las vier tag stehen / als denn distillir es in Balneo Mariae. Daruon thue des tages zwey mal in die Augen."

Gradezu ungeheuerlich war aber die Art, wie Bartisch bei der operativen Beseitigung des Flügelfells zu Werke ging:

„Nimm den Patienten / der mit einem dicken Fleischfelle beladen ist / vnd las ihn auff einen feinen bequemen Ort / Stuhl oder Sessel / der auff beiden Seiten lehnen hat / nieder sitzen / Bind ihn mit einer handquellen vmb den leib / vnd mit den armen an die lehne / vnd thue das mit bequemen binden / Desgleichen bind ihm auch die schenkel vnten an den Stul / vnd verwahre ihn ja fleissig vnd gar wohl am leibe / armen / henden vnd füssen / auff das er sich in keinem wege rücken / zucken oder bewegen kan. Als denn stelle einen hinder den Patienten / der ihm das Heubt fest halte / darmit ez nicht wancke / stelle auch einen auff die seite / der ihm die Augenliede offen halte / wie sichs gehört vnd recht ist."

So umständlich die Vorbereitungen! und nun folgt die einfache Operation fast genau in der von Celsus angegebenen Weise.

Man begreift, dass den unglücklichen Besitzern von Fleischfellen in der damaligen Zeit die Operation selbst im Verhältniss zu den präparatorischen Maassnahmen am Ende gar als eine Wohlthat erschienen ist. — Uebrigens griff Bartisch bei beginnenden und selbst bei ausgebildeten Flügelfellen nicht sofort zur Radicaloperation der Excision, sondern er versuchte mit Aderlass und Schröpfen der Entwickelung Einhalt zu thun oder das bereits bestehende Pterygium zum Verschwinden zu bringen; jedoch that er dies auch nur bei relativ kräftigen Patienten, die noch einen Blutverlust er-

Digitized by Google

tragen konnten: „darmit das vbrige Geblüte benommen vnd abgezogen werde.“ Die Schröpfköpfe setzte er stets am Halse und an den Schultern.

Der schon erwähnte Holländer C. v. Solingen liess den Patienten, je nachdem das rechte oder das linke Auge Sitz der Krankheit war, eine verschiedene Stellung einnehmen. Beim linken Auge lehnte Patient das Haupt auf die Seite und unterstützte dasselbe mit der Hand, indem er den Ellbogen auf das Knie aufstellte. Beim rechten Auge legte er den Kopf in den Schooss des Operateurs zurück. Dann heisst es weiter:

> „men diduceert het Oog met een loode ovalen ring, cen van silver met een steel, als by Aquapendens afgeteekent is, die men tussen 't Oog en schelen steekt.“

Sodann stach Solingen mit dem Messer durch und sägte das Pterygium mit einem Silberdrahte weg. Besonderes Augenmerk hiess Solingen die Aerzte bei der Nachbehandlung darauf richten, dass nicht eine Verwachsung der Lider mit der Operationsstelle eintrete, und empfahl er zu dem Behufe, zwischen Bulbus- und Lidfläche ein Pergamentstück einzulegen, welches in aqua spermatis ranar. mit sacchar. saturni getaucht war.

Weiterhin stand mir die originelle Chirurgia curiosa des Breslauer Stadtchirurgen Matthäus Gothofr. Purmannus zur Einsicht offen. Dieser bringt ausser den alten Namen „Pterygium, Unguis, Augenfell“ zwei neue: Ungula deponenda und Pannus membranosus, und definirt die Krankheit als ein „weisses, nervosisches Häutlein, welches sich im inneren Augenwinkel an der Nasen anfänget, hernach von Zeit zu Zeit, wenn ihm nicht gesteuret wird, über die Corneam oder Conjunctivam oculi tunicam sich erstrecket und also das gantze Auge endlich überzeucht und verdunckelt“.

Hier mögen auch die Ansichten einiger früherer Autoren Platz finden, auf welche auch Purmann in der Chirurgia curiosa Bezug nimmt.

So leitete Muraltus die Krankheit in seinem Anatomischen Collegio lect. 45 p. 412 aus einer Verletzung des „Beinhäutleins“ [illegible] und beschuldigte derselbe sehr hart die „scharffen Thränen“,

Digitized by Google

dass sie das „grosse, innere Augen-Drüsslein ritzen und aufbeissen“; in Folge dessen rinne der Nahrungssaft heraus, coagulire und erhärte sich, so dass mit der Zeit ein Häutlein werde.

Bartsch und Johann Andreas de Cruce meinten, die Materie, aus welcher das Flügelfell sich bildet, sei ein grober, dicker Schleim, welcher sich aus dem Haupte herabsenke, an das Auge legte und zuletzt ein weissgraues Fell verursachte. Purmann knüpft an diese barocke Ansicht den launigen Satz an: „Lieber Gott, sollte diss wahr seyn, wie gar viele Menschen würden Augenfelle haben und aus Versäumniss blind werden!“

Auch Paraeus und Johannes Jessenius lassen das Pterygyum aus einer dicken, zähen Flüssigkeit entstehen, welche dem Auge zufliesst, ohne jedoch näher auseinanderzusetzen, was für eine dicke und zähe Flüssigkeit das sei und von wannen sie käme.

Fabricius de Aquapendente führte das Flügelfell ebenfalls zurück auf die zuströmende Nährflüssigkeit und hält vorzüglich das Wachsthum desselben für ein Product „der an dem Häutlein gar wohl wahrzunehmenden und zu spürenden Aederlein.“

Dagegen bringt L. Juncken in seiner Chirurg. Manual. Abs. Sect. 2 oper. 2 Cap. 4 p. 250 das Entstehen und das Wachsthum des Pterygiums in Zusammenhang einzig und allein mit der Qualität der Lymphe, und Purmann selbst schliesst sich ihm vollständig an, indem er sagt: „Die eigentliche Ursache dieser Felle ist vornehmlich eine verdorbene und gantz ausser Ordnung gebrachte Lympha, geschehen aus einer Verletzung des Auges oder der Augenlider oder aus einer üblen Constitution der Lymphae selbsten.“

Weiter weist Purmann auf eine Eigenschaft des Flügelfells hin, welche vor ihm noch Keinem aufgefallen zu sein scheint, die aber zur Erkenntniss des Processes ein bedeutender Schritt genannt werden darf; er entgegnet nämlich dem Cardilucius auf dessen Behauptung, das Fell sei auf seiner Unterlage fest angewachsen, dass er in seiner Praxis es jederzeit lose und nicht „anhängend“ gefunden habe.

Hinsichtlich der Eintheilung beschränkt auch Purmann sich auf zwei Arten und nennt das „an Farbe weisse und dünne Fell“

Digitized by Google

Ungula oder Pterygium und das „dickere und mit Blut von denen lädirten Aederlein vermischte und gleichsam fleischigte Fell“ Pannus oder Unguis membranosus. Er bemerkt aber gleichzeitig, dass es viele Chirurgen gäbe, welche 4 und noch mehr Arten unterscheiden, „was jedoch eine unnöthige Sache sey, die weder zur Cur noch zur Sache, ja zu nichts als nur zur Verwirrung derer Chirurgorum dienet“.

Ein noch weit complicirteres Recept als das vorhin reproducirte von Bartisch gibt Purmann als „gantz absonderliches Augenwässerlein bei denen Blut- und Fleischfellen“. Es werden nämlich 10 Bogen sehr klein geschnittenen Postpapiers mit einer genügenden Menge Kornblumenwasser so lange gesotten, „biss das Papier darinnen zerfähret“; dann wird es filtrirt und mit 2 Unzen vitriol. cypr. und 2 Drachmen croc. orient. eingesotten und abermals filtrirt. Dem so weit gediehenen Medicamente werden drachmen-, scrupeln- und unzenweise amygdal. amar., aloë, croc. metall., caryophyll., tut. ppt., sacchar. cant. alb., camph. und spir. vin. beigefügt, das Ganze in der Wärme etwas umgerührt. Wenn es sich gesetzt hat, giesst man das Klare ab und die Wundermedicin ist fertig. Ist sie nun vielleicht etwas zu schwach ausgefallen, so mag man ihrer Kraft mit Vitriol oder Alaun etwas nachhelfen; ist sie zu stark, so wird ein Zusatz von Zuckerkand dieselbe etwas mildern.

Purmann nimmt zu der Operation statt des gekrümmten Häckchens ein „geschickt Zänglein“. Die Abtragung des Pterygiums selbst macht er in der Weise, dass er mit dem „fein Messerlein“ zuerst in der Mitte durchsticht, sodann den Theil gegen die Cornea hin mit der Schneide, den Theil gegen den Augenwinkel zu mit dem eigens dafür berechneten Stiele dieses Scalpells, ebenfalls mit besonderer Schonung der Karunkel (welche Purmann als identisch mit der Glandula lacrymalis bezeichnet) abträgt.

Die wunderbaren, von Bartisch sowohl als von Purmann für die Nachbehandlung angegebenen Augenwässer tragen im Allgemeinen den Charakter eines Adstringens, doch sind sie ebenfalls Kunstwerke pharmaceutischer Technik.

Antoine Maitrejean unterschied 3 Arten des Flügelfells: 1. das häutichte, weil es in der That einer fleischigen, spannädrigen

Digitized by Google

Haut ähnlich; 2. das speckichte; 3. das krampfädrige, und dies ist der Sebel der Araber und die bösartigste Sorte von Pterygium. Also auch er trennt den Pannus nicht vom Flügelfell. — Bei der Operation lässt er den Patienten am Boden sitzen, nimmt den Kopf desselben zwischen die Knie. Er bedient sich entweder der Methode der Entfernung mittelst des Rosshaares, oder auch macht er, besonders bei dem Pterygium graisseux (speckicht), die von Rhazes erwähnte Trennung mit dem Federkiel.

Der um dieselbe Zeit lebende de la Vauguyon verwirft alle früheren Methoden der Pterygium-Operation. Er räth dagegen, es an seiner Wurzel zu unterbinden und dann durch Aetzmittel, besonders durch Betupfen mit Argent. nitr., zu zerstören. Die letztere Art der Beseitigung hatte übrigens in analoger Weise auch schon Amatus von Portugal geübt, der die Flügelfelle mit Vitriol und Eidotter oder mit Scheidewasser wegätzte.

Auch Laurentius Heister, der übrigens den Begriff des Flügelfells schon wieder genauer präcisirt (quando membranula quaedam extrinsecus in oculo nascitur, quae super ipsam tunicam corneam atque pupillam se extendit visusque graviter officit, unguem latini vocant sive etiam ungulam), räth, wenn das Pterygium durch grosse Gefasse ernährt werde, bloss eine Durchtrennung dieser nahe an der Carunkel vorzunehmen, worauf das Pterygium dann von selbst verschwinde.

St. Yves operirte kleinere Flügelfelle nach dem Muster der Alten, bei grösseren spaltete er dieselben durch einen Kreuzschnitt in 4 Lappen. Diese trug er dann isolirt mit Pincette und Messer oder Scheere ab.

Der Schwede Olof Acrel, den auch Beer in ehrenvoller Weise nennt, brachte eine eigene Methode der Pterygium-Operation in Anwendung. Er legte nämlich um den ganzen Corneoscleralbord einen Zirkelschnitt an, wodurch die ganze Conj. Corn. abstarb und dann nach einigen Tagen sammt dem Pterygium entfernt wurde.

1770 veröffentlichte Precourt im Journal de médecine einen Fall von Pterygium mit callösem Tuberkel auf der transparenten Cornea. Er setzte nach Abtragung desselben mittelst Messer einen Schorf mit Argent. nitr. Unter Waschungen mit zu Schaum ge-



Digitized by Google

schlagenem Eiereiweiss mit weissem Vitriol erfolgte die Heilung in 15 Tagen.

Aug. Gottl. Richter war der Erste, welcher der gäng und gebe gewordenen Anschauung, dass das Flügelfell seinen ersten Anfang an der Plica semilunaris oder an der Caruncula lacrymalis nehme, bestimmt entgegentrat. Er sieht dasselbe vielmehr an als eine nach chronischer Bindehautentzündung zurückbleibende conjunctivale Wucherung. Seine Therapie bestand in der Anwendung der Adstringentien in den Initialstadien; in den weiter vorgeschrittenen Fällen empfahl er die Abtragung nach dem Muster der Vorgänger.

Beer schloss sich der Richter'schen Auffassung über die Natur des Pterygiums insofern an, als auch er die Beziehungen zur halbmondförmigen Falte und zur Thränenkarunkel ableugnete. Er fasste es aber als Neubildung in der Conjunctiva auf und unterscheidet dabei 3 Arten: ein Pterygium tenue und ein crassum, wie seine Vorgänger, und ein „speckartiges Fell, welches desshalben das Fettfell, Pterygium pingue (Pinguecula), genennet wird". Und diesen reiht er noch ein viertes als Pterygium malignum an, welches er jedoch selbst zu den krebsigen Aftergebilden rechnet und dessen Besprechung er auch dem Kapitel über die Krebse einreiht.

Die Aetiologie gestaltet sich nach Beer als eine zweifache: 1. Das Flügelfell ist das Resultat einer chronischen Ophthalmie und zwar besonders der scrophulösen und der venerischen; 2. das Flügelfell entsteht ohne alle vorhergehende Entzündung und ist in diesem Falle immer die Wirkung eines inneren Krankheitsstoffes. Eine dyskrasische Beschaffenheit des Blutes ist ihm also das ätiologische Hauptmoment, der anatomische Vorgang eine „Anhäufung und Verdickung der Säfte in der angewachsenen Haut (Conjunctiva) und in dem Zellengewebe".

Die Prognose fast durchwegs eine schlechte: „es ist sehr schwer und selten vollkommen zu heilen", sagt er; je dünner und weicher das Flügelfell und je jünger der Process, desto besser die Aussicht auf therapeutisches Können. Die Fälle seiner ersten ätiologischen Basis bieten einer Heilung grössere Widerstände als die rein dyskrasischen ohne phlogistischen Process.

Digitized by Google

Die medicamentöse Therapie ist der Aetiologie entsprechend eine antiphlogistische und eine antidyskrasische, nebenbei aber auch eine rein locale, und zwar schlägt Beer in der Weise des Celsus vor, alle Mittel zu versuchen, welche im Stande sind, Hornhautnarben und Hornhautflecken etwas aufzuhellen, also zertheilende, weil, wie er sagt, „die nächste Ursache des Felles, wie bei den Flecken der Hornhaut, in der Anhäufung, Stockung und Verdickung der Säfte liegt".

Operativ cultivirte Beer zwei Methoden, welche eine gesonderte Indication hatten. Das erste, nur bei an und für sich locker aufsitzenden oder bei durch Medicamente aufgelockerten Pterygien Anwendung findende Verfahren besteht darin, dass der Operateur eine von den feinen Falten des Felles mit einer feinen Zange oder mit einer gewöhnlichen Pincette fasst und mit Staarmesser oder gekrümmter Scheere abträgt, ohne der Cornea dabei zu nahe zu kommen. Ergibt nun nach Abtragung der einen Falte eine an dieser Stelle vorgenommene Sehprüfung ein relativ gutes Resultat, so wird auf gleiche Weise der übrige Theil des Flügelfelles resecirt und der auf der Cornea haftenbleibende Rest dem Absterben durch Schrumpfung überlassen. Die zweite Methode, welche ihre Indication dann hat, wenn das Fell so fest mit der Cornea verwachsen ist, dass man eine oberflächliche Absonderung desselben von letzterer nicht mit der Hoffnung auf guten Erfolg unternehmen kann, ist identisch mit der von Acrel angegebenen, und Beer betont, dass er sich gerade dieses Verfahrens oft mit recht glücklichem Erfolge bediente.

Fast alle der nun folgenden Gewährsmänner erkennen die Richtigkeit der Behauptung Richter's an, dass ein Causalnexus des Uebels mit der Thränenwarze oder der halbmondförmigen Falte der Bindehaut in keiner Weise existire.

Nur Jakob Plenk bleibt noch auf dem veralteten Boden stehen und erklärt es als „eine Verlängerung der Fibern und Gefässe der Thränencarunkel und der halbmondförmigen Haut".

Indessen dreht sich der Streit von jetzt ab vorzugsweise um die Frage: Ist das Flügelfell ein Consecutivzustand einer Conjunctivitis oder nicht?

Digitized by Google

Als Vertreter der ersteren Anschauung, welche also die Beerschen Ansichten über die Genese verwirft, ist besonders zu nennen Scarpa.

Scarpa betrachtet geradezu die „varicöse chronische Ophthalmie", die Nubecula corneae und Pterygium als die verschiedenen Grade einer und derselben Krankheit: „Fra la cronica ottalmia varicosa con rilasciamento ed ingrossamento della congiuntiva, la Nuvoletta della cornea, ed il Pterigio non v'è altra differenza, propriamento parlando, che quella d'un grado minore o maggiore della stessa malattia." Und er perorirt über diesen Satz dann weiter wie folgt: „Bei der chronischen varicösen Ophthalmie beschränkt sich die unnatürliche Grösse und Schlängelung der Gefässe sowohl wie die Erschlaffung und Verdickung der Bindehaut auf den Scleraltheil der vorderen Bulbushälfte; bei der Nubecula corneae ist es ein bestimmter Venenstrang der Conjunctiva, welcher varicös sich erweitert und in einem bestimmten Zuge sich auch über jene zarte Lamelle der Bindehaut ausdehnt, welche die äussere Hülle der Cornea bildet, und beim Pterygium kommt zu all den besagten venösen varicösen Gefässen, die über einen bestimmten Abschnitt der Cornealoberfläche verbreitet sind, die unnatürliche Verdickung der an und für sich so zarten Membran, welche den Conjunctivaltheil der Cornea darstellt."

Auch Quadri fässt das Pterygium vorzüglich als Entzündungsproduct auf. Das auffällig ofte Vorkommen desselben in den seitlichen Theilen der Conj. bulb. erklärt er sich folgendermassen: „Im Augenwinkel befinden sich, im Gegensatz zu den andern Regionen der Aussenfläche des Bulbus, beständig eine Menge grösserer Blutgefässe in der Richtung gegen die Conjunctiva. Wenn eine Ophthalmie vorhanden, so empfangen diese Gefässe mehr Ernährungsmaterial und geben durch Anhäufung von plastischer Lymphe (linfa concrescibile) in der Conjunctivalsubstanz Veranlassung zur Entwickelung eines Pterygiums." Die Gestalt des Pterygiums leitet Quadri aus dem Umstande ab, dass die Ausbreitung der Gefässe gegen die Duplicatur, den Fornix zu eine beträchtlichere ist und gegen die Cornea hin abnimmt, weshalb also die Basis dieser Neubildung peripher, die Spitze central gelegen sein muss.

Digitized by Google

Eine vermittelnde Stellung nimmt Beck ein. Er ist zwar Anhänger der phlogistischen Anschauung, fügt aber hinzu, dass er das Entstehen eines Pterygiums, auch ohne Entzündung, bloss in Folge fehlerhafter Nutritionszustände für möglich halte.

Von den Vertheidigern der Beer'schen Hypothese verdienen vor allem genannt zu werden Demours und Rosas. Demours ist auch wohl der Erste, der die bis dahin unter dem Collectivbegriffe Pterygium subsumirte Pinguecula getrennt wissen will. Das Pterygium adiposum, sagt er, verdient diesen Namen gar nicht, es ist einfach eine „petite tumeure graisseuse".

Rosas führte die Ansicht Beer's noch einen Schritt weiter, indem er die Meinung aussprach, dass das Pterygium nicht sowohl eine auf dem Boden der Conjunctiva wuchernde Neubildung, als vielmehr ein degenerativer Process der Bindehaut selbst sei, und findet er dafür einen Hauptbeweis darin, dass nach sorgsamer Entfernung des Pterygiums die Sclerotica frei zu Tage liegt, was nie der Fall sein könnte, läge das Flügelfell auf conjunctivalem Boden.

Rosas befindet sich somit im grellen Widerspruch mit Jüngken, der behauptet: „Es besteht das Pterygium keineswegs in Degeneration der Bindehaut, sondern es ist ein neues organisches Gebilde auf der letzteren, welches locker mit ihr zusammenhängt und von derselben seine Nahrung nimmt."

Ausserdem war Jüngken ein ganz bedeutender Anhänger der abdominellen Pterygiogenese, wenn ich den Ausdruck gebrauchen darf, und stammt von ihm der Satz: „Im eigentlichen Sinne müssen Pterygien im Unterleibe curirt werden."

Jüngken's Lehre wurde sehr energisch unterstützt von Benedict, Carron du Villards, Werdmüller und Jeanselme. Des erstgenannten Autors Arbeit ist dadurch noch sehr bemerkenswerth geworden, dass in ihr sich ein Fall erwähnt findet von einem vierfachen Flügelfell, das die Form eines Malteserkreuzes hatte. — Was die Beziehungen des Leidens zum Digestionsapparat etc. angeht, so überbietet er noch Jüngken, indem er einen lange fortgesetzten Genuss von Schweinefleisch und Sauerkraut als besonders die Entwickelung des Pterygiums befördernd hervorhebt.



Digitized by Google

Eine eigenthümliche Ansicht hatte Himly. Er macht die Localisation des Pterygiums abhängig von den geraden Augenmuskeln, indem er sagt, dass dieselben bei ihrer Contraction auf den durch entzündliche Producte aufgelockerten Zellstoff einwirken und ihn zerren. Dass ein Zusammenhang zwischen Flügelfell und Muskel besteht ist ihm klar, aber über das Wie und Warum lässt er uns unaufgeklärt.

Der Erste, welcher eine Scheidung der Begriffe Pannus und Pterygium vornimmt, ist Chelius: „Je nachdem die Felle mehr auf die Conjunctiva corneae oder sclerae sich beschränken und je nachdem sie mehr als Product überwiegender Vasculosität oder gesteigerter Zellgewebsbildung erscheinen, unterscheiden wir das dicke Augenfell (Pannus) und das Flügelfell (Pterygium).

Die Aufstellung einer neuen Art, des Pterygium fungosum, zu den schon bekannten Unterarten war indess kein glücklicher Gedanke und hat auch, ausser in Tavignot, keinen weitern Fürsprecher erhalten.

Ein mächtiger Fortschritt in der Erkenntniss des Pterygiums wurde erst gemacht durch die geradezu bahnbrechende Monographie von F. Arlt.

Die darin entwickelten bekannten Auseinandersetzungen waren so durchschlagender Natur, dass die Arlt'sche Lehre in ihren Grundzügen bald allgemeinere Geltung bekam (Hasner, Schauenburg, Sichel). Es hatte zwar schon vorher Weller einen grossen Schritt vorwärts gethan, indem er das Pterygium erklärte als eine dreieckige, verdickte, ohne Schmerz entstandene Falte der Conjunctiva. Aber den eigentlichen Bildungsgang des Flügelfells, seine ständige Beziehung zu voraufgegangenen ulcerativen Processen der Cornea, die Mechanik des Wachsthums, den Grund der faltigen Configuration etc., alle diese Dinge stellte erst die geniale Arbeit des Altmeisters der Wiener Schule in das richtige Licht.

Nur Desmarres, dessen Buch 2 Jahre nach der Arlt'schen Publication erschien, blieb auf dem alten Standpunkte stehen, und ebenso scheint Roosbroeck keine Kenntniss von der Schrift Arlt's gehabt zu haben.

Auch die Therapie des Flügelfells wurde erst in dieser Zeit in neue Bahnen gelenkt.

Digitized by Google

Zwar hatte schon Scarpa einiges Misstrauen in Bezug auf den Erfolg der medicamentösen Behandlung geäussert. Indessen blieb noch lange die Meinung herrschend, dass man im Stande sei, in geeigneten Fällen mit adstringirenden Mitteln zum Ziele zu kommen.

So behauptet Quadri einmal ein Flügelfell durch Application von Lap. infern. und Laudan. zum völligen Verschwinden gebracht zu haben.

Desgleichen bemerkt Weller, dass Waare zu öfteren Malen die Heilung von frischen, erst entstandenen und noch nicht weit in der Cornea ausgebreiteten Fällen durch äusserlichen Gebrauch von Alaun mit Zucker (Alumin. crud. part. I, Sacch. albiss. part. VI) gelungen sei.

Analog günstig sind die Bemerkungen Rosas' über den Einfluss der Medicamente (Adstringentien), Mackenzie's (der das Pterygium zuerst scarificirte und dann mit Ung. Hydrarg. praecipit. rubr. oder mit Tinct. opii vinos. bestrich) und Desmarres', Jüngken, Chelius und die übrigen Anhänger der abdominellen Aetiologie richteten dabei noch ihr besonderes Augenmerk auf Störungen des Gastrointestinaltractus.

Man muss Seitz vollkommen beistimmen, wenn er die Ansicht ausspricht, dass bei allen Autoren, bei welchen von einer wirklichen Cur des Pterygiums auf medicinisch-therapeutischem Wege geredet werde, sicherlich eine Verwechselung mit fleischigem Pannus vorliege.

Diese Meinung konnte natürlich nur an Boden gewinnen mit dem Bekanntwerden der Arlt'schen Studien, und so dürfte es heute wohl kaum noch Jemanden geben, der dieser Behandlungsweise das Wort redet.

Welche Verbesserungen die operative Technik in der Beseitigung des Uebels durch Arlt selbst, sowie durch Desmarres, Knapp u. A. erfahren, ist hinlänglich bekannt.

Was indessen der Arlt'schen Lehre noch noth that, um sie ganz angrifffrei zu machen, das war die anatomische Beweisführung.

Hasner, welcher dieselbe im Wesentlichen adoptirte, erklärte das Pterygium histiologisch als eine Hypertrophie der Subepithelial-lamelle, welche in einen Corneal- und einen Conjunctivaltheil zerfällt. Diese beiden sind jedoch bloss local getrennt; denn in ihrem

Digitized by Google

histiologischen Bau sind sie vollständig identisch; der letztere besteht nämlich in beiden Abschnitten aus „hypertrophischem, vascularisirtem Bindegewebe, welches mit seiner Unterlage nur sehr locker (durch weitmaschiges Bindegewebe) verbunden ist". Die Unterlage selbst wird, soweit das Pterygium dem Scleraltheile angehört, von der Sclera selbst, soweit dasselbe sich im Gebiete der Cornea ausdehnt, von der Membrana Bowmanni gebildet.

Auch A. Winther huldigte theilweise der Arlt'schen Anschauung. Er wollte jedoch nach seinen Erfahrungen nicht alle Pterygien dem anatomischen Systeme der Hereinziehung von Conjunctivalgewebe auf die Cornea einreihen. So schied er denn die Flügelfelle in zwei grosse Klassen: die auf mechanischem Wege durch Herüberziehung der Bindehaut entstandenen nannte er Narbenflügelfelle oder Pterygoide; die andern, welche er auf vermehrten Vorrath von Bildungsmateriel in einem bestimmten Gefässbezirk und daraus hervorgehender Hypertrophie des betreffenden Abschnittes zurückführte, nannte er eigentliche Pterygien.

Dieser neuen Theorie suchte Winther eine festere Basis zu geben durch eine Reihe von Experimentalstudien, die er im Jahre 1866 veröffentlichte.

Er unterband einzelne Venae vorticosae und sah dann jedesmal in demjenigen Hornhautbezirk, welcher der Lage des unterbundenen Gefässes entsprach, ein Pterygium zu Stande kommen.

Indess gelang es weder v. Hippel noch Storogeff, welche die Winther'schen Versuche wiederholten, ein derartiges Resultat zu erzielen.

Auch die anatomischen Untersuchungen Schreiter's, welche sich sowohl gegen Arlt, als wie auch gegen die Stellwag'sche Hypothese richten („Das wahre Pterygium ist in der Regel ein durch Hypertrophie des Entzündungsherdes bedingter ständiger Ausgang des Cornealherpes"), können nicht als vollgültig beweisend angesehen werden, weil sie sich nur auf unvollständig abgetragene Pterygien beziehen.

Schreiter sieht den Process als eine polypöse Wucherung des Theils der Conjunctiva an, welcher zwischen Sclerotica und dem Epithel liegt. Die dreieckige Form ist bedi[illegible]die von

Digitized by Google

der Peripherie nach dem Hornhautcentrum zu convergirenden Verästelungen der Arteriae ciliares anteriores und Arteriae palpebrales.

Eine sehr werthvolle Stütze bekam die Arlt'sche Erklärung durch die unter Horner's Leitung geschriebene gediegene Arbeit von F. Mannhardt. Dieselbe beschäftigt sich ebenfalls mit den histiologischen Details der Affection, und stehen diese im völligen Einklang mit dem von Arlt supponirten Vorgang einer Duplicaturbildung in der Conjunctiva. Weiterhin legt der Verfasser in so überzeugender Weise den bis dahin übersehenen Causalnexus zwischen Pinguecula und Pterygium dar, dass Arlt selbst in seinem neuesten Werke dieses ätiologische Moment anerkannt hat.

Eine genaue Erkenntniss des anatomischen Vorganges bei der Flügelfellbildung, vor allem in der Cornea, kann aber nur gewonnen werden an Pterygien, welche sich in Zusammenhang mit Conjunctiva und Cornea befinden. Derartig beschaffene Untersuchungsobjecte sind aus naheliegenden Gründen sehr selten, und so finden sich in der neueren Literatur nur zwei Beschreibungen von je einem Flügelfell, welches in Contact mit der Bindehaut und der Hornhaut geblieben war (Alt, Goldzieher).

Auch diese beiden finden zur Erklärung ihrer Befunde die Arlt'sche Mechanik am plausibelsten.

Während indess Goldzieher sich voll und ganz der Lehre Arlt's anschliesst, indem er das Pterygium gemeinhin als eine Art Vernarbungsvorgang bei randständigen Cornealgeschwüren darstellt, erkennt Alt diesen Bildungsmodus zwar ebenfalls an; jedoch „ist die Entstehung des Pterygiums in Folge eines marginalen Ulcus sicherlich nicht die einzige Art seines Zustandekommens". —

Ich lasse nunmehr die Beschreibung der beiden von mir untersuchten Pterygien folgen und werde dabei auch näher eingehen auf die Befunde der letztgenannten Autoren.

Das erste Object war ein Flügelfell, das in dem medialen Abschnitte der Conjunctiva bulbi an der Plica semilunaris beginnend, sich in dem innern peripheren Theil der Cornea ca. $2\frac{1}{4}$—$2\frac{1}{2}$ mm verbreitete. Die Basis mass ca. 7 mm in der Breite, die Spitze ca. $1\frac{3}{4}$—2 mm.

Digitized by Google

Die Insertion in der Cornea war eine derartige, dass die Mitte der Spitze wie in einer seichten Delle lag, während die obern und untern seitlichen Theile darüber etwas elevirt waren. Die letzteren waren von ihrer Unterlage leicht abhebbar. Der Verbindungsstrang zwischen dem centralen (mittleren) Theile des Pterygiums und der Cornea war an der Spitze breit, um sich gegen den conjunctivalen Theil des Flügelfells hin schnell zu verjüngen. Eine Trübung der Cornea liess sich mit freiem Auge nicht wahrnehmen.

Es wurde der Bulbus in eine hintere und in eine vordere Hälfte zerlegt und von der letzteren nach Ablösung der Linse und des vorderen Theils des Uvealtractus mittels Mikrotom eine horizontale Schnittserie angefertigt. Als Tinctionsmittel wurde Bismarckbraun verwandt.

Die Aufhellung und Conservirung der Schnitte war die übliche in Nelkenöl und Canadabalsam.

An den aus dem mittleren (centralen) Theile gewonnenen Präparaten boten sich nun folgende Verhältnisse dar:

Die Cornea ist in dem Centrum und den äusseren Partien (in dem Parenchym sowohl, als auch in dem Epithellager und den Membran. elasticae), welche also vom Pterygium nicht eingenommen sind, völlig normal.

Dagegen ist sie in der makroskopisch als Delle hervortretenden Stelle in ihrem Dickendurchmesser um etwa $^1/_6$ verkleinert. Bei stärkerer Vergrösserung (370facher) zeigt sich, dass in dieser Partie sich die bis dahin dem Epithel hart anliegende Membrana Reicherti von demselben entfernt, indem sie in leicht welligem Verlauf gegen den Boden der Cornealvertiefung abfällt. Weiterhin steigt dann die Membr. elast. ant. wieder hügelartig nach vorn, um, nachdem sie ungefähr wieder ebenso tief heruntergestiegen, schliesslich in der gleich welligen Weise wie anfangs in das normale Niveau „hinaufzuklettern".

Sie ist ganz deutlich bis zu dem medialen Cornealanfange zu verfolgen, und lässt sich an keiner Stelle in der Delle oder in dem Randtheile eine Unterbrechung erkennen.

Digitized by Google

Am besten lässt sich die Verlaufsart der Membr. elast. ant. in der Cornealeinsenkung noch vergleichen mit einem etwas uncalligraphisch geschriebenen lateinischen W.

Die der Elastica zunächst gelegenen Corneallamellen in der Delle sind durchwegs dem veränderten Laufe der ersteren gefolgt; dabei sind sie an den hügelförmigen Erhebungen derselben dichter an einander gedrängt und hier und da wie zusammengebacken. An den seitlichen Theilen der Delle haben die an die Basalmembran anstossenden Cornealfasern ebenfalls der Configuration derselben sich angeschlossen. Auch hier sind sie an den Stellen, wo die Elastica eine schärfere Einknickung erfährt, dichter zusammengeschoben und ebenfalls innig mit einander verlöthet. Zwischen der vordersten Lamellenlage und der Membrana Reicherti ist, von dem medialen Cornealrande beginnend, eine fast ununterbrochene zellige Infiltration wahrnehmbar, deren centrales Ende genau zusammenfällt mit der oben erwähnten Stelle, an welcher die Membrana elastica vom Cornealepithel in die Tiefe gehend sich abbog.

Diese Veränderungen im Parenchym der Cornea beschränken sich auf das vordere Dritttheil derselben; die mittleren und tieferen Lagen dagegen zeigen eine durchaus normale Beschaffenheit.

Nach vorne von der Membrana elastica ist die Cornealeinsenkung ausgefüllt durch eine kleinzellige Ansammlung, welche ihrerseits wiederum nach vorne begrenzt ist durch ein mehrschichtiges Epithellager mit theilweise epidermoidalem Charakter in den oberflächlichsten Schichten. Diese kleinzellige Infiltration erstreckt sich vom peripheren Ende derselben durch die Tiefe hin bis zu dem centralen, genau ebenfalls bis zu demjenigen Punkte, an welchem die Abtrennung der Elastica von der epithelialen Lage stattgefunden.

Die Epithelbekleidung an dieser letzteren Stelle ist indessen dadurch vor der den Boden und den Limbustheil der Cornealeinsenkung deckenden wesentlich charakterisirt, dass das topographische Nebeneinander sowie die Beschaffenheit der Epithelzellen an der centralen Grenze der Delle in Nichts von der Norm abweicht, während die an den letztgenannten Partien befindlichen Epithelien zum Theil den cylindrischen Charakter verloren, dafür

Digitized by Google

eine unregelmässig cuboide Gestalt angenommen haben und in Form von Riffen zusammengestellt sind.

Die epitheliale Auskleidung des Limbustheiles der Cornealvertiefung geht ununterbrochen über in die (normal beschaffene) der anstossenden Conjunctiva bulbi. Der Uebergang ist ein ganz allmählicher, sowohl was die Schichtung, als die Gestalt der Epithelzellen angeht.

Das über den Limbus corneae nach der Einsattelung hinüber verlagerte conjunctivale Gewebe zeigte im Uebrigen eine leichte zellige Infiltration und starke Füllung der in ihm verlaufenden Gefässverästelungen. Dabei nimmt das im cornealen Theile etwas dichter zusammengedrängte fibrilläre Gewebe in dem Uebergange zur eigentlichen Conjunctiva sclerae mehr und mehr das normale lockere Gefüge an.

Besonders bemerkenswerth sind noch folgende Verhältnisse an dem Limbus.

Es zeigen sich hier nämlich zwei flachgedrückte spaltenförmige Hohlräume, austapezirt von einem mehrschichtigen Epithele. Die im Centrum derselben gelegenen epithelialen Zellen sind colloid zerfallen, während die die Hohlräume zu äusserst auskleidenden, von cylindrischer Gestalt, unverändert zu sein scheinen. Diese beiden der Corneoscleralgrenze hart anliegenden Recessus sind durch die zu einander gewandten seitlichen „Wandpartien“ in der Art verbunden, dass sich zwischen diesen ein dichtes fein fibrilläres Gewebe als eine Art Band ausspannt, welches in seinem mittleren Theile nur vereinzelt eine epitheloide Zelle erkennen lässt, während in den „Bandinsertionen“ eine reichliche „epitheliale“ Infiltration charakteristisch hervortritt.

Dieser „ligamentöse“ Strang zwischen den seitlichen Begrenzungssectoren steht etwas von der Membr. elast. ant. ab. Ein Epithel, das die Elastica von dem fibrillären Gewebe trennte, ist hier nirgends zu gewahren, während es an den andern an die Hohlräume anstossenden Stellen, wenn auch in verkümmerter Form, noch ganz gut nachweisbar ist.

Nach dem obern wie nach dem untern Rande verlor entsprechend der erhöhten Lage der Randtheile der Pterygialspitze die

Digitized by Google

Reichert'sche Membran mehr und mehr ihren stark geknickt welligen Verlauf. Ebenso verliefen an diesen Stellen die Corneallamellen mehr weniger gestreckt, und auch die epitheliale Decke hatte ihre riffartige Beschaffenheit gegen eine sich der Norm nähernde cylindroide eingetauscht.

Die auch hier nachweisbare zellige Infiltrationszone zwischen Epithelschicht und der Basalmembran war an einzelnen Stellen von zarten, theils schräg, theils quer getroffenen Capillaren durchsetzt. Sonst boten die Grenzpartien der Flügelfellspitze keine bemerkenswerthen Besonderheiten dar. —

Von gleichem Interesse waren die histiologischen Verhältnisse bei dem zweiten mir zu Gebote stehenden Objecte. Auch hier war das Pterygium an der medialen Seite der Cornea localisirt, indessen von etwas geringeren Höhendimensionen (an der Basis 4 mm, an der Spitze 1 mm). Ferner fehlte die für das zuvor beschriebene Präparat so charakteristische Vertiefung in dem Centrum der cornealen Insertion.

Die mikroskopische Verarbeitung bestand ebenfalls in einer Zerlegung des Präparates in eine Reihe von Schnitten, die alle zur Achse des Pterygiums parallel verliefen. Um Wiederholungen zu vermeiden, theile ich nur den mikroskopischen Befund insoweit mit, als er von dem erstgeschilderten abweicht. Die mit freiem Auge als Flügelfellspitze sich darstellende Hornhautpartie erwies sich bei starker Vergrösserung (370fache) als eine seichte Einsattelung des medialen Randes der Cornea. Die Membrana Bowmani hierselbst war leicht nach rückwärts gedrückt und im Allgemeinen von ziemlich geradlinigem Verlauf; nur an zwei nahe dem Limbus gelegenen Stellen war eine leichte Einknickung zu erkennen. Die zunächst an die Basalmembran grenzenden Corneallagen waren von 6—7, zum Theil in ihrem Längsverlauf, zum Theil schräg getroffenen, strotzend mit Blut gefüllten Capillarröhren durchsetzt. Die einzelnen Corneallamellen waren unverändert, wohl zu sondern, und auch ihr Verlauf war ein ziemlich regelmässiger.

Das centralwärts von der Spitze des Flügelfells befindliche Epithellager setzte sich auf die Epitheldecke der cornealen medialen Randpartie ganz ununterbrochen fort, ohne seinen Charakter im

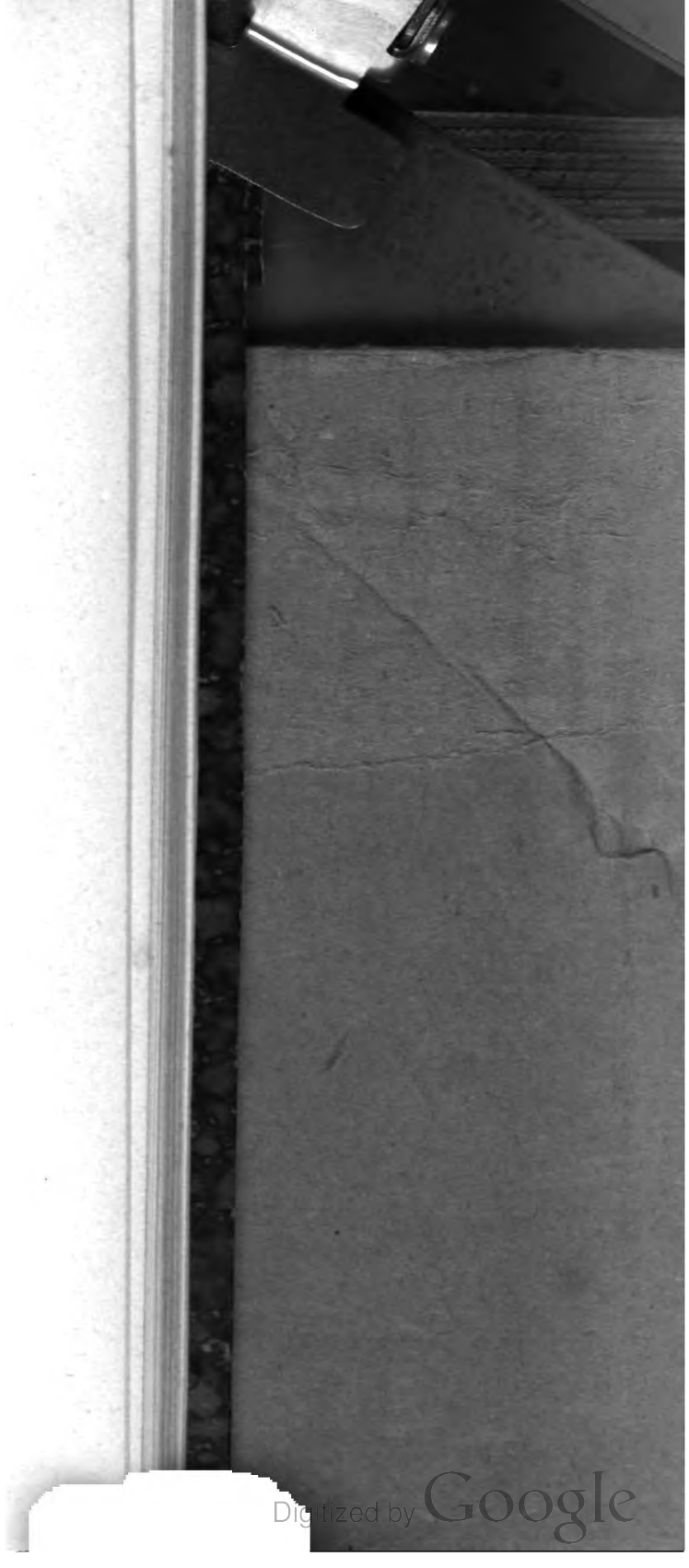

Digitized by Google

Wesentlichen zu verändern. Ebenso regelmässig war die Architektonik des an jene Randpartie sich anschliessenden Conjunctivalepithels. Die Conjunctiva bulbi war sehr stark zellig infiltrirt und von vielen bedeutend erweiterten, prall gefüllten, zum Theil neu gebildeten Gefässen durchzogen, welche mit ihren Randausläufern sich bis zu dem centralen Ende der Spitze des Flügelfells erstreckten. Diese Gefässbahnen waren eingebettet in ein ebenfalls bis an das centrale Ende der Pterygiumspitze sich hinziehendes äusserst dichtes, fast homogen erscheinendes fibrilläres Gewebe. In dem supertrahirten Theil der Conjunctiva löste sich diese dichte fibrilläre Structur in ein mehr lockeres Fasergewebe auf; doch waren auch hier die Erscheinungen eines congestiv-entzündlichen Zustandes sehr deutlich ausgesprochen. Die Conjunctivalduplicatur erschien hier als ein Recessus, welcher von flach gedrückter Gestalt und überall mit zum Theil cylindrischen, zum Theil cuboiden Epithelien erfüllt war. Eine Verklebung der beiden Wände des Hohlraums durch Usur der sich gegenüberstehenden Epithelialschichten war nirgends zu ersehen. —

Was die von mir beschriebenen Pterygien von denen Alt's und Goldzieher's unterscheidet, ist im Wesentlichen Folgendes:

In meinen Fällen ist die Membrana elastica anterior nirgends unterbrochen.

Von dem fremden Gewebe, welches sich in dem Alt'schen Casus zwischen die Lamellen der Hornhaut keilförmig einschob und das Goldzieher, der etwas Analoges in seinen Präparaten sah, nicht abgeneigt ist als neugebildete Hornhautsubstanz auszusprechen, vermochte ich weder in dem Cornealparenchym, noch auch in dem vor der Reichert'schen Membran gelegenen Abschnitte etwas zu entdecken.

Das Fehlen dieser beiden Befunde kann aber nicht auffallen. Denn wir haben hier beidemal nur oberflächliche Substanzverluste in der Cornea vor uns, die sowohl das eigentliche Hornhautgewebe, wie auch die dasselbe deckende Elastica unberührt gelassen haben.

Meine Objecte sind aber insofern doppelt werthvoll, als sie uns die Bildung des Pterygiums in den ersten Stadien veranschaulichen und ein anatomisches Substrat liefern, das die wichtigste Behauptung in der Arlt'schen Lehre (die Ueberlagerung des

Digitized by Google

geschwellten Conjunctivallimbus in einen frischen in Verheilung begriffenen Substanzverlust der Hornhaut) unumstösslich beweist.

Auch für die Art der Verlöthung der einander zugekehrten Flächen der Conjunctiva und der Cornea in der Gegend des Limbus liefern meine Befunde einen wichtigen Anhaltspunkt. Der Verlust des Epithels ist zum Zustandekommen derselben eine Conditio sine qua non, wie das Verhalten der zwischen den Hohlräumen befindlichen fibrillären Verbindungsspange zeigte.

Weiterhin ist es mir nach dem Verhalten der Cornea an der Flügelfellspitze (zellige Infiltration im ersten, Capillarbildung und zellige Infiltration im zweiten Falle) sehr wahrscheinlich, dass das weitere Fortschreiten des Flügelfells nach dem Centrum der Cornea nicht lediglich in passiver Weise statthat, sondern dass dabei auch ein activer Vorgang mitspielt, bestehend in einer Proliferation des den Cornealdefect ausfüllenden Bildungsmaterials.

Digitized by Google

Ueber den Unterricht in der Ophthalmologie.

Von

Prof. Dr. A. v. Rothmund.

Am 27. und 28. November 1870 hielten die an den süddeutschen Universitäten zu damaliger Zeit als Lehrer der Augenheilkunde fungirenden Aerzte in Stuttgart eine Conferenz ab, um ihre Ansichten über die Stellung der Augenheilkunde zu den anderen Zweigen der Medicin und die Art des Unterrichtes derselben auszutauschen, da bei der grossen Ausdehnung, die schon damals die Ophthalmologie gewonnen, eine Aenderung des Lehrplanes und eine Einigung und Vereinbarung in den Hauptgrundsätzen dringend geboten erschien.[1])

Das Ergebniss dieser Conferenz wurde in folgenden Sätzen formulirt:

I. Jeder praktische Arzt muss auf dem Gebiete der Augenheilkunde in demselben Maasse wie in allen übrigen Theilen der Medicin theoretisch und praktisch vorgebildet sein.

II. Jede Universität muss hinreichende Gelegenheit zu ophthalmologischen Studien bieten.

III. Für einen geeigneten ophthalmologischen Universitätsunterricht muss ein eigener Lehrer der Augenheilkunde vorhanden sein, welcher ausübender Augenarzt ist.

IV. Der Lehrer der Augenheilkunde muss die gleichen Rechte wie die anderen klinischen Lehrer haben.

V. Es bedarf einer öffentlichen Klinik und Poliklinik für Augenkranke nebst den dazu gehörigen Sammlungen und Lehrmitteln.

---

1) S. Nagel, Reform des ophthalmolog. Unterrichtes.

Digitized by Google

VI. Der Besuch der ophthalmologischen Kliniken und Vorlesungen ist nur dort obligatorisch zu machen, wo auch der Besuch anderer medicinischer Vorlesungen und Kliniken obligatorisch ist.

VII. Bei allen ärztlichen Prüfungen muss ein besonderer Abschnitt der theoretischen und praktischen Augenheilkunde gewidmet sein.

VIII. Ein Fachmann der Augenheilkunde muss die Prüfungen in dieser Disciplin abhalten. —

Trotz des Widerspruches mancher älterer Collegen ist jetzt nahezu an allen deutschen Universitäten diesen Forderungen Genüge geleistet, und können die meisten Fachgenossen mit Befriedigung auf diese Errungenschaft zurückblicken.

Da jedoch die Einreihung der Ophthalmologie in die übrigen Lehrfächer als selbständiges Fach eine neue ist, so ist, obgleich ihre Bedeutung für den praktischen Arzt wohl überall anerkannt ist, es nicht auffällig, wenn der Maassstab, nach welchem die ophthalmologischen Kenntnisse der Studirenden und künftigen Aerzte beurtheilt werden, bei den verschiedenen Kliniken ein sehr verschiedener und ebenso die Methode des Unterrichts nicht überall die gleiche ist.

Seit mehr denn 25 Jahren als Lehrer der Augenheilkunde an der Universität thätig, glaube ich das Recht in Anspruch nehmen zu dürfen, in diesen Zeilen auch meine Ansicht über die erspriesslichste Art der Unterrichtsmethode in meinem Fache genauer auseinanderzusetzen.

Die Art des Wirkens eines Lehrers an einer Hochschule ist naturgemäss immer eine verschiedene. Während die Einen den grössten Theil ihrer geistigen Kraft dafür einsetzen, den rein wissenschaftlichen Ausbau ihres Faches fördern zu helfen, sehen hinwiederum Andere, die sich weniger berufen fühlen, als selbstthätige Baumeister der Wissenschaft zu wirken, es als ihre vornehmste Aufgabe an, die Ergebnisse der literarischen Studien pädagogisch zu verwerthen und als tüchtige Lehrer eine gute Schule heranzubilden.

Es ist ferner eine bekannte Thatsache, dass manchmal Lehrer, welche als Forscher als geradezu epochemachend zu bezeichnen waren, gar keine Schüler heranzuziehen vermochten, während dafür

Digitized by Google

Andere, deren literarische Thätigkeit oft minimal oder gleich Null war, vermöge einer ausgezeichneten Lehrbegabung auf eine stattliche Anzahl begabter und leistungsfähiger Schüler zurückzublicken in der Lage waren.

Wohl den Wenigsten stehen beide Eigenschaften, die des tüchtigen Forschers und des geschulten Lehrers, in gleichem Maasse zu Gebote. Die Meisten verlegen, je nach Neigung oder Anlage, auf die eine oder andere Seite ihren Schwerpunkt. Diese wechselnde Thätigkeit ist sicherlich ein Vorzug unserer Universitäten, und gerade darin liegt meines Erachtens der Grund der Thatsache, dass sie als wissenschaftliche Fortschritts- und Lehranstalten gleich hoch dastehen.

Vor allem sollte sich jeder medicinische Lehrer an einer deutschen Hochschule immer dessen bewusst bleiben, dass er keine Specialisten, sondern allgemein gebildete praktische Aerzte zu erziehen hat, dass nicht sein Fach die Hauptsache ist, dass also der Studirende beispielsweise nicht vorzugsweise in der Chirurgie oder Geburtshilfe, sondern nach einer anatomisch-physiologischen tüchtigen Vorbildung in allen Disciplinen gleichmässig in einer verhältnissmässig kurzen Zeit ausgebildet werden muss, und endlich, dass das Maass der gestellten Anforderungen schon heutzutage ein derartiges ist, dass ihnen in 8 Semestern gründlich zu genügen auch für die Begabtesten nahezu eine Unmöglichkeit geworden ist.

Nach dieser kurz bemessenen Zeit soll der Studirende als naturwissenschaftlich und medicinisch so weit ausgebildeter Mann die Universität verlassen, dass er sogleich seine praktische Thätigkeit zum Heile der Menschheit beginnen könne.

Ueberlegen wir weiter, dass bei Manchen mit dem Verlassen der Hochschule die Höhe der wissenschaftlichen Bildung erreicht ist und ein gleichmässiges Fortschreiten mit der Wissenschaft nicht mehr stattfindet, da sie theils durch den anstrengenden ärztlichen Beruf oder durch zu grosse Entfernung von allen geistigen Bildungsstätten in Stagnation gerathen, theils durch selbstverschuldete Indolenz jede weitere Fortbildung vernachlässigen.

Mit Recht sagt Billroth in seinem ausgezeichneten Buche über das Lehren und Lernen an den medicinischen Universitäten

Digitized by Google

der deutschen Nation: „Der Grad von wissenschaftlicher Bildung und wissenschaftlichem Interesse, welcher dem Jüngling auf der Universität anerzogen wird, ist das Niveau des geistigen Lebens und Schaffens, auf dem sich der Mann oft sein ganzes Leben befindet und bewegt. Es befähigt ihn, ja es veranlasst ihn, mit der Wissenschaft in Contact zu bleiben, und wenn die Wogen des praktischen Lebens ihn von dem grünen Ufer der heiligen Länder eine Zeit lang fortgerissen haben, sich bei ruhiger See wieder mit eigenen Kräften heranzurudern und sich dort an neugereiften Früchten zu laben."

Wir dürfen uns und die Staatsregierung nicht täuschen über das, was an positiven Kenntnissen und wissenschaftlichem, wie praktisch-technischem Können in 4—5 Jahren bei mittlerer Begabung, mittlerer Energie und mittlerer Vorbildung erreichbar ist, und dürfen daher unsere Ansprüche nicht zu hoch stellen.

Es denke jeder Professor beim Examen immer daran, wie es in ihm aussah, als er vor dem Examinator sass.

Ein ophthalmologischer Unterricht kann daher auf den Universitäten nur so weit gefordert werden, als dem Studirenden diejenigen Kenntnisse beigebracht werden müssen, die er als praktischer Arzt unbedingt nothwendig hat.

Der Unterricht selbst muss in einen theoretischen und praktischen Theil zerfallen. In erster Linie ist dabei ein theoretisches Colleg über die gesammte Augenheilkunde nach meiner Ansicht unerlässlich.

Ich weiss recht wohl, dass in neuerer Zeit viele Ophthalmologen den Nutzen derartiger, das ganze Fachgebiet umfassender theoretischer Vorlesungen über die Zweige der praktischen Medicin negiren oder in Zweifel ziehen und ihren ganzen Schwerpunkt auf die Klinik und die daselbst geübte Untersuchungs- und Beobachtungsmethodik legen.

Meiner Ansicht nach ist dieses absolut unrichtig. In einer Klinik kann immer nur ein Bruchtheil der Krankheiten zur Demonstration gebracht werden: ein systematischer Unterricht, eine Eintheilung der verschiedenen Krankheitsgruppen ist hier weder dienlich noch möglich und dabei auch zu zeitraubend. Weiterhin ersetzt

Digitized by Google

das Lesen eines noch so vortrefflichen Handbuches eine solche theoretische Vorlesung in keiner Weise.

Würde letzteres der Fall sein, so wären ja eine Masse theoretischer Vorlesungen an den Universitäten geradezu nutzlos und viele juridische, philosophische und historische brauchten überhaupt nicht gelesen zn werden.

Abgesehen davon ist es eine Jedermann bekannte Thatsache, dass ein theoretischer Vortrag weit anregender wirken kann. Selbstverständlich soll eine solche Vorlesung nicht in dem Ablesen eines Handbuches oder eines in jüngeren Docentenjahren zusammengeschweissten Manuscriptes bestehen, sondern sie muss möglichst viel durch Demonstrationen sowohl an Lebenden, als an der Hand guter Abbildungen unterstützt werden.

Nur einzelne Capitel z. B. über Refractions- oder Muskelkrankheiten zu lesen genügt ebenso wenig. Es muss dem Zuhörer ein Bild der gesammten Ophthalmologie vorgeführt werden und müssen die verschiedenen Capitel je nach dem Bedürfniss für den praktischen Arzt — und auch die forense Thätigkeit verdient dabei die vollste Beachtung — in ganz verschiedener Ausführlichkeit abgehandelt werden. Es wäre beispielsweise durchaus zeitraubend und unnütz, den Studenten mit allen verschiedenen Formen und Unterabtheilungen der verschiedenen Cataracten bekannt zu machen und zu beschweren, wie sie den Fach-Ophthalmologen interessiren. Für Ersteren genügt es zu wissen, dass es weiche und harte, stationäre und fortschreitende Linsentrübungen gibt, wie diese zu diagnosticiren sind, auf welche Weise sie entstehen, mit welchen Allgemeinleiden sie in Verbindung gebracht werden können, an welchen Merkmalen er ihre Reife erkennt, und unter welchen Bedingungen sie überhaupt operativ heilbar sind.

Ein weiteres Eingehen in das Detail ist deshalb für die meisten praktischen Aerzte unnütz. Für gewöhnlich operiren sie ja nicht selber, sondern zufrieden, die Diagnose der Cataract gestellt zu haben, überweisen sie den Staarkranken der kundigen Hand des specialistischen Operateurs.

Hinwiederum muss das Capitel der acuten Krankheiten und der gegen dieselben einzuschlagenden Therapie mit aller Ausführlichkeit

Digitized by Google

berücksichtigt und dabei auch der eventuelle Zusammenhang der Augenaffection mit Krankheiten des Totalorganismus nicht vernachlässigt werden.

Der gleiche Rang einer genauen Durchführung gebührt den Verletzungen. Speciell bei diesen muss auch auf die forense Seite (Dauer der Arbeitsunfähigkeit, bleibender Nachtheil) etc. aufmerksam gemacht werden. So allein wird der spätere Gerichtsarzt der unangenehmen Lage enthoben, zum Gutachten auch des einfachsten Falles sich sogleich des Rathes eines Specialarztes bedienen zu müssen, was weder die Achtung des Richters, noch die des Publikums vor der allgemeinen Bildung des Amtsarztes zu steigern vermag.

Ganz genau und mit Nachdruck sind jene Krankheitsformen zu besprechen, welche dem praktischen Arzte einen werthvollen Rückschluss auf eine Allgemeinerkrankung gestatten, wie z. B. Retinitis albuminurica, leucaemica, specifica, Neuro-Retinitis optica, Muskellähmungen etc.

Endlich muss noch eine besondere Aufmerksamkeit dem Capitel der Refractionsanomalien und Muskelerkrankungen gewidmet sein, nicht allein, weil diese für gewöhnlich bei der Untersuchung eines jeden Auges zuerst eruirt werden, sondern vorzüglich deshalb, weil wohl kein Abschnitt in der ganzen Medicin dem Lernenden den innigen Causalnexus zwischen anatomischen, physiologischen und pathologischen Thatsachen klar zu stellen vermag.

Der künftige Arzt bekommt bei diesem Capitel einen gewissen Respect vor der exacten Forschung, und nirgends lässt sich besser zeigen, dass die Medicin, wenn sie den Charakter einer echten naturwissenschaftlichen Disciplin bewahren soll, auf einer festen mathematischen Basis fussen muss.

Wie schon bemerkt, lege ich einen hohen Werth darauf, dass alle im Colleg vorgetragenen Dinge entweder durch gute Abbildungen oder, was bei den häufiger vorkommenden Krankheiten mit Hilfe eines einigermassen grossen Ambulatoriums leicht zu erreichen ist, durch Vorzeigung einzelner Kranken erläutert werden.

Der so vorgebildete Mediciner betritt dann mit ganz anderen Augen die Klinik, und auch der Lehrer hat dadurch den grossen Vortheil gewonnen, dass er sich kürzer fassen, mehr Kranke vor-



Digitized by Google

zeigen und in Folge dessen auch die Lernenden in der Individualisirung der einzelnen Krankheitsbilder mehr üben kann.

Ein vierstündiges Colleg in einem Semester hat sich für alle diese Anforderungen als genügend erprobt, und ist man damit bequem im Stande, einen Ueberblick über das gesammte Gebiet der Ophthalmologie zu geben.

Die ophthalmologische Klinik wird von mir ebenfalls vierstündig in der Woche abgehalten, und während ich im Wintersemester den Schwerpunkt auf die Besprechung der pathologischen Verhältnisse des Auges lege, suche ich im Sommersemester mehr den operativen Theil der Augenheilkunde zu demonstriren.

Dabei ist mein Augenmerk vorzüglich darauf gerichtet, dass der Studirende die Veränderungen des Auges selbst herausfindet. Wenn z. B. der Lehrer gleich seine Krankenvorstellung mit den Worten beginnt: „Sie sehen hier einen Mann, bei welchem ein Eisensplitter im oberen Theile der Hornhaut sitzt", so ist der Vortheil, den die Studirenden von dieser Art der Demonstration haben, ein nicht sehr grosser. Der Anfänger soll entweder gleich selbständig auf die Diagnose kommen oder schrittweise darauf hingeleitet werden.

Wie schwierig dieses für den Anfänger ist, weiss Jeder, der sich aus der Studienzeit der ungeheuerlichen Diagnosen erinnert, welche z. B. bei der Vorführung eines Kranken mit einem künstlichen Auge zu Tage gefördert werden. Aber das schadet nichts. An einem so kleinen Organ, wie das Auge es ist, kann ja die richtige Diagnostik erst nach und nach erlernt werden, und gerade weil es vieler Beobachtungen dazu bedarf, darum ist diese Methode, die den Studirenden von Anbeginn auf eigene Füsse stellt, die einzig rationelle.

Die meisten Kliniker haben die Gepflogenheit, nicht eine grosse Zahl Kranker in der Klinik vorzuführen, sondern nur 1 oder 2 Fälle ausführlich in der Stunde zu besprechen, und ist das, wenn keine theoretische Vorlesung vorausgegangen ist, auch durchaus nothwendig.

Ich halte es aus den schon entwickelten Gründen jedoch für besser, ein grösseres Material vorzuführen; in den ersten Monaten beschränke ich mich auf 6—8 Fälle, später steige ich auf 10—12

Digitized by Google

Unter diesen Umständen lernt der Studirende ein grosses Material kennen, und, was noch wichtiger ist, ein Kranker kann öfter vorgestellt und dadurch auch der allmähliche Verlauf der Krankheit studirt werden.

Eine solche demonstrative Klinik halte ich 2mal wöchentlich. Dabei nehme ich weiterhin Gelegenheit, an zwei Wochentagen meine Zuhörer auch mit den Vorkommnissen der poliklinischen Ambulanz vertraut zu machen. Um unnützes Gedränge, Zeitverlust und Belästigung der Kranken zu vermeiden, werden nur 8—10 Herren abwechslungsweise zugelassen.

An diesen zwei Tagen werden auch in Gegenwart dieser kleinen Anzahl von Zuhörern die Operationen vorgenommen. Es ist nach meiner Ansicht unpraktisch, Operationen vor oder in der vollbesetzten Klinik zu machen. Einmal sind durch das Gedränge Operateur und Assistent fortwährend genirt, und andrerseits haben auch die entfernter Stehenden gar keinen Nutzen, indem sie nur einige Menschen in der Nähe des Auges herumhantiren sehen.

Die Kliniken bilden den Schwerpunkt des ganzen Unterrichtes, und sie sind es wohl vorzüglich, welche unserm medicinischen Studiengang auch im Auslande eine solche Achtung errungen haben.

Mit Recht sagt Ziemssen: „Der Hauptgrund, warum die Methode des klinischen Unterrichts an den deutschen Universitäten sich eines so guten Rufes erfreut, liegt in der regelmässigen und zweckmässigen Stufenleiter, auf welcher die Schüler vom Beginn ihrer Studien bis zur eigenen ärztlichen Thätigkeit an den Krankenbetten der Klinik und Poliklinik sich bewegen."

Der Nachdruck insbesondere, mit welchem eine gründliche praktisch-klinische Ausbildung auf Grund genügender theoretischer Vorbildung in Deutschland betont wird, findet überall auswärts die lebhafteste Anerkennung und bewährt sich in der That die sprichwörtlich gewordene Gründlichkeit der Deutschen auch hier ganz besonders, und es ist daher auf der anderen Seite sehr merkwürdig, dass das nicht im Inlande überall anerkannt und fortwährend an dieser Methode genergelt wird.

Ich komme nun noch zu den von mir abgehaltenen praktischen Uebungen: dem Operations- und dem ophthalmoskopischen

Digitized by Google

Cursus. Der letztere wird von mir 4mal wöchentlich in je 2 Abtheilungen in den Abendstunden des Winters gehalten. Durch 30 Ophthalmoskopirsitze ist eine Ueberfüllung der einzelnen Cursabtheilungen hintangehalten. Ferner werde ich in den Demonstrationen und Unterweisungen von meinen beiden Assistenten unterstützt, so dass also selbst bei einer grösseren Theilnehmeranzahl eine Unterrichtung der Einzelnen ganz gut möglich ist.

Nach einer einleitenden theoretischen Auseinandersetzung über das Princip und den Gebrauch des Augenspiegels und die Untersuchungsmethoden wird zuerst die Ophthalmoskopie an künstlichen Augen, wie solche von Nachet in Paris ganz zweckmässig zu billigen Preisen angefertigt werden, geübt, sodann zur Augenspiegeluntersuchung von Thieraugen (Kaninchen und Katzen) und erst später zu der von Menschen übergegangen.

Hier werden zuerst Hornhaut-, Linsen- und Glaskörpertrübungen demonstrirt, die differentielle Diagnose derselben und ihr störender Einfluss auf die Beleuchtung des Augeninnern eingehend berücksichtigt und schliesslich die Besichtigung des Augenhintergrundes geübt.

Geht man in anderer Weise vor, so werden die Patienten zu lange unnütz gequält, da der Schüler in den ersten Stunden mit der richtigen Haltung des Spiegels und der Hilfslinsen schwer zurecht kommt und er andrerseits in gleich schwerer Weise von den störenden Reflexbildchen abstrahiren lernt.

Die Anforderungen in der Ophthalmoskopie an die Examinanden werden von den Specialcollegen leicht zu hoch bemessen. Man muss zufrieden sein, wenn der Mediciner die gröberen Veränderungen des Augenhintergrundes kennen lernt, eine physiologische Excavation von den pathologischen, eine Chorioiditis disseminata von einer Retinitis pigmentosa unterscheiden kann, einen Conus und eine astigmatische Verziehung der Papille diagnosticirt und hauptsächlich sich in jenen Krankheiten ordentlich auskennt, welche ihm Anlass auf Veränderungen im Totalorganismus zu schliessen geben (Stauungspapille, Retinitis albuminurica, leucaemica etc.).

Um indess auch den höher gestellten Anforderungen gerecht zu werden, ist durch einen Sommercurs, den ich in Verbindung mit

Digitized by Google

meinem klinischen Assistenten gebe, den Geübteren Gelegenheit gegeben, sich noch weiter in der Technik der Augenspiegelei auszubilden. In diesem Curs werden vornehmlich das aufrechte Bild, ophthalmoskopische Refractionsbestimmungen, Detailstudien der einzelnen Retinal- und Chorioidealveränderungen cultivirt.

Was den Operationscurs anbelangt, so ist die Nothwendigkeit eines solchen von Vielen angezweifelt worden, da ja doch nur Wenigen in späteren Jahren die Gelegenheit sich bieten würde, operative Ophthalmologie zu treiben. Aehnliches liesse sich zum Theil gewiss auch beim chirurgischen Operationscurs geltend machen, in welchem ja auch die schwierigsten chirurgischen Operationen, wie Steinschnitt, Resection des Oberkiefers etc., die später doch nur der Fachoperateur übernimmt, gezeigt und geübt werden.

Ich halte indess den Augenoperationscurs für höchst zweckmässig, weil der Studirende nicht allein eine subtile Messerführung erlernt, dabei mit den anatomischen Verhältnissen des Auges vertrauter wird, z. B. Verhältnisse wie die Aufhebung der vorderen Augenkammer nach Abfluss des Humor aqueus, Operationscomplicationen und anderes Wichtige kennen lernt, sondern auch weil er sich dann später in der Praxis an kleinere Operationen, wie Entfernung eines Fremdkörpers oder Spaltung der Cornea bei der Hypopyon-Keratitis oder eine Paracentese, oft ganz unaufschiebbare Encheiresen, leichter wagt.

Mit diesen Operationsübungen, die theils an Schweinsaugen, theils, wie die Operationen an den Lidern, Muskeln, Thränenorganen und an dem Gesammtbulbus (Enucleation, Neurotomia opticociliar.), in der Anatomie an Cadavern ausgeführt werden, verbinde ich ebenfalls eine theoretische Vorlesung über die Operationslehre, bei der es mir jedoch weniger auf eine eingehende Erläuterung von einzelnen Technicismen, was sehr zeitraubend und gewöhnlich auch sehr wenig nutzbringend ist, ankommt, als vielmehr auf eine historische Darstellung des Entwicklungsganges der operativen Technik und eine genaue Präcisirung der Indicationen.

In der langen Zeit, während welcher die Augenheilkunde mit der Chirurgie verbunden war, lag ja der Schwerpunkt ihrer Entwicklung fast nur in der Cultur der Technik, und es gibt wenige



Digitized by Google

Capitel der Medicin, in welchen sich in so anregender Weise die Fortschritte der neueren Medicin demonstriren lassen, wie gerade hier (aus welchen Gründen beispielsweise aus der Depression allmählich die Reclination und später die verschiedenen Extractionsmethoden sich entwickelten). Es bekommt so der Studirende einen allgemeinen historischen Ueberblick, der leicht mit einer Hinweisung auf die Gesammtmedicin verbunden werden kann.

An dem seit 1870 bei uns eingeführten Examinationsregulativ beklage ich ausser verschiedenen andern Mängeln hauptsächlich den, dass der Geschichte der Medicin gar kein Platz mehr angewiesen ist. Für den älteren Mediciner ist eine derartige Vorlesung, wie sie beispielsweise seiner Zeit von Marcus in Würzburg gegeben wurde und deren sich gewiss alle seine Schüler mit Vergnügen erinnern, nicht zu unterschätzen. Die Entwicklung der Medicin, die verschiedenen medicinischen Schulen, welche zeitweise herrschten, was die Vorfahren geleistet, wie sich allmählich aus den naturphilosophischen Systemen die jetzige wissenschaftliche Methode entwickelte, alles das bleibt den Meisten völlig verborgen. Die berühmtesten Namen aus der früheren Zeit sind den Leuten vollständig unbekannt, und wird nach dem Erfinder einer Augenoperation gefragt, so wird gemeiniglich nur der Name Gräfe genannt, der einzige Name, der, wie mir scheint, an einigen Universitäten den Schülern geläufig gemacht wird.

Diesem Mangel suche ich bei der Operationslehre wenigstens für mein Fach dadurch abzuhelfen, dass ich den Studirenden einen gedrängten historischen Ueberblick über die Entwicklung der Ophthalmologie überhaupt gebe.

Ausser diesen beiden Cursen wird noch von meinem klinischen Assistenten alle paar Semester ein Cursus der Refractions- und Acommodationsanomalien gegeben, in welchen auch die übrigen praktischen Unterrichtsmethoden (Diagnostik der Simulationen, Aggravationen, der Störungen des Farbensinnes und der Motilität, die Perimetrie) einbezogen sind.

Ebenso wird den Geübteren alle paar Semester ein Einblick in die pathologisch-anatomischen Verhältnisse des Auges verschafft durch einen demonstrativen (histiologisch-pathologischen) Cursus,

Digitized by Google

für welchen die reiche Sammlung der Klinik das nöthige Material liefert. —

Das ist die Art und Weise, wie die Augenheilkunde bei mir gelehrt wird. Ich weiss recht wohl, dass ich zum Theil Vielbekanntes wiederholt habe; auch halte ich meine Methode, wenn auch aus langjähriger Erfahrung hervorgegangen, nicht für unfehlbar und alle Ansprüche gleichmässig befriedigend. Ich halte indess den Zweck dieser Zeilen schon für erreicht, wenn durch sie eine Anregung zu Aenderungen nach der einen oder anderen Richtung hin gegeben ist.

Digitized by Google

Einrichtung der Klinik, hygienische Verhältnisse, klinische Statistik, Casuistik etc.

Von

Prof. Dr. A. v. Rothmund und **Dr. O. Eversbusch.**

(Mit Tafel VI.)

Die Universitätsaugenklinik zu München befindet sich in dem ehemaligen Wilhelmsgymnasium in der Herzogspitalstrasse Nr. 18. Die Adaptur des letzteren für seinen jetzigen Zweck erfolgte in dem Jahre 1878—1879, und wurde die Klinik am 5. Mai 1879 eröffnet.

Die Frage der Errichtung einer eigenen Universitätsaugenklinik war schon seit Jahren eine brennende. Mehr denn 25 Jahre war der gegenwärtige Leiter der Anstalt genöthigt, sowohl das dem Unterricht dienende Material in seiner eigenen Behausung zu beherbergen, als auch zum Theil die nöthigen Lehrräume zur Disposition zu stellen. Wer unter solchen Verhältnissen ein halbes Menschenalter hat lehrend thätig sein müssen, wird begreifen, wie dankbar der Beschluss des hohen Cultusministeriums und der Kammern betreffs Ueberweisung des genannten Hauses zur Einrichtung eines ophthalmologischen Instituts nicht nur von den Lernenden, sondern noch viel mehr von den Lehrenden begrüsst wurde.

Es ist vielfach von den Praktikern die Frage aufgeworfen worden, warum nicht der Idee eines Neubaues in der Nähe der übrigen klinischen Unterrichtsanstalten der Vorzug gegeben wurde.

Wenngleich ja nicht bestritten werden kann, dass sich die Fortschritte der Baukunde im weitesten Sinne in einem neuen Hause viel besser werden verwerthen lassen, als in einem Gebäude, das allüberall gegebene Verhältnisse aufweist, die einem tiefer greifenden

Digitized by Google

Digitized by Google

Parterregeschoſs.

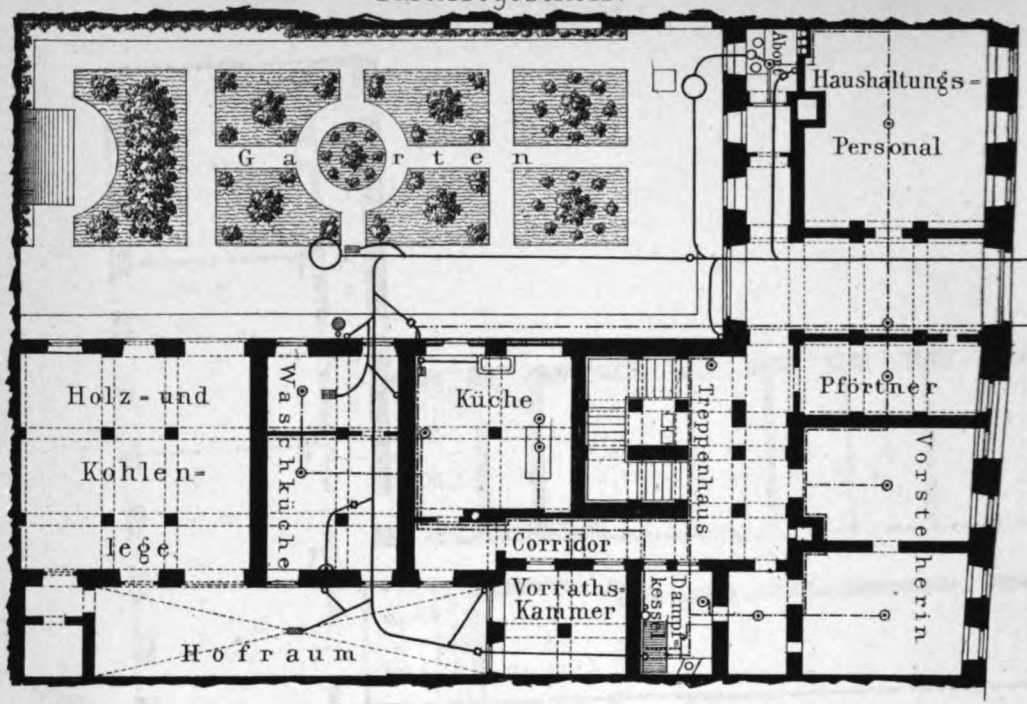

Herzog spital - Strafse

Façade



I. Stockwerk.

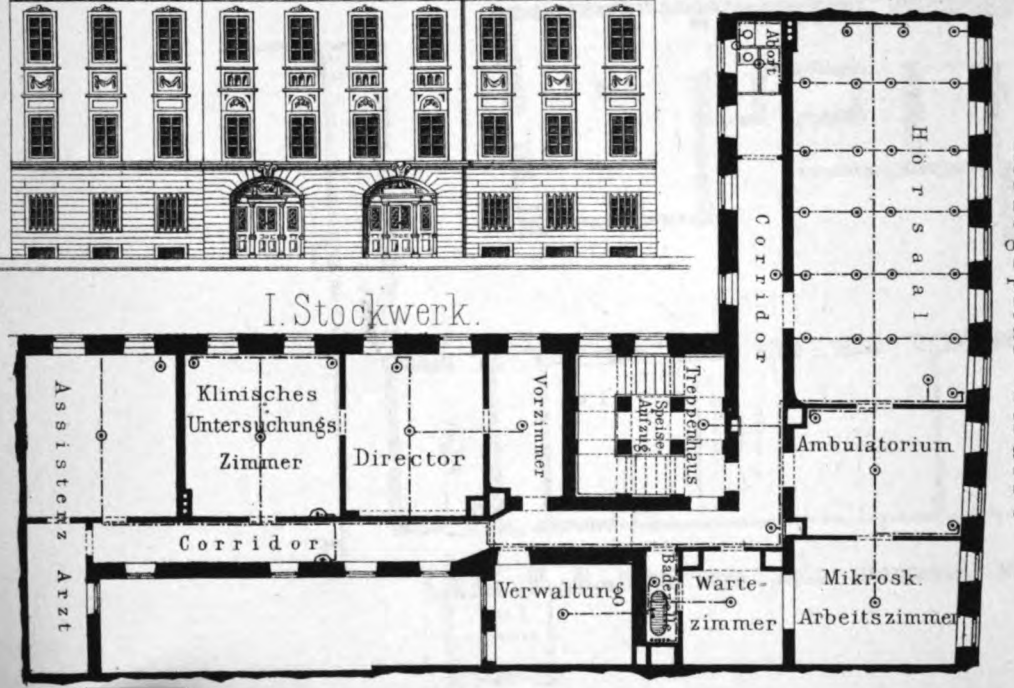

Herzogspital - Strafse

kgl. Universitäts - Augenklinik in München.

Digitized by Google

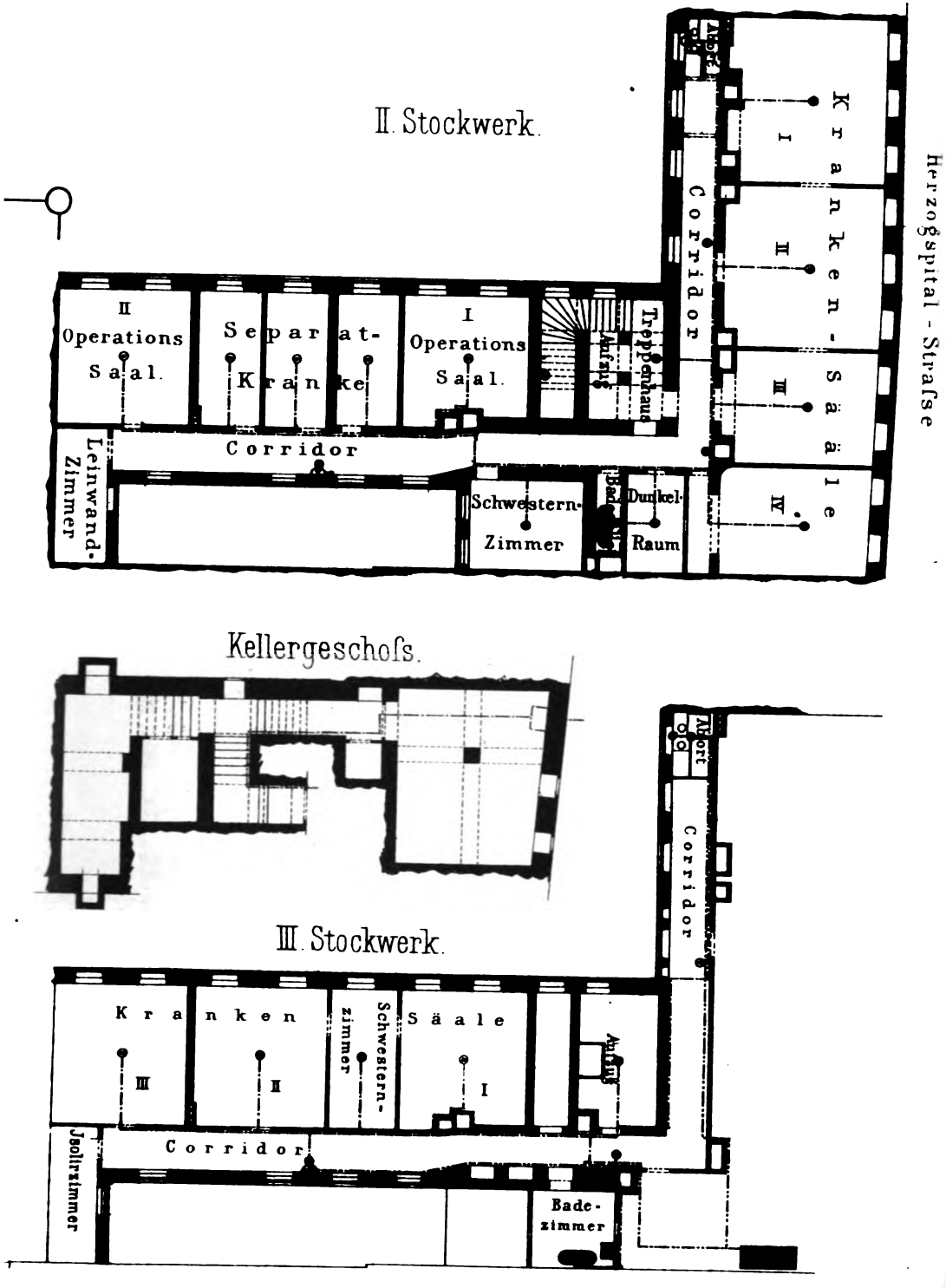

Digitized by Google

Digitized by Google

Umbau mitunter Schwierigkeiten fast unüberwindlicher Natur entgegensetzen, so war doch für die Annahme des Regierungsprojectes (für das sich auch eine aus den Herren Geheimrath v. Pettenkofer und Professor v. Voit bestehende Commission sehr warm aussprach) vor allem die vortheilhafte Lage des Wilhelmsgymnasiums (fast im Herzen der Stadt) ausschlaggebend.

Es hat weiterhin nicht an Stimmen gefehlt, welche die Translocation der Augenklinik in dieses Gebäude für hygienisch entschieden contraindicirt hielten.

Derartige Bedenken hatten wohl für das alte Wilhelmsgymnasium eine Berechtigung; sie sind indessen durchaus haltlos bei der neuen Augenklinik. Die stärkste Schattenseite der früheren Gymnasialunterrichtsanstalt, der grosse Lichtmangel, ist beseitigt durch den Wegbruch des ehemaligen rechten Seitenflügels (der sog. Aula), an dessen Stelle sich jetzt ein von den Kranken als angenehme Wohlthat empfundener Garten befindet.

Auch der zweite, nicht minder grosse Uebelstand, die Lage der Aborte, ist in gleich befriedigender Weise zur Lösung gelangt, indem nicht nur das ganze Abortsystem mit Wasserclosets versehen und an eine Stelle verlegt wurde, welche die ausgiebigste Ventilation desselben gestattet, sondern es wurde auch der für ein Haus schädliche Einfluss der Fäkalien dadurch gänzlich aus der Welt geschafft, dass eine Abfuhr derselben mittels der Canalisation eingerichtet wurde. Besonders in Folge der letzteren Einrichtung ist denn auch das früher so viel bekrittelte Haus eines der hygienisch am besten situirten der Stadt geworden. Die früher dann und wann vorkommenden Typhen und verdächtigen Gastrointestinalkatarrhe sind seit der Zeit wie ausgetilgt.

Auch das letzte Bedenken, das die Gegner der Ueberführung der Augenklinik in das Wilhelmsgymnasium noch mit grösstem Rechte geltend machen konnten: die störende Nähe einer Schmiedwerkstätte, ist dank dem Entgegenkommen der Nachbarn glücklich für alle Zeiten behoben worden.

So hat also die neue Klinik alle Vorzüge einer guten Krankenanstalt: sie hat ausgedehnte Krankenräumlichkeiten, die eine Ueberfüllung der einzelnen Säle selbst bei dem Maximalstand von

Digitized by Google

50 Kranken nicht befürchten lassen, sie hat Licht, Luft und eine ruhige Lage.

Des weiteren ist es durch die Liberalität sowohl der hohen Staatsregierung und der beiden anderen gesetzgebenden Factoren, als auch des unter dem Präsidium Sr. Excellenz des Hofmarschalls v. Malsen stehenden Wohlthätigkeitsvereins für arme Augenkranke möglich geworden, dem Institute den Charakter einer Humanitätsanstalt im weitesten Sinne aufzudrücken. Ebenso wurden bei der Ueberführung der ehemaligen Privatanstalt des jetzigen Vorstandes der Univ.-Augenklinik in diese letztere alle auf seinen Namen gestifteten Legate den Freiplatz-Stiftungen der neuen Anstalt einverleibt. Die disponiblen Fonds gestatten es, unbemittelten Kranken, sofern sie ihre Dürftigkeit durch ein legalisirtes Armuthszeugniss darthun können, eine völlige oder theilweise unentgeltliche Aufnahme zu gewähren.

Auch der Pflegesatz für die Kranken 3. Klasse ist ein sehr geringer zu nennen (1 M. 50 Pf. pro Tag), und ebenso der für die Kranken 2. (2 M. pro Tag) und 1. Klasse (3 M. pro Tag). Die beiden letzteren Kategorien sind von der ersteren durch eine bessere Verköstigung, und die letztgenannte (die sog. Separat- oder Privatklasse) noch dadurch gekennzeichnet, dass die betreffenden Kranken ein geräumiges Zimmer, mit allem Comfort versehen, für sich beanspruchen können.

Die Verköstigung und Krankenpflege ist den bewährten Händen des Bayerischen Frauenvereins anvertraut. Eine Vorsteherin sorgt mit Hilfe eines entsprechenden Dienstpersonals für die ökonomischen Verhältnisse. Drei Pflegerinnen besorgen den Krankendienst.

Für die richtige Einhaltung des Kostregulativs wird durch die Aufsicht des ersten Assistenten Sorge getragen, welcher auch die jedem Kranken zukommende Kost bestimmt. Durch einen im Treppenhause befindlichen, vor Zug geschützten Speiseaufzug ist es ermöglicht, den Kranken schnell das Essen zugänglich zu machen.

Die innere Einrichtung der Klinik erfolgte in der Art, dass das ganze Parterregeschoss den Zwecken der Oekonomie eingeräumt wurde. In dieser Etage befinden sich die Küchen- und

Digitized by Google

Vorrathsräume (Holzlegen etc.), ebenso die Wohnung der Vorsteherin, des Pförtners und des Küchenpersonals.

Die zweite und dritte Etage sind ausschliesslich den Zwecken der Krankenpflege gewidmet, uns zwar beherbergt die 2. Etage in ihrer Front die Männersäle; der klösterlich stille Rückflügel ist für die Separatkranken und für die Operirten reservirt. In dem Rückflügel der 3. Etage sind die Frauen und Kinder untergebracht.

Der Dienst der 2. Etage wird von zwei, der der 3. von einer zwischen den Kindersälen wohnenden Wärterin versehen. Die Kranken können jeden Augenblick durch telegraphische Leitung von den Betten aus die Hilfe des Arztes sowohl wie die der Pflegerinnen in Anspruch nehmen. Weiterhin sind die sämmtlichen drei Etagen unter einander durch Telegraphenleitung verbunden.

Ferner befindet sich in jeder Etage ein Baderaum, in dem jeder neu Aufgenommene sorgfältig gereinigt wird. Ausserdem ist allwöchentlich ein Tag für sämmtliche Kranken als Badetag fixirt. Die Abdämpfung des Lichtes in den einzelnen Krankenräumen ist durch doppelte Vorhänge an den Fenstern, sowie durch blaue Lampen und Glasglocken gesichert. Aus gleichem Grunde wurde für den Anstrich der Wände eine mattgraue Farbe gewählt.

Des ferneren ist für eine ergiebige Reinlichkeit in den Krankenräumen, für die Zufuhr immer frischen Wassers dadurch gesorgt, dass sich überall laufendes Wasser befindet.

Zur Erhöhung der Ruhe sind alle Corridore mit Kokosmatten belegt.

Für die Kranken, die einer Dunkelcur unterzogen werden sollen, steht in der 2. Etage ein eigener Dunkelraum zur Verfügung.

Ebenso ist für die ansteckenden Kranken sowohl in der 2. wie in der 3. Etage ein besonderes Zimmer bestimmt.

Das 1. Stockwerk ist für die Unterrichtszwecke reservirt: in der Front ein geräumiges (70 Zuhörer fassendes) Auditorium, welches in wenig Minuten durch Zusammenschieben der auseinanderlegbaren Tische in einen Ophthalmoskopirsaal für 30—40 Theilnehmer verwandelt werden kann. Daneben befindet sich das Sprechzimmer für die Ambulanz, und daran stösst das Mikro-



Digitized by Google

skopirzimmer, in dem eine reiche Sammlung von interessanten Präparaten aus dem Gebiete der menschlichen und vergleichenden Ophthalmopathologie sich befindet. Alle für die Mikrotechnik erforderlichen Hilfsmittel sind vorhanden und damit eine reichliche Gelegenheit zu wissenschaftlichen Arbeiten gegeben.

An das Mikroskopirzimmer grenzt nach rückwärts das Wartezimmer.

Der übrige Theil der 1. Etage ist eingenommen von einem Sprech- und Vorzimmer des Vorstandes, von einem klinischen Untersuchungszimmer, das auch die Einrichtung für Ophthalmoskopie mit Tagesbeleuchtung besitzt, das Bureau der Verwaltung und das Wohn- und Schlafzimmer eines im Hause wohnenden Assistenzarztes.

Die öffentliche unentgeltliche Sprechstunde für unbemittelte Augenkranke findet täglich von 9—11½ Uhr statt; doch ist auch zu den übrigen Tageszeiten in dringenden Fällen ein ärztlicher Rath für Augenkranke durch die Anwesenheit eines der Aerzte stets gesichert.

Durch eine in dieser Etage befindliche Hausapotheke ist es ermöglicht, vielen Kranken neben unentgeltlichem ärztlichen Rath auch die verordneten Arzeneien gratis zu verabreichen.

Der Dienst der Anstalt ist durch eine eingehende Instruction für die Assistenten, für die Verwaltung, das Wart- und Pflegepersonal auf das genaueste geordnet.

Die Besuchsstunde für die Augenkranken ist täglich von 2—3 Uhr Nachmittags. Der Zutritt zu den Operirten oder zu einer anderen als zur festgesetzten Stunde bedarf indess der vorgängigen ärztlichen Erlaubniss.

Die meisten, auf die Nachbehandlung der Operirten bezüglichen Daten finden sich in den statistischen Mittheilungen niedergelegt; es bedarf daher nur einiger nachträglicher Bemerkungen.

Das Chloroform gelangte im Allgemeinen nur in Anwendung bei den Exenterationen, bei den Enucleationen; bei den Lid- und plastischen Operationen, sofern sie längere Zeit in Anspruch nahmen, bei der Rück- und Vorlagerung von Muskeln nur ausnahmsweise (fast immer bei Kindern); ebenso ist in den letzten 3 Jahren nur 3mal der Fall eingetreten, dass eine Narcose

Digitized by Google

bei einer Extraction und Glaucomoperation für wünschenswerth erachtet wurde (es waren das sehr sensible Personen).

Ohne uns in eine Discussion über die Vorzüge und Nachtheile der Chloroformapplication bei den letztgenannten Augenoperationen einzulassen, wollen wir nur das bemerken, dass, um einen vulgären Ausdruck zu gebrauchen, für die oberbayerische, schwäbische und tirolische Bevölkerung — diese liefern ja das Hauptcontingent unserer Kranken — das Chloroform so ziemlich eine nutzlose Erfindung ist. Der Altbayer speciell beweist in der Ertragung des Schmerzes entschieden einen viel grösseren Heroismus als wie beispielsweise der viel empfindlichere Franke und Pfälzer.

Jedoch möge noch eigens hervorgehoben werden, dass jeder persönlich geäusserte Wunsch, in der Narcose operirt zu werden, als eine Forderung, zu welcher ja jeder Kranke die vollste Berechtigung besitzt, respectirt wird. Ein Unterschied der zur Erzielung einer ordentlichen Narcose erforderlichen Quantität von Chloroform bei den verschiedenen Klassen und Stämmen konnte nicht festgestellt werden.

Die Nachbehandlung bei den Strabotomien besteht gemeiniglich nur in der Anwendung von Eisumschlägen und zur Erhaltung bzw. Steigerung des erreichten Operationseffectes in entsprechender Bettlagerung des Patienten nach dem Fenster hin.

Die Abnahme des Verbandes, bzw. der Verbandwechsel geschieht täglich; jedoch erfolgt bei den Iridectomien und den Extractionen die genauere Inspection des Operationsterrains erst am 3., bzw. am 5. Tage. Nur in den Fällen, in welchen der Heilverlauf ein abnormer ist, wird von dieser Regel abgegangen und findet eine frühere Besichtigung der operirten Augen statt.

Die Iridectomirten wie die Extrahirten bleiben 5—7 Tage im Bette; dabei wird namentlich bei alten, decrepiden Individuen unter Tags mehrmals mit Hilfe der Wärterin ein Aufrichten im Bette gestattet, um hypostatische Pneumonien zu verhüten.

Die beiden Operationssäle, die immer alternirend zur Benutzung kommen und nach jedesmaligem Gebrauch auf das gründlichste gereinigt und gelüftet werden, sind während dieser Zeit stark verdunkelt, und werden die Kranken erst allmählich durch successives

Digitized by Google

Weglassen und Beiseiteschieben der Vorhänge an die natürliche Tagesbeleuchtung gewöhnt.

Endlich sind alle Staar- und Glaucom-Operirten, bzw. Iridectomirten während der ganzen Dauer ihres Aufenthaltes gegen den schädlichen Einfluss des grellen Lichtes geschützt durch eine schwach kobaltgeblaute Brille.

Von der früher gäng und gäben reichlichen Anwendung adstringirender Umschläge bei conjunctivalen Reizzuständen, die in Folge von operativen Eingriffen eintreten, sind wir mehr und mehr zurückgekommen. Es hat uns nämlich den Eindruck gemacht, als ob unter ihrer Application die Hautbedeckungen nachgiebiger, durchweicht würden; auch eczematöse Hautabschilferungen sahen wir oft eintreten unter der macerirenden Einwirkung von gewöhnlichen Eisumschlägen.

Wir beschränken uns daher fast ausschliesslich auf Instillationen und legen in den ersten Tagen bei Abnahme des Verbandes nur einen Borlintlappen als Schutz auf.

Von den Augentropfwässern gelangen durchweg die Salicyllösungen (Atropin, Zink, Eserin) zur Anwendung. Dabei legen wir noch einen besonderen Werth darauf, dass jeder Operirte seine eigenen Augentropfen zugewiesen erhält. — Die gleiche Scrupulosität wird bei den Verbandstücken gehandhabt. Jeder einmal benutzte Borlintlappen etc. wird sofort durch Verbrennen vernichtet.

Ueber die Anwendung des Jodoforms, zu dessen ausgiebigerer Verwendung wir uns in neuerer Zeit durch die geradezu brillanten Erfolge, die wir in Prof. Berlin's Klinik in Stuttgart sahen, veranlasst fanden, stehen uns noch nicht derartige Erfahrungen zu Gebote, dass wir für den Indicationskreis desselben schon genaue Grenzen ziehen könnten. Jedoch glauben wir jetzt schon sagen zu dürfen, dass das neue Mittel sowohl bei den blennorrhöischen Conjunctivitiden in nicht zu vorgeschrittenem Stadium, wie auch bei den eitrig infiltrirten Geschwüren der Hornhaut, selbst wenn sie progressiver Natur (Ulcus serpens) sind, ganz ausgezeichnete Dienste leistet. Auch beim Pannus und selbst in ganz veralteten Fällen von granulösen Conjunctivitiden haben wir in erstaunlich kurzer Zeit den Ablauf der Processe erfolgen sehen.

Digitized by Google

Die Form, in welcher das Jodoform angewendet wurde, war gewöhnlich die pulverisirte (exactissime).

Zur Desodorisirung wenden wir entweder die Toncabohne oder das Cumarin an. Auch die Vaselincomposition ist mehrfach versucht worden; jedoch hat sich das Jodoform als Pulver beim Pannus sowohl wie bei der Conjunctivitis granulosa als bedeutend erfolgreicher bewährt. Denkbar wäre immerhin, dass diese Verschiedenheit der Wirkung darauf zurückzuführen ist, dass das pulverisirte Jodoform gleichzeitig ein leicht mechanisches Irritament ist.

Auf die dringenden Empfehlungen von Helferich haben wir in allerjüngster Zeit auch eine Verwendung des Wasserstoffsuperoxyds bei den eitrigen Cornealveränderungen versucht. Die Beobachtungszeit ist indess noch eine zu kurze, als dass wir schon jetzt positive Angaben machen könnten. Reizend wie das Carbol wirkt es auf das Auge jedenfalls nicht.

Das Catgut wird sowohl zu Suturen bei plastischen Operationen, als wie auch zur Vernähung des Muskelschleimhautstumpfes bei der Enucleation gebraucht.

Bei den luetischen Affectionen haben wir es vortheilhaft gefunden, mit der Inunctionscur die alte Bärensprung'sche Methode in etwas modificirter Weise zu verbinden. Dabei legen wir ein grosses Gewicht auf die Darreichung einer kräftigen Nahrung. Der Stomatitis mercurialis und der Selivation wird prophylaktisch vorgebeugt dadurch, dass die Kranken vom Beginn der Cur an stets mit Kali chloric. gurgeln. Für die Fälle tertiärer Periode wird natürlich das Quecksilber ersetzt durch das Jodkali. Bei dieser Therapie, namentlich wenn dieselbe noch durch eine nachfolgende Cur in jodhaltigen Bädern unterstützt werden konnte, haben wir selbst prognostisch sehr übel gelagerte secundäre und tertiäre Affectionen des Auges mit gutem Erfolge für die Function desselben heilen sehen.

Was das Pilocarpin und Natron salicylic. betrifft, so stimmen unsere Erfahrungen bezüglich des ersteren Mittels bei serösen Ergüssen zwischen Netzhaut und Aderhaut, sowie bei starken Trübungen des Glaskörpers durchaus mit denen der anderen Fachcollegen überein.

Digitized by Google

Dagegen sind wir nicht in der Lage gewesen, einen nennenswerthen Einfluss des salicylsauren Natrons auf die iritischen Processe zu bemerken. Es hatte zwar im Anfange den Anschein, als ob die für die Kranken so lästigen Ciliarneurosen beseitigt oder doch bedeutend herabgemindert würden; indessen blieb doch in der Mehrzahl der Fälle die Salicylsäure sowohl in Bezug auf die subjectiven Schmerzempfindungen als wie auch auf den Ablauf des Processes selbst durchaus erfolglos. Dabei sind die gastrischen Störungen, die wir nicht selten nach der Darreichung beobachtet, auch gerade keine angenehme Zugabe.

Weitere therapeutische Bemerkungen werden im folgenden casuistischen Theile gelegentlich ihren Platz finden.

Wir lassen nunmehr eine gedrängte Uebersicht der in dem verflossenen Biennium beobachteten Krankheiten etc. folgen. Wir werden dabei auch die klinischen Erfahrungen und die besonders interessanten Vorkommnisse besprechen, jedoch in mehr aphoristischer Weise.

In den abgelaufenen beiden Jahren kamen 6499 Kranke mit 13372 Augenaffectionen zur Behandlung (10507 ambulatorische und 3567 klinische Fälle). Von diesen entfallen der Herkunft nach auf München 3977, auf Oberbayern 640, auf Niederbayern 180, auf Schwaben 114; der Rest gehört den übrigen bayerischen Kreisen, den anderen Theilen des Deutschen Reiches, sowie dem Auslande an. Von diesen Augenkranken wurden 1058 in der Anstalt, der Rest (5441) ambulant behandelt.

Die Zahl der völlig unentgeltlich in der Anstalt behandelten Kranken beträgt 305.

Die Summe aller Verpflegstage in der Anstalt beziffert sich auf 22630, die der Anstaltskranken auf täglich 31—32, die Durchschnittszahl der Aufenthaltszeit auf 19/20 Tage.

Die Augenkrankheiten vertheilen sich in folgender Weise:

Digitized by Google

I. Krankheiten der Lider.

	ambulatorisch	klinisch
1. Anomalien der Haut:		
a) Hyperämien	51	26
b) Seborrhoea	380	27
c) Entzündungen:		
Furunkel	68	4
Pseudo-Erysipelas	2	2
Eczema	47	7
Herpes	1	—
d) Hypertrophien und Atrophien:		
Warzen	2	—
Distichiasis	18	4
Trichiasis	5	1
Madarosis	58	33
e) Neubildungen:		
Carcinome	5	8
Cysten	3	—
Sarcom	2	1
f) Parasiten:		
Phthyriasis cil.	2	—
Sycosis palpebrar.	2	—
2. Erkrankungen des Tarsus:		
Hordeolosis	21	10
Chalazion	55	3
3 Anomalien der Muskeln:		
Ptosis	10	5
Lagophthalmus	1	—
Spasmus muscul. orbicul.	15	22
4. Anomalien der Stellung:		
a) der Lidspalte: Blepharophimosis	3	6
b) der Lider:		
Ectropium	53	21
Eutropium	22	9
5. Wunden	27	26
6. Combustiones	7	—
7. Corpora aliena	13	—
	873	215

Von dieser Gruppe der Erkrankungen verdienen einige Bemerkungen die Behandlung der entzündlichen Lidschwellungen, die häufig mit hartnäckigen Conjunctivitiden und eczematösen Ausschlägen vergesellschaftet auftreten, sowie die der Stellungsanomalien, der perversen Insertion der Cilien, der Ver-



Digitized by Google

wachsung zwischen Lid und Bindehaut, sowie die der Tumoren.

Gegen die erstgenannte Affection haben wir als äusserst dankbares Mittel erkannt die unseres Wissens von Horner zuerst ausgiebig angewandten Bepinselungen der Lider (bei leicht geschlossener Lidspalte) mit Argent. nitric.-Lösung (5,0 : 30,0 Aqu. destill.) und nachfolgender Neutralisation mit Kochsalzlösung. Dieselben werden in täglichen Intervallen so lange wiederholt, bis die Lidschwellung völlig verschwunden ist; gleichzeitig mit dem Zurückgehen der letzteren kann man auch stets eine proportionale Abnahme der conjunctivalen Schwellung, bzw. Hyperämie wahrnehmen.

Einen gleich günstigen Einfluss übte diese Therapie aus bei vorhandener starker Lichtscheu. Kinder, bei denen der Blepharospasmus allen gebräuchlichen Mitteln getrotzt, öffneten schon nach 2—3 mal wiederholter Bepinselung spontan die Augen.

Die Complication einer Cornealveränderung, wie wir sie ja so häufig bei scrophulösen Kindern in der Gestalt von eitrig infiltrirten Randgeschwüren bemerken können, bietet keine Contraindication.

In einem Falle, der einen 35jährigen Mann betraf, welcher schon seit mehr denn 6 Monaten an einer starken Conjunctivo-Blepharitis litt, und bei welchem sich neben Verdickung des Lides starke Gefässvaricositäten auf der Hautfläche der oberen Lider zeigten, wurde der Behandlung mit Höllensteinlösung eine lineare, bis auf die Muskelschicht gehende Incision der Haut in der ganzen Breitenausdehnung des Lides parallel dem Lidrande (etwa 2 mm von demselben entfernt) voraufgeschickt. Auch hier war der Erfolg ein gleich prompter.

Was die Behandlung des Kopf- und Naseneczems bei den scrophulösen Kindern betrifft, so können wir für diese als Localtherapie die Bestäubung mit Zinc. oxydat. alb. und Amyl. pur. $\overline{aa}$ auf das wärmste empfehlen.

Die Auswärtsstellung der Lider ist in unserer Klinik kein zu seltenes Vorkommniss. Während früher zur Beseitigung derselben an dem untern Lide vorzugsweise die älteren Methoden (Dieffenbach, Gräfe etc.) verwendet wurden, ist in den letzten 3 Jahren

Digitized by Google

die Snellen'sche Operationsmethode derartig in Aufnahme gekommen, dass nur noch ausnahmsweise die erstgenannten Encheiresen geübt werden.

Die Vorzüge der Snellen'schen Operation, die wir bisher in 20 Fällen gemacht haben, liegen, was den operativen Eingriff selbst und seine Consequenzen in Bezug auf Narbenbildung angeht, auf der Hand.

Wir möchten indessen in Ergänzung der Snellen'schen Vorschrift hinzufügen, dass, wenn man nur 2 cm unterhalb des Lidrandes die Nadeln austreten lässt, zwar für eine Zeit lang ein ganz befriedigender Erfolg erzielt wird. — Indess meist schon nach einigen Monaten kehren die Kranken mit einem Recidiv des alten Leidens zurück.

Wir sind daher mit den Ausstichstellen der Doppelnadeln im Laufe der Zeit immer tiefer gerückt und sind in der letzten Zeit sogar bis an 3 cm unterhalb des freien Lidrandes angelangt. Die auf diese Weise Operirten (und die Beobachtungszeit der betreffenden Patienten erstreckt sich auf ein ganzes Jahr) sind von Recidiven vollständig frei geblieben.

Die starke Entropionirung, die aus dieser Verlagerung der Stichpunkte resultirt, braucht man nicht zu fürchten. Zwar stellen sich gern in den ersten Tagen nach der Operation neben einer mässigen chemotischen Schwellung der Conjunctiva bulbi subconjunctivale Apoplexien ein. Nach Lösung der Suturen indessen vergehen diese Secundärerscheinungen ebenso schnell, wie sie gekommen sind.

Die Entfernung der Nähte betreffend, so nehmen wir dieselben nicht vor dem 4. Tage vor; unter Umständen sogar lassen wir sie bis zum 5. oder 6. Tage liegen. Die dabei gewöhnlich eintretende starke Eiterung aus den Stichcanälen vermindert den beabsichtigten Operationserfolg in keiner Weise; im Gegentheil, sie erhöht ihn, indem eine tiefergreifende Narbenbildung stattfindet.

Die unmittelbar p. operat. eintretende Lidschwellung wird durch einen gut schliessenden Polsterverband schnell zum Schwinden gebracht. Dagegen wird die Anwendung kalter Umschläge, welche wir in der ersten Zeit in der Absicht einer antiphlogistischen

Digitized by Google

Wirkung verordneten, meist von den Kranken sehr schlecht ertragen; fast alle ziehen den Druckverband vor.

Diese Art der Ectropiumoperation übt, so scheint es, auch indirect einen günstigen Einfluss auf den schnelleren Ablauf der das Ectropium gewöhnlich complicirenden Conjunctivalprocesse aus.

Das gleichzeitige Vorhandensein eines Substanzverlustes der Cornea gab nur in denjenigen Fällen eine Gegenanzeige zur Operation ab, bzw. wurde dieselbe hinausgeschoben, in welchen der geschwürige Process in der unteren Hälfte der Cornea localisirt war.

In Fällen, in denen das untere Lid besonders an seinem lateralen Theile evertirt war und gleichzeitig auch eine leichte Ectropionirung der äusseren Commissur bestand, haben wir die Snellen'sche Methode in folgender Art modificirt:

Es wurde an der Commissur zuerst ein dreieckiges Hautstück excidirt gesetzt (mit der Basis des Dreiecks am Lidrande, mit der Spitze gegen die Wange hin); die beiden Katheten des Dreiecks wurden durch eine umschlungene Naht zu einer linearen Wunde vereinigt und sodann bei noch bestehender Auswärtsstellung des mittleren und medialen Theils des unteren Lidrandes 2 Snellen'sche Suturen hinzugefügt. Diese Combination der Gräfe'schen und Snellen'schen Ectropiumoperation hat sich uns ebenfalls als äusserst dankbar erwiesen.

Die Beseitigung der Entropien gelang in den Formen, die durch einen Spasmus des Musculus orbicularis bedingt sind, meist durch Collodiumbepinselung oder durch Application von Heftpflasterstreifen. Nur einige Male waren wir gezwungen, die Stellungsanomalien auf operativem Wege zu corrigiren durch Ausschneiden eines querovalen Hautstückes mit nachfolgender Sutur.

Die rechtzeitige Beseitigung der Einwärtskehrung des unteren Lides muss vor allem dann urgirt werden, wenn es sich entweder gleichzeitig um einem cornealen Process handelt, oder wenn das Entropium sich unter dem Druckverband einstellt (z. B. nach Cataractoperationen). Beide Male wirken die gegen den Bulbus hin gewendeten Cilien stark irritirend auf die Cornea, bzw. auf die Wunde, wenn dieselbe in dem unteren Corneoscleralborde sich befindet.

Digitized by Google

Selbst iritische Reizerscheinungen mussten wir mehrmals auf das Bestehen dieser Complication zurückführen.

Für diejenigen Formen der Verkrümmung der Lider, welche durch degenerative Vorgänge am Tarsus selbst (nach Conjunctivitis granulosa) veranlasst sind, haben wir an dem oberen Lide stets die Snellen'sche Entropiumoperation bewährt gefunden; am unteren Lide wurde mit gleich gutem Erfolge die von Saemisch zuerst angegebene Fadenoperation vollzogen. Dieselbe bildet ein Pendant zu dem von Snellen gegen das Ectropium der unteren Lider empfohlenen Verfahren. Sie weist den gleichen Vorzug wie dieses auf, nämlich den einer äusserst geringfügigen Narbenbildung. Auch ist ihr Erfolg ein gleich sicherer.

Bezüglich der genaueren Details dieser Encheirese und ihrer Nachbehandlung verweisen wir auf die Mittheilungen von Saemisch selbst.

Die Entropiumoperationen kommen hier zu Lande, wo die granulöse Conjunctivitis nur sporadisch auftritt, selten vor; ebenso selten ist man daher in der Lage, die mit dem Entropium für gewöhnlich einhergehenden Stellungsanomalien der Cilien operativ beheben zu müssen.

In den meisten Fällen wurden die nachtheiligen Folgen der Distichiasis und Trichiasis gleichzeitig mit der Beseitigung des Entropiums ausgeschaltet.

Nur 2 mal wurde die perverse Cilienstellung Veranlassung, gegen diese allein vorzugehen. Es handelte sich da beide Male um eine partielle Distichiasis, bzw. Trichiasis, und es wurde dabei das von Snellen verbesserte Verfahren der Avicenna'schen Illaqueatio geübt. Der Erfolg war ein guter.

Zur Beseitigung der Ptosis war in 5 Fällen die Gelegenheit gegeben; unter ihnen war 4 mal der Fehler angeboren, einmal durch ein Trauma erzeugt, das die Insertion des Levator betroffen hatte.

Der letztere Fall war insofern für eine Operation sehr ungünstig gelagert, als gleichzeitig der obere Orbitalrand aus einander gesprengt war und, wie sich bei der Operation selbst zeigte, eine straffe fibröse Verlöthung des Muskelbauches mit der Hautnarbe bestand. Wir mussten uns daher mit der Ausschneidung eines

Digitized by Google

querovalen Hautstückes begnügen. Der Erfolg war, wie nicht anders zu erwarten, ein durchaus negativer.

Dagegen ist uns die Beseitigung der congenitalen Ptosis durch ein neues sehr einfaches Verfahren gelungen. Dasselbe besteht in Vornähung der sehnigen Ausbreitung des Levator palpebrae auf den oberen Theil des Lides. Eine ausführliche Beschreibung der Methode wird demnächst an einem anderen Orte erfolgen. Indessen sei hier schon bemerkt, dass der so häufig nach Ptosisoperationen eintretende Lagophthalmus sich in keinem der Fälle auch nur in dem geringsten Grade gezeigt hat; noch auch wohl zeigen kann, da die Vornähung die Functionsfähigkeit des Orbicularis in keiner Weise beeinträchtigt.

Die Neoplasmen an den Lidern waren vorwiegend carcinomatöser Natur; zumeist kamen sie in einem Stadium der Entwicklung zur Beobachtung, die eine operative Entfernung erheischte. Mit der Beseitigung der carcinomatösen Massen wurde stets in gleicher Sitzung ein plastischer Ersatz der verloren gegangenen Lidpartie verbunden.

Bei einem Carcinom, welches neben dem unteren Lid auch noch über die äussere Commissur hinüber den äussern Theil des oberen Lides ergriffen hatte, wurde mit sehr gutem Erfolge die Methode von Blasius benutzt; ein Recidiv trat nicht ein.

In den Initialstadien des carcinomatösen Ulcus rodens haben wir ein sehr erprobtes Mittel in der von Busch warm gepriesenen Soda gefunden. Umschläge in einer Concentration von 1—2 Theilen Soda zu 100 Theilen Wasser haben ein Weiterschreiten des Processes in den bisher behandelten 5 Fällen verhütet; nur muss dabei den Patienten der dringende Rath gegeben werden, falls sie von einer Operation befreit bleiben wollen, Monate und selbst Jahre lang mit dieser Localtherapie fortzufahren.

Digitized by Google

II. Krankheiten der Conjunctiva.

	ambulatorisch	klinisch
1. Chemosis	23	39
2. Conjunctivitis:		
a) C. simplex	2338	274
b) C. granulosa	82	24
c) C. blennorrhoica	136	5
d) C. diphtheritica	4	1
e) C. phlyctaenulosa	448	35
f) C. follicularis	50	—
g) C. gonorrhoica	—	2
h) C. crouposa	—	1
3. Xerosis conjunctivae	65	10
4. Pterygium	47	14
5. Neoplasmata	1	8
6. Apoplexia subconjunctivalis	86	9
7. Symblepharon	17	7
8. Verletzungen der Conjunctiva:		
a) Fremdkörper	107	2
b) Verbrennungen und ausgedehnte chemische Zerstörungen	47	28
c) Quetschungen und ausgedehnte Continuitätstrennungen	63	81
	3514	540

Die Operation des Symblepharon wurde 5mal gemacht.

In einem Falle, bei einem 20jährigen Schreinergesellen, bei dem in Folge einer Kalkverbrennung eine Verwachsung der Conjunctiva palpebrae des unteren Lides nicht nur mit der gegenüberliegenden Conjunctiva bulbi, sondern auch mit nahezu der ganzen untern Hälfte der Cornea zurückgeblieben war, wurde dasselbe beseitigt, indem die Verwachsungsmassen an der Cornea vorsichtig lospräparirt, sodann an der cornealen Insertion mit 2 Doppelsuturen versehen und in die Tiefe des Conjunctivalsackes versenkt wurden durch Ausstechen der Doppelnähte etwa $^3/_4$ cm unterhalb des unteren Lidrandes. Der Heilverlauf und der Erfolg war ein guter.

Ungleich schwieriger war die Situation bei dem 16jährigen Bauernsohn K. J. von Riedling, bei welchem auf beiden Augen in Folge von „Blattern“ ein Symplepharon zurückgeblieben war.

Auf dem rechten Auge bestand am untern Augenlide eine nur spangenförmige, in der Tiefe des Conjunctivalsackes befindliche Verwachsung. Etwa 2 mm vom äusseren Lidwinkel entfernt trat

Digitized by Google

sie namentlich beim Blick nach rechts deutlich hervor. Das Sehvermögen und die übrigen Verhältnisse des Auges waren normal.

Auf dem linken Auge dagegen zeigte sich Folgendes:

Das untere Augenlid von normaler Stellung und Beschaffenheit. Der Versuch, das im Gegensatz zu dem des rechten Auges weiter herabhängende obere Lid umzustülpen, misslingt, indem nämlich eine ganze Reihe vertical gestellter narbiger Spangen vom oberen Lidrand zum Limbus conjunctivae hinzieht. Etwa 2 mm weit vom inneren Lidwinkel in der Nähe des unteren Thränenpunktes sieht man beim Blick nach rechts hinter den sich über die ganze Breite des Lides erstreckenden Verwachsungsmassen eine schlitzförmige Oeffnung, durch welche man mit einer Sonde in einer Ausdehnung von 1 1/2 cm nahe bis zum äusseren Lidwinkel gelangen kann. Von den narbigen Leisten treten besonders 2 hervor, deren eine an den Thränenpunkten sich inserirt, deren andere etwa 2 mm vom äusseren Lidwinkel entfernt ist. Die Plica semilunaris und die Caruncula lacrymalis sind deutlich abgrenzbar, doch auch sie sind verwachsen mit der ersterwähnten Vorsprungsleiste. Diese Verwachsungsmassen greifen auch auf die Cornea über, sich radiär gegen eine im oberen Drittel der Hornhaut gelegene, etwa halberbsengrosse leucomatöse Stelle verjüngend. Beim Versuch der Eversion des oberen Lides springt die corneale Insertion des Symblepharon in 7 Leisten vor.

Es wurde die Operation in der Art und Weise ausgeführt, dass die Verwachsungsmassen von ihrer bulbären Insertion abgetrennt wurden; hierauf wurde das ganze Pseudoligament durch 2 partielle Incisionen in 3 ungefähr gleich grosse Sectoren geschieden und diese 3 Lappen schliesslich an ihren bulbären Enden durch Doppelsuturen, die etwa 1/2 cm unterhalb des Augenbrauenbogens austraten, in den oberen Conjunctivalsack hinaufgezogen. Die Suturen wurden wie im ersten Falle über Perlmutterknöpfen an der Lidfläche geknüpft. Nach 3 Tagen wurden die Suturen gelöst. — Auch in diesem zweiten Falle war der Operationserfolg ein befriedigender.

Mit Transplantationen von Kaninchenbindehaut haben wir wenig Glück gehabt, und ebenso erfolglos sind im Allgemeinen die Versuche gewesen, die nach Verbrennungen, welche mit oder ohne Phthisis bulbi endigen, so häufig zurückbleibenden Ver-

Digitized by Google

engerungen des Conjunctivalsackes zu beseitigen durch Einlegung von Bleiplatten.

Bezüglich der Behandlung der blennorrhoischen Affectionen der Bindehaut verweisen wir auf die Bemerkungen auf Seite 143.

Bei der Conjunctivitis granulosa waren die von Sämisch eingehender normirten therapeutischen Gesichtspunkte leitend.

Die Conjunctivaldiphtherie kam 5mal zur Beobachtung: 4mal im Ambulatorium; 1 Fall wurde in die Anstalt aufgenommen; derselbe, im Initialstadium befindlich (bei einem 24jährigen Kellner), heilte unter Anwendung von Eisumschlägen und wechselweise vorgenommenen Carbolbepinselungen.

Eine eigenthümliche Form von Conjunctivitis, die wir am liebsten als Conjunctivitis hypertrophica bezeichnen möchten, zeigte sich bei einem 32jährigen Dienstmädchen. Neben einer mässigen Schwellung beider Unterlider und geringer Injection der Conjunctiva palpebrae des oberen und unteren Lides zeigten sich die oberen Uebergangsfalten derartig geschwellt, dass sie bei der Ectropionirung als dicke, rosenrothe Wülste hervorsprangen. Dabei war mässige schleimige Conjunctivalsecretion vorhanden, in der Cornea beiderseits um das Centrum gruppirte, diffuse, oberflächliche Trübungen. Die Patientin hatte in ihrem 16. Lebensjahre zum ersten Male eine heftige Augenentzündung durchgemacht (Conjunctivitis?), die sich von da ab alle Jahre beim Uebergang in die kältere Jahreszeit wiederholte und einige Wochen anhielt.

Die von Erfolg begleitete Behandlung bestand in Anwendung von Argent. nitric.-Bepinselungen.

Der Frühjahrscatarrh gelangte nur 2 mal zur Behandlung; diese Conjunctivalaffection scheint hierorts überhaupt sehr selten vorzukommen, indem sich in den Journalen der letzten 10 Jahre nur 5mal dieselbe aufgezeichnet findet.

Bei der Beseitigung des Pterygiums kam die Arlt'sche und die Knapp'sche Methode mit stets gutem Ergebniss zur Verwendung.

Von den 8 Neoplasmen waren 7 Wucherungen carcinomatöser Natur. Die Therapie bestand naturgemäss in der Abtragung. Während 5mal der Erfolg ein guter war — ein Fall entzog sich der

Digitized by Google

weiteren Beobachtung — kam ein Patient, der schon im Jahre 1876 wegen eines Carcinoms der Conjunctiva operirt worden war, nach abermaliger Abtragung eines Recidivs (am unteren, äusseren Corneo-conjunctivalquadranten gelegen) schon nach Jahresfrist mit einem zweiten, ungleich schwereren Recidiv in die Anstalt. Während das erste Mal die Cornea anscheinend noch völlig intact war, bei der zweiten Vorstellung dieselbe nur am Rande seicht infiltrirt erschien und auch im Uebrigen das befallene Auge keine sonstigen krankhaften Veränderungen aufwies, zeigte sich nun folgender Befund:

Die Conjunctiva palpebrar. war leicht gewulstet und von schmutzigrother Farbe; Conjunctiva bulbi nur in den nach dem inneren und äusseren Lidwinkel hinsehenden Stellen bis auf eine leichte Injection von normalem Aussehen; dagegen waren die nach der Cornea zu gelegenen Theile sowohl, wie letztere selbst völlig untergegangen in einer vielhöckerigen Geschwulst von grauröthlicher Farbe und oberflächlichem schmutziggrauen Belage; das Sehvermögen war = 0. Es wurde die Enucleation gemacht, und die vorgenommene mikroskopische Untersuchung bestätigte die klinische Diagnose auf das vollkommenste.

Ein eigenthümlicher Fall war folgender: Am 25. April 1881 stellte sich der 51 Jahre alte Fabrikant J. M. aus Tirol in der Augenklinik vor mit der Angabe, vor 3 Jahren am inneren Lidwinkel des rechten Auges eine Röthung der Bindehaut wahrgenommen zu haben, die allmählich das Aussehen von „wildem Fleisch" bekam. Patient wurde indess dadurch ernstlich genirt erst im Spätherbst des vorhergehenden Jahres. Von da ab begann diese Masse immer grösser zu werden. Anfangs dieses Jahres consultirte er deshalb einen Specialisten, der ihm zu einer operativen Entfernung der Geschwulst rieth. Der am Tage der Aufnahme erhobene Befund war folgender:

$S = \frac{3}{4}$, Sn. I + 2 *D* in 8 Zoll Entfernung gelesen; mässige Schwellung des oberen und unteren Lides; Conjunctiva palpebrar. injicirt, in den Uebergangstheilen sowie im unteren und oberen Theil der Conjunctiva bulbi zahlreiche, in Reihen geordnete, froschlaichartig aussehende, mehr oder weniger durchsichtige prominirende Wülste; der zwischen Conjunctiva palpebrarum und Conjunctiva

Digitized by Google

bulbi normaliter bestehende, taschenförmige Raum ist durch diese Wucherungen ausgefüllt, und treten dieselben bei starker Ectropionirung der Lider in terrassenförmiger Anordnung hervor. Dieselben sind über das ganze Areal des Conjunctivalsackes verbreitet und erstrecken sich auch auf die Conjunctiva bulbi, sich oben vom Corneallimbus etwa 5 mm, an den übrigen Theilen etwa 2 mm von demselben entfernt haltend. Die Plica semilunaris und die Caruncula lacrymalis sind mit in diese Proliferation hineingezogen und nahezu auf das Doppelte vergrössert. Während schon bei gewöhnlicher Lidstellung die Cornea wie in einem Krater gelegen erscheint, bildet sich die tiefe Lage derselben noch besonders stark dann heraus, wenn der Patient versucht, die Lidspalte zu schliessen. Es drängen sich dann die Massen von allen Seiten über das Cornealareal hin, so dass nur ein dreieckiger centraler Abschnitt der Cornea sichtbar ist.

Die Entfernung des Tumors wurde in der Weise vorgenommen, dass zuerst der äussere Lidwinkel mit einer Kniescheere gespalten wurde. Sodann wurden die sämmtlichen Massen unter starker Eversion der Lider gründlichst von der Conjunctiva abgelöst und auch die Caruncula lacrymalis und die Plica semilunaris mit entfernt. Die Operation war von einer sehr starken Blutung begleitet; der gespaltene Lidwinkel wurde schliesslich wieder durch mehrere Suturen vereinigt. Der Heilverlauf war ein guter. Die histiologische Untersuchung der Geschwulst ergab ein kleinzelliges, sehr gefässreiches Sarcom.

III. Krankheiten der Cornea.

	ambulatorisch	klinisch
1. Keratitis superficialis	193	126
2. Keratitis ulcerosa profunda	462	187
(darunter Ulcus serpens	10	30)
3. Infiltratum corneae profundum	106	106
4. Keratitis bullosa	—	2
5. Herpes corneae	1	—
6. Abscessus corneae	8	4
7. Staphyloma corneae	28	10
Transport	808	465

Digitized by Google

	ambulatorisch	klinisch
Transport	808	465
8. Maculae corneae 9. Leucoma simplex	536	150
10. Leucoma adhaerens	101	77
11. Neoplasmata	1	4
12. Keratoconus	7	1
13. Verletzungen der Cornea:		
a) Fremdkörper	307	3
b) Verbrennungen und chemische Zerstörungen	16	21
c) Quetschungen, Continuitätstrennungen	70	47
14. Xerosis corneae	—	2
	1846	770

Bei der Keratitis parenchymatosa haben wir bei schlaffen, anämischen Individuen, bei denen die Rückbildung der Infiltrate oft eine die Geduld des Arztes erschöpfende Zeit in Anspruch nimmt, mehrfach eine eclatante Beschleunigung des Resorptionsprocesses gesehen durch die schon von Gräfe und nachmals von Hosch wieder in Erinnerung gebrachte Setzung einer Eschara in der unteren Uebergangsfalte mit dem Lapis in Substanz oder in mitigirter Form.

Sehr prägnant trat die Wirkung dieser Therapie hervor bei dem 15jährigen Bauernsohn J. F. von Langenau.

Patient, der schon im Alter von 9 Jahren eine längere Augenentzündung, die mit heftiger Lichtscheu verbunden war, durchgemacht hatte, erkrankte mehrere Monate vor seinem Eintritt in die Anstalt an gegenwärtiger Augenaffection und war wegen derselben schon von mehreren Aerzten längere Zeit behandelt worden. Es zeigte sich auf dem rechten Auge das typische Bild einer Keratitis parenchymatosa. Links war ebenfalls die Hornhaut stark infiltrirt, ausserdem in ihrem äusseren Drittel von zahlreichen feinen Gefässen durchzogen. Das Infiltrat im Centrum der Cornea war von gelblichgrauer Farbe, während die Randpartien mehr graulich getrübt waren. Es war im ersten Augenblicke schwer zu entscheiden, ob daneben auch noch eine Exsudation in die Vorderkammer bestand, und ebenso liess sich über das Verhalten der Iris nichts Sicheres feststellen Die Conjunctiva bulbi war beiderseits stark injicirt, daneben bestand sehr starke Lichtscheu und Blepharospasmus. Das Aussehen des Patienten war ein sehr anämisches. Anzeichen von Lues waren nicht vorhanden.

Digitized by Google

Neben einer roborirenden allgemeinen Therapie (kräftige Kost, Ferr. saccharat.) wurden anfänglich neben Atropininstillationen feuchtwarme Umschläge verordnet. Es blieb indessen der Zustand während der nächsten 3 Wochen fast unveränderlich derselbe, und auch die darauf vorgenommene zeitweilige Anwendung der feuchtwarmen Borumschläge, sowie die Anlegung eines Setaceums in der Schläfegegend veränderten an diesem Zustande nichts. Es wurde nun nach 6 wöchentlicher Dauer der Behandlung übergegangen zum Gebrauch des Lapis und im Ganzen 5—6 mal ein Schorf (in Zwischenräumen von 4—6 Tagen) gesetzt. Auffällig rasch bildeten sich jetzt die Infiltrationen zurück, und schon 4 Wochen später war der Kranke so weit hergestellt, dass er auf dem rechten Auge $S = \frac{6}{24}$ hatte, links $S = \frac{6}{36}$; der Reizzustand der Bindehaut, die Lichtscheu war nur noch spurweise vorhanden und in der Cornea nur noch der Pupillartheil von starken Infiltrationen durchsetzt.

Auch die Transplantation der Hornhaut ist 2 mal versucht worden. Bei dem grossen Interesse, das diese Operation in den letzten Jahren bei den Fachgenossen hervorgerufen hat, ist es wohl angezeigt, etwas ausführlicher auf den betreffenden Fall einzugehen.

Die Operation wurde vorgenommen bei einem 27 jährigen Schlossergesellen, der 2 Jahre zuvor in Folge einer heftigen Conjunctivitis blennorrhoica auf beiden Augen erblindet war. Der Befund am Tage des Eintrittes war folgender:

Lider und Bindehaut beiderseits intact; die Corneae sind völlig leucomatös entartet und derartig stark vorgebaucht, dass sie fast aus der Lidspalte hervorragen. Tension beider Bulbi anscheinend normal; $S = \frac{1}{\infty}$; Lichtlocalisation nach allen Richtungen hin gleichmässig gut, auch die Prüfung mit homocentrischem Licht von gleich gutem Resultate.

An dem linken Auge fand die Operation am 21. Februar 1879 statt unter Lister'schen Cautelen. Es wurde vermittels des Warlomont'schen Trepans aus dem Centrum der vorgebauchten Cornea ein etwa 3 mm Durchmesser haltendes rundes Stück ausgebohrt, hierauf durch feine Schnitte der übrige Theil der leucomatösen Cornea leicht wund und in gleicher Weise in den Limbus conjunctivae eine circuläre Incision gemacht. Auf diese wund

Digitized by Google

gemachte Vorderfläche des Bulbus wurde eine Kaninchencornea, an der auch die Fortsetzung der Cornealperipherie auf die Conjunctiva in der Ausdehnung von 2 mm erhalten, gelegt und die Limbuspartie der Kaninchencornea mit 4 feinen Catgutsuturen mit den entsprechenden Theilen des menschlichen Auges vereinigt. Indessen schon Tags darauf zeigte sich die Cornea gefaltet, die Ränder waren verschoben und in den Stichcanälen zeigte sich bereits eine ziemliche Menge schleimig-eitrigen Secretes. Am 7. Tage nach der Operation war die ganze transplantirte Partie schon wieder abgestossen.

Ebenso ungünstig verlief der Versuch auf dem rechten Auge. Hier wurde nach dem Vorgange von Sellerbeck ein Versuch mit menschlicher Cornea gemacht, ebenfalls unter antiseptischen Cautelen. Nach Einlegung der Sperre wurde die Conjunctiva bulbi 1 mm vom Limbus entfernt, ringsum leicht lospräparirt und wund gemacht, sodann von dem frisch enucleirten Bulbus eines mit einem Chorioidealsarcom behafteten Individuums die Cornea mit einem schmalen Conjunctivalsaum losgelöst und bis zur definitiven Ueberführung auf das Auge des zu „Transplantirenden“ in destillirtes Wasser von 36—38 ° C. gelegt. Weiterhin wurde die leucomatöse Partie in ihrer ganzen Basis mit dem Beer'schen Messer abgetragen, wobei ein ziemlich bedeutender Glaskörpervorfall erfolgte. Alsdann wurde die Sperre herausgenommen und nun die zu transplantirende Cornea mit 5 Suturen auf die Conjunctiva festgenäht. Bei dieser Manipulation war eine mehrfache Zerrung der Cornea nicht zu vermeiden; schliesslich aber lag dieselbe anscheinend schön. Am 2. Tage wurde zum ersten Male der Verband abgenommen: die Cornea lag gut an, erschien transparent und spiegelnd. Da dieselbe noch am 12. Tage anscheinend dasselbe Aussehen behalten hatte, so gaben wir uns der Hoffnuug hin, dass doch ein leidlicher optischer Erfolg erzielt werden könnte; indessen schon Tags darauf zeigte sich, wie trügerisch unsere Erwartung gewesen, indem die Cornea in der Mitte sich zu trüben begann; dabei flachte sie sich ab, und schon 4 Tage später war dieselbe völlig getrübt und begann nun auch faltig zu werden. Das Sehvermögen war auf dem rechten Auge schlechter als vor der Operation;

Digitized by Google

es wurde Hell und Dunkel nur sehr unbestimmt unterschieden, während links der Zustand völlig der gleiche war.

IV. Krankheiten der Sclera.

	ambulatorisch	klinisch
1. Scleritis	16	6
2. Ectasia sclerae	5	16
3. Neoplasmata	2	1
4. Verletzungen:		
a) Fremdkörper	2	—
b) Quetschungen und Continuitätstrennungen	21	52
c) Cicatrix sclerae	1	—
d) Combustio	4	—
	51	75

Die „gummösen" Neubildungen der Sclera sind bekanntlich ein so ausserordentlich seltenes Vorkommniss, dass beispielsweise unter den 20000 Fällen Cohn's nicht ein einziger zur Beobachtung kam. In unserer Klinik kamen 2 Fälle von „Scleritis syphilitica" vor.

Der erste Fall betraf den 30 Jahre alten Kaufmann R. A.

Patient steht seit einigen Wochen bei einem hiesigen Specialarzte in Behandlung wegen constitutioneller Lues. Seit etwa 8 Tagen bemerkte er eine zunehmende Röthe der Augen und vermehrte Thränensecretion.

Status praesens: R. A. Im temporalen Abschnitte der Sclera findet sich ein etwa erbsengrosser, bis hart an den Corneallimbus heranreichender, etwa 3 mm über die übrige Conjunctivalfläche hervorragender, leicht durchscheinender, von zahlreichen Gefässen überzogener Tumor. Derselbe ist von mittlerer Consistenz und zeigt in seinem Centrum eine ziemlich starke Verjüngung. Die Sclerotica in der Umgebung der Geschwulst ist mässig injicirt.

L. A. Hier zeigt sich in dem obern medialen Quadranten der Sclera eine Prominenz von derselben Grösse und Beschaffenheit. Im Uebrigen sind beide Augen reizlos.

Unter der bisher geübten Therapie (Mercurialcur) gingen die Geschwulstbildungen in der Sclera nach etwa 14 Tagen völlig zurück; als einziges Zeichen der stattgehabten Veränderung blieb eine leichte Verdünnung der Sclera an dem Sitze der Neubildung zurück.



Digitized by Google

Ganz analog in seinen klinischen Erscheinungen, aber nur einseitig, kam in derselben Zeit eine gummöse Scleritis zur Beobachtung bei einem Patienten, bei welchem 7 Monate (?) zuvor die Initialerscheinungen der Lues eingetreten waren; neben der Affection am rechten Auge war noch eine Laryngitis luetica vorhanden.

Es wurden local Zinkumschläge angewendet. Nach etwa 3 Wochen war der ungefähr linsengrosse Tumor der Sclera verschwunden.

V. Aenderungen der Form und des Inhaltes der vorderen Augenkammer.

	ambulatorisch	klinisch
1. Hyphaema	12	11
2. Absackungen der Vorderkammer (sog. Iriscysten)	4	4
3. Corpus alienum	—	1
4. Cystöse Vernarbung	4	—
	20	16

Bezüglich der bisher so genannten Iriscysten, die wir uns veranlasst sehen als Vorderkammerabschnürungen aufzufassen, verweisen wir auf die erste Arbeit (S. 1—32).

VI. Krankheiten der Iris.

	ambulatorisch	klinisch
1. Entzündungen der Regenbogenhaut:		
a) Hyperaemia	—	2
b) einfache, plastische Iritis	80	63
c) seröse Iritis	13	24
d) papulöse Iritis	25	30
2. Folgezustände der Iritis:		
a) Synechiae posteriores	104	108
b) Occlusio pupillae	51	17
c) Iridoconus	5	11
3. Irido-Chorioiditis:		
a) Irido-Chorioiditis spontanea	6	18
b) Irido-Chorioiditis consecutiva	12	32
c) Irido-Chorioiditis sympathica	2	6
4. Iridodonesis	10	1
5. Neoplasmata	—	4
6. Missbildungen der Iris:		
a) Ectopia pupillae	2	—
b) Coloboma iridis	4	4
c) Irideremia totalis	—	1
d) Membrana pupillaris perseverans	2	—
Transport	316	321

Digitized by Google

	ambulatorisch	klinisch
Transport	316	321
7. Functionsstörungen der Iris:		
a) Mydriasis traumatica	2	—
b) Mydriasis spontanea	8	7
c) Mydriasis medicamentosa	1	—
d) Myosis	3	6
8. Verwundungen der Iris	2	21
(darunter Fremdkörper	1	2
Iridodialysis	5	1
Coloboma traumatica	1	—
Prolapsus iridis	8	12)
9. Theilweiser Mangel nach Iridectomie	184	100
	531	470

Ein Vergleich mit den Zahlen der früheren Jahrgänge lässt erkennen, dass die Affectionen, die auf luetischer Dyscrasie beruhen, zugenommen, so dass sie in den letzten 2 Jahren fast die Hälfte aller Iritiden geliefert haben. Vorwaltend waren die plastischen und papulösen Formen vertreten; dabei waren von den in der Klinik behandelten Personen nahezu gleich viele von einseitiger Iritis befallen, und bei ebenso viel Personen war entweder schon beim Eintritt ein doppeltseitiges Ergriffensein der Regenbogenhaut zu constatiren, oder es stellte sich nach kurzer Zeit die Iritis auf dem zweiten Auge ein.

Inwieweit eine rechtzeitig eingeschlagene Therapie von Einfluss sein kann in der Beschränkung der Infection auf ein Auge, das zu entscheiden ist an der Hand so kleiner Zahlen sehr schwierig.

Bezüglich der Auffassung des sog. Irisgumma schliessen wir uns völlig den Anschauungen, die jüngst Wimmer hinsichtlich desselben entwickelt hat, an.

Ein wirkliches Gumma iridis haben wir nur ein einziges Mal gesehen. Dieser Fall, der einen 27 Jahre alten Arbeiter betraf, war insofern von grossem Interesse, als gleichzeitig auf beiden Augen sich eine Perichondritis syphilitica entwickelte, die indess unter Jodbehandlung spurlos zurückging.

Recht bemerkenswerth war der Ausgang einer Iridocyclitis.

Der 60 Jahre alte Bräumeister G. D. von München trat am 22. September 1880 mit der Angabe ein, seit einigen Tagen an gegenwärtiger Augenaffection zu leiden. Dieselbe habe angefangen

Digitized by Google

mit starkem Thränenträufeln und stechenden Schmerzen in der Schläfe und Stirne. Eine Veranlassung wusste Patient nicht anzugeben. Zuvor war er nie augenleidend; auch sonst war sein Allgemeinbefinden stets ein ausgezeichnetes. Lues wurde auf das bestimmteste geleugnet.

Es zeigte sich auf dem linken Auge eine intensive Iridocyclitis: chemotische Schwellung der Conjunctiva bulbi, starke pericorneale Injection; in der Vorderkammer im innern unteren Quadranten eine etwa linsengrosse, eitrig aussehende Masse, welche die Iris an dieser Stelle völlig verdeckt; die übrige Iris stark verfärbt; Pupille mittelweit; dieselbe ist zackig verzogen in Folge von 2 im untern inneren Irisquadranten befindlichen rostbraunen Synechien; auf der vorderen Linsenkapsel ein schmutzig grauer Belag; Untersuchung des Glaskörpers und des Augenhintergrundes durch denselben völlig verwehrt. Handbewegung erkannt auf 1 m. Therapie: Atropin, lauwarme Umschläge unter Guttapercha, Hirudines; innerlich mehrmalig Calomel 0,03. Gegen die foudroyante Ciliarneurose wurde allabendlich eine Morphiuminjection angewandt. Gleichwohl nahm die Chemosis zu; dabei bildete sich im untern inneren Quadranten nahe dem Corneallimbus in der Sclera eine röthliche Prominenz heraus. 8 Tage nach dem Eintritt hatte die Prominenz, welche in ihrem Centrum jetzt einen gelblichweiss aussehenden Punkt zeigte, die Grösse einer kleinen Linse gewonnen. Dabei war die eitrige Masse, welche den untern inneren Irisquadranten verdeckt hatte, in gleichem Maasse, wie die Hervorragung in die Conjunctiva bulbi hineinwuchs, geringer geworden und an diesem Tage völlig verschwunden. Ebenso hatte sich nun die chemotische Schwellung der Conjunctiva bulbi auf die mediale Partie des Bulbus vorzugsweise concentrirt. Die Iris war stark grünlich verfärbt; Pupille etc. von gleicher Beschaffenheit wie früher; anhaltend starke Ciliarneurose. Auch in den folgenden Tagen schritt das Wachsthum der Prominenz voran, so dass sie am 5. October nahezu den ganzen untern inneren Conjunctivalquadranten einnahm und dabei auch etwas über den untern inneren Cornealquadranten hervorragte. Sie blutete sehr leicht. Weiterhin bildete sich um das weissgelbe Centrum ein bräunlichschwarzer Ring aus und stellte sich gleichzeitig ein

Digitized by Google

ziemlich starker Bluterguss in die Vorderkammer ein, der nach und nach mehr als die Hälfte derselben ausfüllte. Am 17. October zeigten sich neben der vorerwähnten einen weissen Stelle 2 weitere weissgelbliche Punkte. Trotz elastischen Schnürverbandes nahm der Wulst an Grösse zu, und gelangte das Wachsthum desselben erst zu einem Stillstande, nachdem er am 21. October mit dem Graefe'schen Messer tief incidirt und mit dem Daviel'schen Löffel ausgekratzt worden war. Es entleerte sich dabei eine ziemliche Menge einer detritusartigen Masse. Unter der Anlegung eines antiseptischen Druckverbandes ging die Geschwulst immer mehr zurück, und es bildete sich nach und nach in ihrer sclerocornealen Basis eine Einschnürung heraus, so dass schliesslich die Geschwulst nur noch an einem kleinen Stiele hing und sehr mobil war. Am 5. December wurde der Tumor mit Scheere und Pincette entfernt; die Reaction auf den Eingriff war eine geringe, und konnte der Patient am 18. December im folgendem Zustande entlassen werden:

L. A. Finger auf 2^m erkannt; am untern inneren Limbus conjunctivae eine leichte cystöse Vorbauchung der Sclera, die den cornealen Rand überragt. Diese Ectasie ist durch eine von oben aussen nach unten innen verlaufende sehnige Furche gewissermassen in 2 Hälften getheilt; Vorderkammer sehr eng; Pupille auf eine kleine rautenförmige Lücke reducirt; das Gebiet derselben durch eine grauliche Exsudatmasse nahezu völlig verlegt.

Ueber die Natur des Processes kann man wohl nicht im Unklaren sein. Wir hatten es zweifellos mit der Bildung eines Abscesses in der Iris zu thun, der in der untern inneren Scleralpartie derselben localisirt war und seinen Durchbruch nach der Sclera hin genommen hatte. Das nach der Incision des perforirenden Abscesses zurückgebliebene blumenkohlartige Gebilde war nach seiner klinischen Erscheinung als ein Granulom aufzufassen. Auch die histiologische Untersuchung des Tumors bestätigte die klinische Diagnose. Es war derselbe wesentlich aus Rund-, bzw. Spindelzellen mit dazwischen eingestreutem spärlichen Bindegewebe und Blutgefässen zusammengesetzt.

Bezüglich der Iridectomie müssen wir betonen, dass dieselbe gerade in den letzten 2 Jahren wieder in hervorragender Weise als

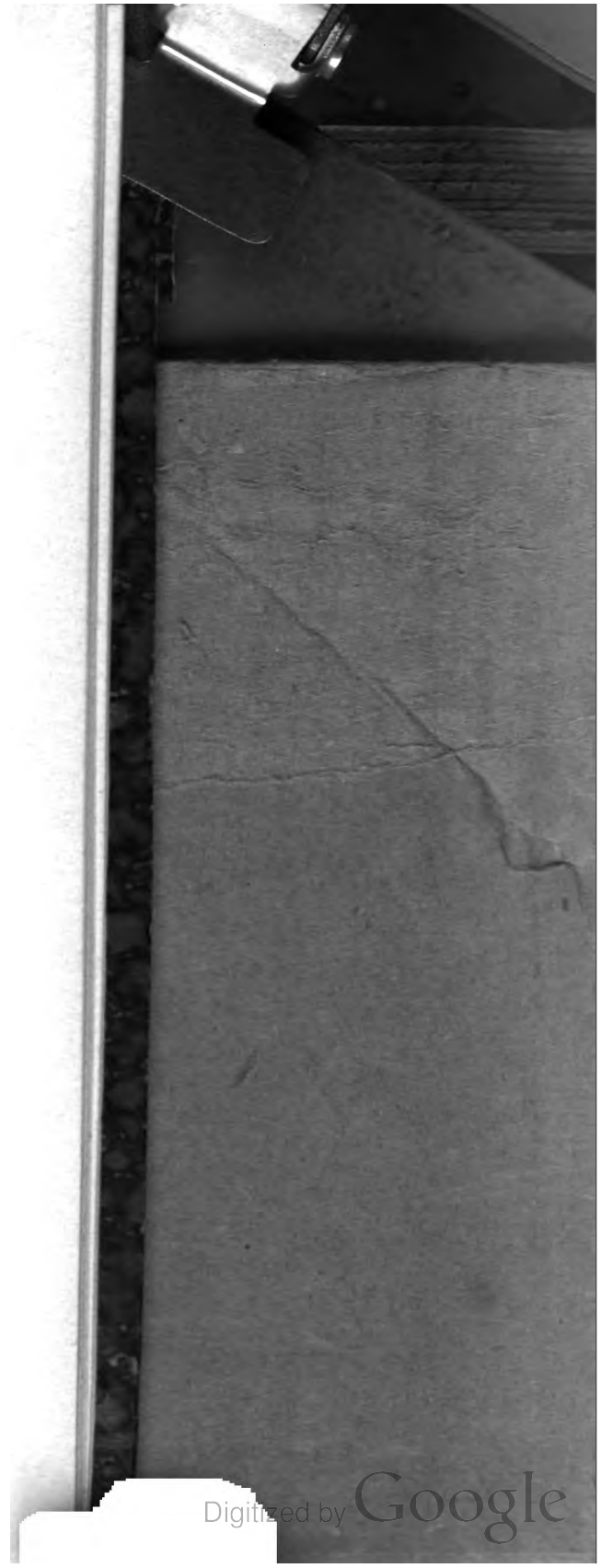

Digitized by Google

Antiphlogisticum bei den entzündlichen Processen der Iris zur Geltung gelangt ist. Wir meinen damit nicht die recidivirenden chronischen Formen oder diejenigen Iritiden traumatischen Ursprungs oder endlich die, welche durch Anwesenheit einer gequollenen oder luxirten Linse veranlasst wurden, sondern die schweren Formen der acuten Regenbogenhautentzündung.

Die Pupillenbildung ist sowohl bei den specifischen als nichtspecifischen Iritiden mit gleich gutem Erfolge verwandt worden, und es kann wohl kaum als ein Zufall betrachtet werden, dass in sämmtlichen mit dieser Encheirese bedachten Fällen der Process wie mit einem Male gebrochen erschien, dass die Kranken von ihrer wüthenden Ciliarneurose vom Augenblick der Operation an wie befreit waren und die Iritis selber einen auffällig schnellen Decurs nahm.

Der Einwand, dass die Anlegung einer neuen Pupillaröffnung für die damit Bedachten später durch Blendungserscheinungen unangenehme Consequenzen mit sich bringe, kann gegenüber dem segensreichen Einfluss, den die Ausschneidung eines Stückes aus der entzündlich infiltrirten Membran auf die Dauer und den Ausgang des Leidens hat, nicht so sehr in Betracht kommen, zumal ja auch der genannte Nachtheil durch Anlegung des Coloboms nach oben möglichst beschränkt werden kann.

Ein Fall kam vor, in welchem die Verwachsungen zwischen Regenbogenhaut und vorderer Linsenkapsel eine Membrana pupillaris perseverans vortäuschten.

Der 22jährige Schuhmachergeselle C. Z. von Greiz hatte in seinen ersten Lebensjahren auf beiden Augen die „Gelbsucht“ (Blennorrhoea neonat.) durchgemacht. In seinem 3. Lebensjahre wurde er auf dem rechten Auge von einem Arzte in seiner Heimat einer Operation (welcher?) unterworfen. Auch in den folgenden Jahren war er in ärztlicher Behandlung wegen eines Hornhautleidens. Auf dem linken Auge hatte der Kranke, soweit ihm erinnerlich ist, nie gesehen; auf dem rechten Auge soll das Sehvermögen, das ebenfalls früher sehr herabgesetzt war, seit seinem 13. Lebensjahre besser geworden sein.

Der Befund war folgender:

Digitized by Google

R. A. zu einem etwa kirschgrossen Rudiment zusammengeschrumpft, in welchem eine Sonderung der einzelnen Bulbustheile nicht möglich ist.

L. A., was Grösse und Form anbetrifft, von normaler Entwicklung; im äusseren Theile der Cornea nach unten und aussen eine diffuse Trübung, die ohne bestimmt erkennbare Grenzen in die übrige Cornea übergeht. Ausserdem nimmt man in der medialen Hälfte der Cornea, an der Grenze des mittleren und inneren Hornhautdrittels eine leicht bogenförmige, etwa 5 mm lange Trübung wahr, an welche sich eine rundliche, etwa 3 mm Durchmesser haltende, diffuse centrale Trübung der Cornea anschliesst. Vorderkammer von normaler Tiefe. Iris von bräunlicher Färbung, zeigt am Pupillarrand oben und unten, innen und aussen paarweise zusammengestellte Verbindungen des Pupillarrandes mit der vorderen Linsenkapsel; letztere ist in der Mitte in Form eines Punktes weisslich getrübt, und lehnt sich an diese Trübung eine etwas bräunlich pigmentirte Auflagerung an, welche mit dem centralen Ende der Synechien in Verbindung steht. Im untern äusseren Quadranten der Iris in ihrer scleralen Partie ein dreieckiger, wie die Iris pigmentirter Zapfen, der mit seiner breiten Basis vom Irisgewebe entspringt und sich verjüngend nach vorn zur Hinterfläche der Cornea läuft, um sich dort in der nahe dem Rande gelegenen beschriebenen Trübung zu inseriren. Linsensystem im Uebrigen rein; im Glaskörper mehrere fadenförmige Trübungen, die eine lebhafte Bewegung zeigen. Der Augenhintergrund bot keine Anomalien dar. $S = \frac{2}{18}$; Sn. IV. Nystagmus rotatorius.

VII. Krankheiten der Chorioidea.

	ambulatorisch	klinisch
1. Sclerotico-Chorioiditis posterior	115	18
2. Chorioiditis:		
a) Chorioiditis plastica		
α) Chorioiditis disseminata β) „ areolaris	12	10
γ) „ specifica	4	4
b) Chorioiditis serosa	3	12
c) „ suppurativa	2	1
3. Atrophia pigmentosa chorioideae	30	7
Transport	166	52



Digitized by Google

	ambulatorisch	klinisch
Transport	166	52
4. Angeborene Anomalien:		
a) Coloboma chorioideae	—	7
b) Albinismus	—	—
5. Neoplasmata	1	—
6. Verletzungen	2	6
	169	65

Die Chorioidealleiden waren in den abgelaufenen 2 Jahren besonders zahlreich in Form der Chorioiditiden vertreten.

Gegen die Chorioiditis serosa wurden, wie schon bemerkt, mit grossem Erfolge neben einer ocalen Application des Heurteloup-schen Blutegels die Fol. Jaborand. entweder als Thee oder in Form des Alcaloides angewandt.

Ein Fall, bei dem es in Folge einer Chorioiditis exsudativa zu einer ganz beträchtlichen Netzhautablösung gekommen war, verlief ebenfalls bei Pilocarpinbehandlung, welcher eine ruhige Rückenlage mit leicht anschliessendem Occlusivverband hinzugefügt wurde, ganz günstig.

Der 35jährige K. R. bemerkte einige Tage vor seinem Eintritt, dass er auf dem linken Auge schlechter sehe. Patient will sich bis dahin eines ausgezeichneten Sehvermögens erfreut haben. Eine Veranlassung für die plötzliche Abnahme der Sehschärfe war mit Sicherheit nicht festzustellen. Der Befund war folgender: Auf dem rechten Auge *S* normal. Feinste Druckschrift wird geläufig gelesen; auch sonst ganz normale Verhältnisse. Auf dem linken Auge werden Finger nur dann erkannt, wenn sie stark nach oben und aussen vom Auge gehalten werden; Druckschrift, selbst die grösste, wird nicht entziffert. Bei der ophthalmoskopischen Untersuchung zeigte sich, dass die Netzhaut aussen und oben nahe bis an 1½ Papillenbreite bis zum oberen Papillarrande abgelöst ist. Dabei ist die Ablösung keine gleichmässige, sondern an einigen Stellen springt sie bedeutender hervor als an anderen; Glaskörper durchsetzt von zahlreichen staubförmigen Trübungen. Mehrere Wochen lang blieb der Grad und die Ausdehnung der Netzhautablösung durchweg der gleiche. Erst 5 Wochen nach Beginn der Cur (horizontale Lage, Occlusion waren consequent durchgeführt worden)

Digitized by Google

flachte sich die Netzhautablösung ab, und ging von da ab die Resorption des Exsudates so schnell weiter, dass der Patient nach weiteren 14 Tagen schon mit völlig angelegter Netzhaut und nahezu normaler Sehschärfe ($S = \frac{2}{3}$; Sn. I) entlassen werden konnte.

In einem andern auf diese Weise behandelten Falle war der Erfolg zwar augenblicklich ebenfalls ein guter. Indessen schon nach 4 Wochen kam die hochgradig kurzsichtige Patientin mit einem Recidiv zurück, gegen das sich sowohl das Pilocarpin, als auch die später vorgenommene Punction erfolglos blieb.

Bei den Fällen von Chorioiditis disseminata liess sich 4 mal eine Beziehung zur Lues nachweisen, und war dem entsprechend auch das eingeschlagene Curverfahren ein antiluetisches. Zwei dieser Fälle verliefen gut. In dem einen der beiden, bei dem eine Herabsetzung der centralen Sehschärfe auf $\frac{1}{5}$ bestand, wurde dieselbe wieder nahezu auf die Norm gehoben; in dem andern, in welchem auf dem rechten Auge halbe, auf dem linken $\frac{1}{3}$ Sehschärfe bestand, gelang es, einen weiteren Verfall der Sehschärfe hintanzuhalten. Dagegen blieb ein dritter Fall, bei dem der chorioiditische Process sich vorzugsweise in der Gegend der Macula lutea localisirt hatte, ungeheilt.

Merkwürdig war der ophthalmoskopische Befund in der folgenden Beobachtung.

Die 57 Jahre alte Zimmermannswittwe F. E. von hier stellte sich am 10. Januar d. J. in der Klinik vor, um auf dem rechten Auge eine Discision einer Cataracta secundaria vornehmen zu lassen. (Patientin war im Jahre 1877 auf beiden Augen mit gutem Erfolge operirt worden.) Auf dem linken Auge $S = \frac{3}{6} + 12\ D$; Sn. I wird mit 18 D geläufig gelesen; nach oben ein 7 mm breites Colobom; brechende Medien klar und rein. Bei der Untersuchung mit dem Augenspiegel gewahrt man gerade beim Blick der untersuchten Person in den Spiegel hinein etwa 1¼ Papille nach aussen vom Sehnervenquerschnitt entfernt eine ½ Papillen grosse, blaugrünlich aussehende, mehr weniger rundlich configurirte Stelle, über welche 2 sich in der Mitte dieser Stelle überkreuzende Retinalgefässe hinweglaufen, die beim Herantritt an diese bei bis dahin ganz normalem Verlauf plötzlich scharfwinklig auf die beschriebene Partie umbiegen.

Digitized by Google

Dass man es hier mit einer Niveauveränderung der Retina in der Gegend der Macula lutea zu thun hatte, ging auch aus der parallaktischen Verschiebung etc. hervor. Wodurch die Vordrängung der Netzhaut bedingt sein mochte, ist nicht recht zu ersehen. Sowohl gegen eine einfache Chorioiditis exsudativa, wie gegen einen Tumor chorioideae sprach die ausgezeichnete Beschaffenheit des Sehvermögens. Der Befund ist auch während der nächsten 3 Monate der gleiche geblieben.

Von den Chorioretinitiden verdient folgender Fall mitgetheilt zu werden.

Die 38jährige Kutschersfrau A. A von hier trat den 7. Januar 1881 in die Anstalt ein mit der Angabe, in früheren Jahren stets gut gesehen zu haben und nie augenleidend gewesen zu sein. Vor 2 Jahren will sie eine Diphtherie durchgemacht haben, und als sie davon geheilt war, hatte sich bei ihr ein Kehlkopfleiden eingestellt, woran sie von einem hiesigen Specialisten behandelt wurde. Vor ungefähr einem Jahre begann das Sehvermögen allmählich schlechter zu werden; dabei will sie zeitweilig Doppelbilder gehabt haben (über einander stehend?). Patientin wandte sich an eine alte Frau (Pfuscherin!), bei der sie 4 Monate lang in „Behandlung" stand.

Der beim Eintritt erhobene Befund war folgender:

R. A. Finger erkannt auf 2 m; L. A. Finger auf 3 m. Aeusserlich ist an den Augen keine erhebliche Veränderung zu bemerken, bis auf eine zarte rostbraune Synechie, durch welche der obere äussere Rand der Pupille des rechten Auges leicht verlöthet ist mit der vorderen Linsenkapsel; eine eben solche Synechie nebst einigen zarten Auflagerungen zeigte sich auf dem linken Auge; Linsensystem beiderseits rein.

Im rechten Auge im Glaskörper eine Menge zarter, feiner Trübungen; dadurch ist das ophthalmoskopische Bild der Retina und Chorioidea nicht unbedeutend verschleiert; Sehnerveneintritt leicht tingirt; an seinem nasalen Rande eine schmale, weissliche Sichel; Arterien von normalem Kaliber und Verlaufsweise; Venen mässig geschlängelt; etwa 1 Papille breit vom temporalen Rande beginnend eine 2—3 Papillen grosse, weisslich aussehende Plaque; gegen diese (in der Gegend der Macula lutea localisirt) streben

Digitized by Google

die Retinalgefässverzweigungen in der Art hin, dass sie, nachdem sie bis an den Rand des Herdes zu verfolgen gewesen, plötzlich gedeckt erscheinen, um in der Plaque selbst wieder mit grosser Deutlichkeit hervorzutreten; die Farbe des Herdes ist im Allgemeinen eine bläulichweise; nur aus dem Centrum heben sich 3 mehr graulich gefärbte, unregelmässig zackige Stellen heraus. Die Grenze des Herdes fällt nach unten nahezu zusammen mit einem horizontalen Aste der Arteria temporalis inferior, doch scheint die Netzhaut auch an dieser Stelle, gleich wie in der Plaque selbst, etwas nach vorne gedrängt zu sein, indem der erwähnte Gefässast auch eine kleine Schlängelung in seinem Verlaufe an dieser Stelle zeigt. Undulirende Bewegungen waren an der vorgebauchten Retinalpartie nicht wahrzunehmen. Weiterhin zeigten sich, im obern äusseren Quadranten ganz besonders hervortretend, aber auch im untern inneren und untern äusseren Quadranten zahlreiche, manchmal confluirende von $^1/_{10}$ bis $^1/_6$ Papillen grosse Pigmentverschiebungen und -lichtungen des Aderhautstromas. Diese Herdchen variirten in ihrer Farbe von Schwarzroth, Braunroth bis zum intensiven Weiss, und ist an den letztern das Gefässstroma der Chorioidea mehrfach blossgelegt.

Auf dem linken Auge ebenfalls zahlreiche, staubförmige Glaskörpertrübungen; Papille von gleicher Beschaffenheit wie rechts; auch hier in der Macula lutea ein gleicher Herd von ungefähr der gleichen Grösse und Beschaffenheit wie der auf dem rechten Auge. Der ganze Augenhintergrund ist übersät von zum Theil weisslich aussehenden, zum Theil graulichen chorioiditischen Herden.

Die Aufnahme des Gesichtsfeldes ergab nur eine allgemeine gleichmässige, geringfügige Einengung desselben; ein Defect war aber nirgends nachweisbar. Gleichwohl musste eine Störung in der centralen Perceptionsstelle angenommen werden, da die Patientin sowohl auf dem linken wie auf dem rechten Auge bei Fixation eines gerade vorgehaltenen Gegenstandes das Auge nach aussen von der Mitte stellt.

Es wurde eine Schmiercur eingeleitet. Am 25. Februar war das Sehvermögen rechts auf $\frac{1}{24}$, links auf $\frac{1}{18}$ gehoben. Am 8. März ergab die Sehprüfung: L. A. $S = \frac{1}{12}$; R. A. $S = \frac{1}{18}$; es wird nun-



Digitized by Google

mehr auch Druckschrift (Jäger 20) entziffert; am 16. März: L. A. $S = \frac{1}{6}$, Sn. 13; R. A. $S = \frac{1}{12}$, Sn. 16. Am 31. März wurde Patientin (auf ihren Wunsch) in folgendem Zustande entlassen:

R. A. $S = \frac{1}{12}$, Sn. 16; L. A. $S = \frac{1}{6}$, Sn. 10; der Befund in den vorderen Abschnitten des Auges der gleiche wie bei der Aufnahme; die Glaskörpertrübungen erheblich verringert; der ophthalmoskopische Befund hatte sich nur sehr wenig geändert; nur hier und da war eine Confluenz der chorioiditischen Herde zu grösseren Plaques mit starker Anschoppung des Pigmentes an den Rändern zu gewahren; dagegen war der eigenthümliche Fleck in der Macula lutea auf beiden Augen von nahezu dem gleichen Aussehen; auch die eigenthümliche Blickrichtung wurde noch festgehalten.

VIII. Krankheiten des Glaskörpers.

	ambulatorisch	klinisch
1. Mouches volantes	8	—
2. Opacitales corporis vitrei	54	69
3. Haemorrhagia	4	20
4. Synchysis et S. scintillans	11	5
5. Abscessus corporis vitrei	5	1
6. Arteria hyaloidea persistens	1	1
7. Corpus alienum	—	4
	83	100

Hier haben wir einen Irrthum zu berichtigen, der sich bei einer Beobachtung, die in früheren Jahren publicirt wurde, eingeschlichen hat.

In den 70er Jahren wurde in der alten Anstalt bei dem 26jährigen Metzger A. N. im Glaskörper ein eigenthümliches Gebilde wahrgenommen, das als Cysticercus angesprochen wurde. Wir haben den Patienten im Laufe der letzten beiden Jahre wiederholt zu untersuchen Gelegenheit gehabt und uns endgültig überzeugt, dass wir es nicht mit einem Cysticercus, sondern mit einer eigenthümlich formirten, fixirten Glaskörpertrübung zu thun hatten.

Bereits auf Seite 60 war die Rede von einer Blutung zwischen Glaskörper und Retina, die sich gerade propapillär localisirt hatte, und die im weiteren Verlauf der Beobachtung sich mehr und mehr resorbirend schliesslich in eine feine membranöse

Digitized by Google

Trübung, die gerade vor dem Opticuseintritt gelegen war, verwandelt hatte.

Eine ähnliche Anomalie liess sich auch bei der 32 Jahre alten Dienstmagd A. Z. von Hermannsdorf nachweisen. Das Auge hatte eine mässig herabgesetzte centrale Sehschärfe ($S = \frac{6}{18}$), sonst waren keine functionellen Störungen vorhanden. Der Glaskörper war central durchsetzt von einer grauschwärzlich aussehenden strangförmigen Trübung, welche sich, am hinteren Pol der Linse beginnend, in ziemlich geradlinigem Verlaufe nach der Papille hin erstreckte. Dieselbe schickte nach allen Richtungen hin radienartig zarte, haarbüschelförmige Fortsätze aus. Daneben liessen sich im Glaskörper noch viele bewegliche, feine Trübungen wahrnehmen. Die centrale Trübung war ganz deutlich bis zum Ursprung der Centralgefässe hin zu verfolgen. Ihre papilläre Insertion war ebenfalls mässig verbreitert und überdeckte den äusseren Theil der Papille derartig, dass die dort austretenden Gefässe verschleiert waren. Sonst war der Augenhintergrund anscheinend völlig intact.

Etwas anders gestaltet war die Glaskörperopacität bei der 69 Jahre alten Taglöhnerin T. G. von Königsbrunn. Hier zeigte sich auf dem linken Auge, welches hochgradig kurzsichtig war ($S = \frac{1}{6} - 15\ D$), ebenfalls nahe dem Pole der in ihren Randtheilen sectorenförmig getrübten Linse, eine grau durchscheinende, membranöse Trübung, die gegen die Linse hin in 2 mässig divergirende Schenkel aus einander gabelte und ebenfalls in allgemein geradlinigem Verlaufe nach hinten zog, um sich dort etwa 1 Papille breit an der Theilungsstelle der Vena tempor. infer. zu inseriren. Dabei war eine starke, etwa $^3/_4$ Papillen grosse, atrophische Sichel am temporalen Rand der Papille vorhanden.

Die Synchysis scintillans wurde in der Klinik 5mal beobachtet. Ein Patient, der 76 Jahre alte Austrägler B. K. von Taufkirchen, gab an, nie augenkrank gewesen zu sein. Die centrale Sehschärfe war eine dem Alter entsprechende, durchaus normale (links $S = \frac{6}{9} + 0{,}75\ D$; rechts $\frac{6}{9} + 1\ D$; beiderseits Sn. I $+ 5{,}5\ D$). Ophthalmoskopisch zeigte sich beiderseits ein schmaler temporaler Conus um den etwas graulich decolorirten Opticus; im Uebrigen Retina und Chorioidea von durchaus normaler Beschaffenheit; der

Digitized by Google

Glaskörper beiderseits indessen durchsetzt von stark glitzernden Körperchen, die namentlich bei starker Bewegung des Auges als Convolute von intensiv schillernden Massen den Glaskörper nach allen Richtungen hin durchflogen; dazwischen nahm man auch hie und da mehr rundliche, schwärzlich aussehende Trübungen wahr.

Ebenso war bei einem andern Patienten die centrale Sehschärfe durchaus normal; der Patient war mittelgradig kurzsichtig (4 *D* Sn. $I\frac{I}{II}$ geläufig gelesen). Auch dieser Kranke wusste sich nicht zu entsinnen, jemals auf dem betreffenden Auge leidend gewesen zu sein.

IX. Glaucoma.

	ambulatorisch	klinisch
1. Stadium prodromorum	1	3
2. Glaucoma acutum	3	8
3. „ subacutum et chronicum	20	9
4. „ absolutum	44	27
5. „ consecutivum	3	8
	71	55

Des unglücklichen Verlaufes einer Glaucomoperation durch Hervorstürzen der Linse unmittelbar nach der Colobomsetzung ist schon ausführlich in der Mittheilung des Dr. Haas (Seite 82) Erwähnung geschehen.

Auffällig oft begegnen wir leider noch den abgelaufenen Glaucomen, in denen eine Verwechselung des grauen mit dem grünen Staar die Leute hat so lange warten heissen, bis das Sehvermögen entweder völlig oder nahezu erloschen ist und das exquisite Bild der atrophischen glaucomatösen Excavation sich herausgebildet hat.

Sehr glücklich war der Erfolg einer Sclerotomie bei dem prognostisch sehr übel gelagerten Glaucoma chronicum der Frau A. B. aus München.

Dieselbe war auf dem rechten Auge ein halbes Jahr vorher wegen Glaucom operirt worden; sie wurde indessen schon am 4. Tage aus der betreffenden Anstalt entlassen. Sie behauptet, am Entlassungstage auf dem Wege zu ihrer Wohnung — es habe das abscheulichste Regenwetter geherrscht — zum ersten Male auch starke Schmerzen und Nebeligsehen auf dem bis dahin intacten

Digitized by Google

linken Auge verspürt zu haben. Seitdem sei nun auch das linke Auge mehr und mehr verfallen.

Patientin hatte sich 3 Wochen zuvor in der Ambulanz mit einem exquisiten glaucomatösen Anfall auf diesem Auge vorgestellt. Sie war dem Rathe, sogleich in die Anstalt einzutreten, nicht gefolgt, und erst wiederholtem Zureden von Seiten ihrer Anverwandten gelang es, sie endlich zum Eintritt zu bewegen.

Status praesens: Am rechten Auge nahe dem oberen Cornealrande eine 7 mm breite Scleralnarbe; schönes Iriscolobom von 6 mm Breite; ausgesprochene glaucomatöse Atrophie des Opticus etc.; $S = 0$; Tension wesentlich erhöht.

Auf dem linken Auge wurde Handbewegung auf 1½ m erkannt; auch hier war schon die glaucomatöse Excavation deutlich ausgesprochen; dabei der Sehnerv grauweisslich verfärbt und das Gesichtsfeld auf einen schmalen Schlitz zusammengeschrumpft. Es wurde anfänglich eine Eserinbehandlung eingeschlagen, und hatte es eine Zeit lang den Anschein, als ob diese Therapie zum Ziele führen würde, indem nach 14tägigem Gebrauch des Mittels die Patientin wieder Finger auf 6 m erkennen konnte. Indessen hielt dieser Erfolg nicht lange an: Patientin klagte wieder über Verdunkelungserscheinungen, und auch die Schmerzen nahmen wieder zu. Am 10. October wurde die Hand wieder nur noch auf 1 m erkannt, und wurde daher am 11. October die Sclerotomie vorgenommen.

Die Operation verlief insofern nicht ganz normal, als in Folge einer ungestümen Bewegung der Patientin die Schneide des Messers beinahe nach oben zur Conjunctiva herausgefahren wäre. Es war somit nur eine sehr schmale Conjunctivalbrücke stehen geblieben. Es wurde sogleich Eserin eingeträufelt und ein Borlintverband angelegt. Bei der Abnahme des Verbandes am anderen Morgen zeigte sich die Iris in die Wunde prolabirt, die Pupille mittelweit, starr und durch eine Synechie am unteren Rande herzförmig verzogen. Patientin erkrankte Tags darauf an einer heftigen rechtsseitigen Coxarthrocace, in Folge dessen sie in die chirurgische Abtheilung des Allgemeinen Krankenhauses transferirt wurde. Sie wurde dort von der Klinik aus weiter mit Eserin behandelt. Indessen vermochten selbst die energischsten Eserininstillationen die Ausbildung



Digitized by Google

einer staphylomatösen Vorbauchung des Iris nicht hintanzuhalten. Am 5. November wurde die Patientin wieder von der chirurgischen Station in die Augenabtheilung zurücktransferirt. Die Ectasie am oberen Scleralrande ragte jetzt schon 3—4 ^{mm} über die übrige Sclera hervor. In diese verdünnte Scleralpartie war die Iris derartig eingezogen, dass eben noch der obere Rand der länglichoval verzogenen Pupille sichtbar war. Die letztere, mittelweit, reagirte nicht; die Iris war reizlos, die Conjunctiva dagegen beträchtlich hyperämisch. Der Glaskörper erschien staubförmig getrübt; eine Wahrnehmung des Augenhintergrundes war nicht möglich. Die vorgehaltene Hand wurde excentrisch nur auf 1 ^{m} erkannt. Angesichts des Nichterfolges einer wiederholten Anwendung des Calabarextractes wurde die Patientin als erwerbsunfähig einer Versorgungsanstalt überwiesen. Indessen besserte sich unvermuthet das Sehvermögen in den folgenden Wochen, während gleichzeitig die Scleralectasie zunahm, wieder derartig, dass die Sehschärfe wieder auf $\frac{6}{18}$ stieg und mit Convex 4 *D* mittlere Druckschrift geläufig gelesen werden konnte. Dieser Erfolg hat bis jetzt unverändert angehalten. Offenbar hat hier die Scleralectasie einen Ausgleich der abnorm erhöhten Bulbusspannung bewirkt und bildet dieselbe für das erkrankte Auge gleichsam ein Ausgleichsventil.

Die beim acuten Glaucom vorgenommenen Iridectomien verliefen zumeist sehr gut; auch der Seherfolg war gemeiniglich ein zufriedenstellender. — 2 mal musste wegen sehr enger Vorderkammer und sehr starker Unruhe der Patienten die Operation in Chloroformnarcose vorgenommen werden.

Bemerkenswerth war der Heilverlauf bei der 65 Jahre alten Frau K. S., die am 28. Juli 1880 wegen eines acuten Glaucoms des rechten Auges iridectomirt wurde.

Patientin war am linken Auge bereits seit einem Jahre am grünen Stear erblindet. Vor 5 Tagen bemerkte sie plötzlich mit dem Auftreten von starken Schmerzen in der rechten Stirnhälfte und in der rechten Schläfenseite eine derartige Abnahme der Sehschärfe, dass sie schon Tags darauf fast nichts mehr sah.

St. pr.: Tension bedeutend erhöht; Madarosis cil., Conjunctivitis catarrhalis chron.; Conj. bulb. stark injicirt; Cornea fast in ihrer

Digitized by Google

ganzen Ausdehnung hauchig getrübt; daneben zeigten sich streifige Infiltrationen im obern äusseren und untern äusseren Quadranten; Iris von sehr atrophischem Aussehen; Pupille mittelweit, reactionslos; ophthalmoskopische Untersuchung verwehrt; Finger werden auf 1 m erkannt; Lichtlocalisation gut; ebenso ergab auch die Prüfung mit homocentrischem Licht ein gutes Resultat.

Auf dem linken Auge $S = 0$; Bulbus steinhart; Pupille mittelweit, reactionslos, oben aussen durch eine kleine Synechie eingezackt; Spiegelhyperopie von 3—4 D; um die glaucomatös excavirte Papille an der temporalen Seite eine sichelförmige Chorioidealatrophie; Opticus von ausgesprochen atrophischem Aussehen.

Es wurde nach unten innen mit krummer Lanze ein 6 mm breites Colobom gesetzt und sodann der übliche Schlussverband angelegt. Tags darauf bei der Morgenvisite war die Hornhaut noch intensiver getrübt, und zwar waren jetzt auch die tieferen Schichten ergriffen. Dabei machte es den Eindruck, als ob die Descemetische Membran mehrfach in radiäre Falten gelegt sei. Der Pupillartheil der Iris war stehen geblieben, und lag der innere Colobomschenkel als eine cystöse Vorbauchung in der Wunde; die Wunde schon leicht verklebt; die Vorderkammer indess noch sehr eng; der dem oberen Colobomschenkel zunächst liegende Iristheil ist blutig sugillirt.

Schon 2 Tage später war die Trübung der Cornea nur noch in Form eines zarten, oberflächlichen Hauches vorhanden, die Faltung der Membrana Descemeti war vergangen, und am 3. August war jede Spur einer Cornealtrübung verschwunden. An diesem Tage wurden bereits Finger auf 5—6 m erkannt. Am 21. August wurde Patientin zur Ambulanz entlassen mit $S = \frac{3}{24}$, Sn. $2 + 5\,D$; die Scleralnarbe leicht cystös vorgebaucht, in sie eingeheilt der umgeschlagene innere Colobomschenkel.

Am 28. Februar v. J. stellte sich die Patientin Vormittags 10 Uhr wieder in der Anstalt vor mit der Angabe, ein paar Stunden zuvor plötzlich eine hochgradige Verdunkelung des Gesichtsfeldes und dabei heftige Kopfschmerzen bekommen zu haben. Sie hatte bis dahin immer wieder gut gesehen und wusste eine Veranlassung für diesen plötzlichen Zufall nicht anzugeben.

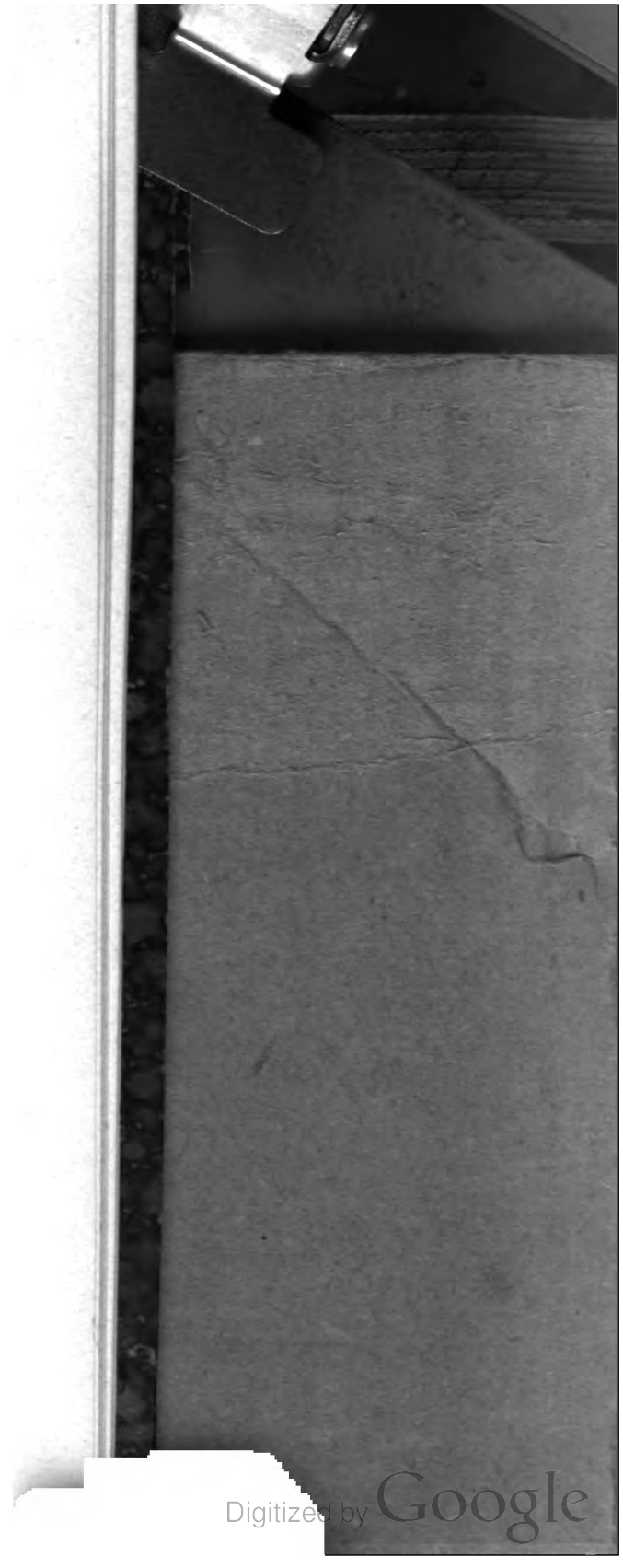

Digitized by Google

Es zeigte sich: die centrale Sehschärfe auf 2 Fuss herabgesetzt; die Cornea gleichmässig rauchig getrübt; am Boden der Vorderkammer ein 2 mm hoher eitriger Erguss; Pupille mittelweit, reactionslos; nach unten ein 6 mm breites Colobom, dessen beide Schenkel cystös eingeheilt sind. Auch die brechenden Medien scheinen getrübt zu sein; Tension des Bulbus bedeutend erhöht.

Es wurde sofort die Paracentese mit dem Beer'schen Messer gemacht. Die Tags darauf bei der Visite gelegentlich der Verbandlüftung vorgenommene flüchtige Sehprüfung zeigte, dass die Finger jetzt schon wieder auf 2 m erkannt wurden, und 14 Tage später war das Sehvermögen wieder $S = \frac{1}{18}$, Sn. $1 + 5\ D$. Sie wurde an diesem Tage entlassen mit nahezu völlig reizlosem Auge; nur zeigten sich auf der Hinterfläche der Descemetischen Membran eine Gruppe von feinen, punktförmigen Beschlägen; ophthalmoskopisch: Sehnerv leicht glaucomatös excavirt, von grauweisser Farbe etc.

In seiner Genese und Entwicklung zum grünen Staar entschieden zu rechnen, aber ophthalmoskopisch etwas von dem typischen Bilde abweichend war folgender Fall.

Der 70 Jahre alte Graf A. Z. war 2 Jahre zuvor wegen subacuten Glaucoms des linken Auges mit einem derartigen Erfolge operirt worden, dass die damals auf $\frac{1}{24}$ herabgesetzte Sehschärfe nicht weiter verfiel. Tags vor seinem Eintritt in die Anstalt war Patient noch auf der Schnepfenjagd, und als er heute früh erwachte, war er vollständig erblindet. Vormittags 10 Uhr trat der Kranke in die Klinik ein.

Auf dem linken Auge $S = \frac{1}{24}$; nach unten innen ein 5 mm breites Colobom; ophthalmoskopischer Befund bietet keine Besonderheiten (Excavation der Venen etc.); Tension mässig erhöht.

Auf dem rechten Auge leichte Injection der episcleralen Gefässe; Cornea transparent; Vorderkammer desgleichen; Pupille weit, reactionslos; Linsensystem klar; im Glaskörper zahlreiche flockige und punktförmige Trübungen; um den Opticus ein circulärer atrophischer Chorioidealring; leichte Excavation, aber nicht mit Bestimmtheit als glaucomatös anzusprechen; Arterien von anscheinend normalem Kaliber; auch die Venen bieten keine Besonderheiten dar; das vor-

Digitized by Google

gehaltene Licht wird nur gerade nach aussen schwach erkannt. Tension nicht wesentlich gesteigert.

Die kurz nachher vorgenommene Iridectomie, welche ganz gut verlief (ebenso war auch der Heilverlauf ein durchaus uncomplicirter), war resultatlos.

X. Pathologie des Linsensystems.

	ambulatorisch	klinisch
A. Anomalien der Durchsichtigkeit.		
1. Cataracta congenita:		
a) Cat. polaris anterior	29	17
b) „ „ posterior	22	17
c) „ zonularis	26	33
d) „ congenita totalis	—	3
2. Phacomalacia	—	1
3. Cat. nucleo-corticalis matura	82	157
4. „ matura c. Cat. capsulari	15	5
5. „ incipiens et progressiva	302	77
6. „ hypermatura	—	5
7. „ traumatica	23	35
Corpus alienum in lente	2	1
8. Cat. accreta	28	24
9. „ secundaria	89	42
10. „ diabetica	—	—
11. „ glaucomatosa	4	2
B. Lageanomalien der Linse.		
1. Ectopia lentis	1	2
2. Luxatio lentis:		
a) spontanea	9	7
b) traumatica	2	6
C. Aphakia		
1. ex operatione	123	35
2. e traumate	1	4
	758	473

Zweimal gab die Luxation der Linse in den Glaskörper Veranlassung zur Enucleation.

Im ersten Falle war das Sehvermögen völlig erloschen; dabei war die Netzhaut vollständig abgelöst; die Linse hing nur noch an ihrer unteren Insertion fest; der Kranke klagte über heftige Schmerzen sowohl auf dem kranken rechten wie auch auf dem linken Auge; auch war auf dem letzteren die centrale Sehschärfe auf $\frac{2}{6}$ herabgesetzt, und nur gröbere Druckschrift wurde mit Mühe entziffert; dabei

Digitized by Google

bestand eine starke Lichtscheu. Nach der Enucleation ging der Reizzustand des linken Auges vollkommen spurlos zurück.

Ungleich interessanter war folgender Fall.

Am 8. April kam der 53 Jahre alte Eisendreher J. R. in die Klinik mit der Angabe, seit 14 Tagen heftige Schmerzen auf dem rechten Auge zu haben. Im Jahre 1869 flog dem Patienten ein Eisensplitter gegen dieses Auge; jedoch behauptet er bestimmt, dass der Fremdkörper damals gleich entfernt worden sei. In den letzten Jahren hat er häufig Schmerzanfälle gehabt, jedoch vergingen dieselben unter Anwendung von kalten Umschlägen immer wieder schon nach ein paar Tagen. In den letzten Tagen gesellte sich zu den Schmerzen des rechten Auges auch eine starke Empfindlichkeit des linken Auges gegen Licht.

Der Befund war:

L. A. $S = \frac{6}{9}$; Sn. I + 3,5 *D.*

R. A. $S = \frac{1}{8}$; Hell und Dunkel wird noch ziemlich sicher unterschieden; starke pericorneale Injection; die Cornea ist in ihren vorderen und mittleren Schichten durchweg transparent, dagegen zeigt sich im Centrum derselben an ihrer hinteren Begrenzung eine linsengrosse, diffuse, grauliche Trübung. Die Pupille, mittelweit, reagirt schwach; Linse fehlt; jedoch ist der Aufenthaltsort der luxirten Linse im Glaskörper nicht mit Sicherheit zu bestimmen, da derselbe von dichten, wolkenartigen Trübungen durchsetzt ist. Tension des Bulbus nur mässig erhöht.

Es wurde die Pupille stark erweitert, und nachdem nun der Patient den Kopf etwa 4—5 Minuten lang stark nach vorn gebeugt gehalten hatte, war die Linse derart in die Vorderkammer hineinluxirt, dass ihre mit vielen zu einem Kreis formirten rostbraunen Punkten besetzte Vorderfläche der Membrana Descemetii völlig anlag. Bei darauf eingenommener horizontaler Rückenlage glitt die Linse wieder in den Glaskörper zurück. Der Reizzustand des Auges hielt an, und es wurde am 30. April 1880 die Enucleation vorgenommen. Bei der Eröffnung des enucleirten Bulbus zeigte sich unter Anderem, dass im untern äusseren Quadranten des Ciliarkörpers, nur wenig von den Ciliarfirsten überdeckt, ein rostbrauner, etwa doppelt-stecknadelkopfgrosser Eisensplitter stak. Bei genauerer

Digitized by Google

Besichtigung fand sich nun auch in der Sclera etwa 2 mm vom Corneascleralborde entfernt eine ganz feine narbige Einziehung.

Einmal wurde auch die Luxation einer ectopirten Linse in die Vorderkammer beobachtet. Bei der Seltenheit dieses Vorkommnisses theilen wir die Krankengeschichte etwas genauer mit.

T. B., Magd aus Inkhofen, 23 Jahre alt, gibt an, stets völlig gesund gewesen zu sein. Sie kann sich insbesondere nicht erinnern, irgend einmal an einer Augenaffection gelitten zu haben, und stellt namentlich selbst die geringgradigste Verletzung irgend welcher Art des einen oder anderen Auges entschieden in Abrede.

Bezüglich ihres Sehvermögens indessen macht die Kranke die Angabe, von jeher in die Ferne sehr schlecht gesehen zu haben, während das Sehen in die Nähe keine Schwierigkeiten bereitete. Ihre Eltern und ihre Geschwister besitzen eine normale Sehkraft.

Eines Tages wurde sie durch auffälliges Nebelsehen auf dem linken Auge sehr erschreckt und dadurch in ihrer Arbeit gestört. Ein in demselben Hause wohnender Studirender der Medicin, den sie um Rath fragte, träufelte ihr einige Tropfen Atropin ein. Das Nebeligsehen indessen wich nicht; dazu stellte sich 2 Tage später ein derartig stechender Schmerz im linken Auge ein, dass sie sich veranlasst sah, die Hilfe unserer Klinik in Anspruch zu nehmen. Der beim Eintritt erhobene Befund war folgender:

L. A. $S = \frac{1}{3} + 12\ D$; Sn. II + 18—20 D.

Mässige Injection der Conjunctiva palpebrar. et bulbi; ausgesprochene querovale Formation der Cornea; im untern lateralen Quadranten zeigt sich der Membrana Descemetii entsprechend eine kleine, linsengrosse bläuliche Trübung, welche unbestimmt verschwommen in die benachbarten durchsichtigen Theile der Cornea übergeht. Dieser Trübung liegt direct an die aus dem Pupillargebiete dislocirte durchsichtige Linse. Dieselbe hatte nahezu eine Kugelform und glich einem klaren Wassertropfen. Sie war indessen nicht ganz in die Vorderkammer hineinluxirt, sondern mit dem oberen Theile ihrer hinteren Fläche ruhte sie auf dem untern lateralen Quadranten des Pupillarsaumes, so dass die Iris an dieser Stelle wie nach rückwärts eingedrückt aussah. Dabei schlotterte die Iris bei der leisesten Bewegung des Auges. Zugleich konnte

Digitized by Google

man eine leichte Verfärbung derselben wahrnehmen. Pupille ad maximum erweitert, reactionslos. Der Reflex aus dem Pupillargebiete scheint bei seitlicher Beleuchtung auf den ersten Blick ein gleichmässig schwarzer zu sein. Bei genauer Betrachtung indessen fand sich, dass man neben dem schwarzen Reflex in der Tiefe einen helleren, schwach bläulichen wahrnehmen konnte. Jedoch war eine Detailerkennung nicht möglich.

Bei der Untersuchung mit dem Augenspiegel erwies sich der Glaskörper, der Sehnerv etc. als normal.

R. A. $S = \frac{1}{6} - 12\ D$; Sn. II wird in einer Entfernung von 2 Zoll gelesen.

Auge äusserlich von gleicher Beschaffenheit wie das linke; Vorderkammer im unteren medianen Quadranten in ihrer Tiefendimension etwas verringert, da sich die Iris an dieser Stelle etwas vorgebaucht zeigt; dieselbe reizlos; Pupille mittelweit, gleichmässig rund, träge reagirend. Bei seitlicher Beleuchtung und bei der Untersuchung mit dem Augenspiegel findet sich, dass die Linse ihren normalen Platz verlassen hat derart, dass das obere äussere Viertel des Pupillargebietes linsenfrei ist und die Linse sich nach innen und unten gesenkt hat. Bei der geringsten Locomotion des Auges geräth die Iris in eine starke schlotternde Bewegung. Ferner bemerkt man, dass die Linse ab und zu sich tiefer senkt und sich das andere Mal wieder dem obern lateralen Pupillarrande nähert. Dabei ist sie gleichzeitig etwas gegen den vorderen Augenpol gerückt, was die Hervordrängung der Iris zur Folge hat. Glaskörper, Sehnerv etc. normal. Eine Beweglichkeitsstörung des Auges ist nicht vorhanden. Ebenso ergibt die Aufnahme des Gesichtsfeldes bei verengter Pupille keine Einschränkung. Ist dagegen dieselbe durch Atropin erweitert, so zeigt sich an der der Dislocation der Linse entsprechenden Partie das Gesichtsfeld derart eingeengt, dass die Contour des Gesichtsfeldes eine deutlich bogenförmige ist. Farbensinn normal. Schliesslich ist noch zu erwähnen, dass Patientin an monocularer Diplopie leidet. Dabei erscheint des eine der Doppelbilder in allen drei Richtungen des Körperlichen verschoben, also in verticaler, in horizontaler und in der Tiefenrichtung. Das nähere Bild ist das unbestimmtere, während das mehr in die Ferne gerückte

Digitized by Google

klar ist. Bei Anwendung eines Correctionsglases verschwinden diese Doppelbilder. Im Uebrigen bleiben sie bei jeder Blickrichtung in demselben Abstand von einander verschoben. Bei Erweiterung der Pupille zeigt sich ferner schön wahrnehmbar schon bei seitlicher Beleuchtung der Eintritt des Sehnerven und die Pulsation der Retinalvenen.

Es wurde sogleich strenge Rückenlage angeordnet, und etwa nach einer Stunde lag die Linse wieder an ihrem normalen Platz. Dann wurde Eserin eingeträufelt und zwar 3mal täglich, worauf sich aber die Pupille nur wenig contrahirte.

Am folgenden Tage war die Conjunctivalinjection geringer geworden. Da die Pupille noch mittelweit war, wurde mit der Anwendung des Eserins fortgefahren. Am 3. Tage war die Pupille ad maximum contrahirt. Die Patientin wurde zur ambulatorischen Behandlung entlassen, und wurde ihr eine Eserinlösung eingehändigt mit der Weisung, täglich einen Tropfen einzuträufeln.

Patientin wurde in den folgenden Monaten wiederholt untersucht, und blieb der Befund auf beiden Augen der gleiche.

Diese vorbeschriebene Dislocation der Linse wiederholte sich im Laufe des vergangenen Jahres noch 3 mal, ohne dass sich indessen dafür eine äussere Veranlassung hätte nachweisen lassen. Jedes Mal gelang es durch das gleiche Manöver wie das erste Mal im Laufe von 1—2 Tagen die Reposition der Linse zu erreichen.

Das letzte Mal, am 23. Januar l. J., zeigte sich der Befund nur insofern etwas verändert, als man jetzt in der Lage war, den Grund des oben erwähnten, schwach bläulichen Reflexes in der Pupille zu erkennen, und zwar war derselbe bedingt durch die obere innere Partie der Zonula. Bei genauerer Besichtigung nämlich fand sich, dass nach geschehener Zurückbringung der Linse dieselbe eine weitere Lageveränderung erfahren hatte, dass sie nun nicht mehr wie früher nach unten, aussen und vorne gegen den untern lateralen Irisquadranten vorgedrängt war, sondern dass diese Hervorwölbung der Iris bedeutend geringer war als auf dem rechten Auge. Weiterhin war die Linse nun um ihre Achse in der Art gedreht, dass, während ihr unterer nasaler Rand verdeckt war, der obere lateral gelegene und damit auch die ganze Linse etwas nach oben aussen

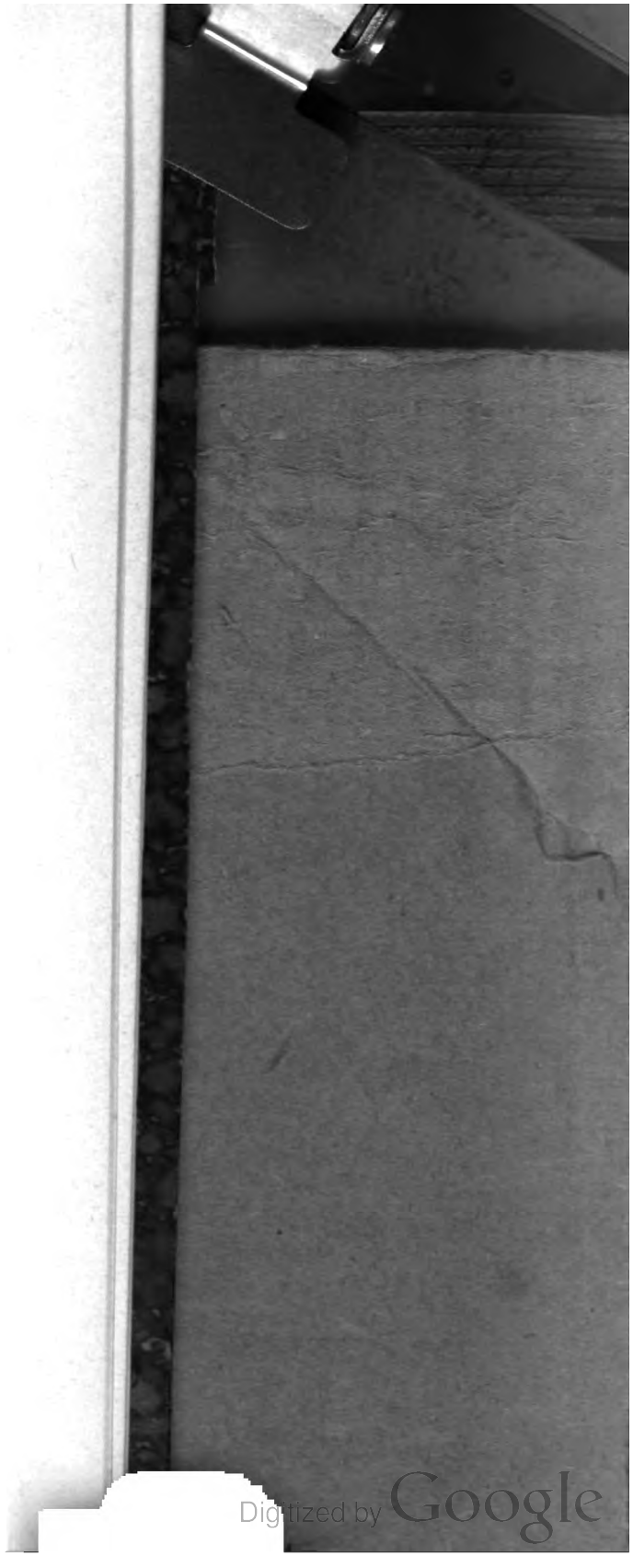

Digitized by Google

und selbst nach rückwärts gedrängt lag. Dabei sah man, wie der obere Rand der so flach horizontal gelagerten Linse an einem dreieckigen, zarten Rudimente der Zonula Zinnii nach oben und innen suspendirt war. Dasselbe war von bläulicher Farbe und besass 3 feine, vertical ziehende Fissuren. Die Basis des dreieckigen Rudimentes des Aufhängebandes lag am Linsenrande, während die Insertion an den Ciliarfirsten sich stark verjüngte und in einen feinen torquirten Faden auslief.

XI. Krankheiten der Retina und des Sehnerven.

	ambulatorisch	klinisch
1. Hyperaemia retinae	13	4
2. Neuritis opt. et Neuro-Retinitis	29	34
3. Retinitis apoplectica	11	9
4. „ morb. Brightii	2	4
5. „ luetica	—	6
6. Neuro-Retinitis saturnina	1	—
7. Retinitis proliferans	2	9
8. Retino-Chorioiditis centralis	7	7
9. Retinitis pigmentosa	12	12
10. Apoplexia retinae	6	16
11. Atrophia nerv. opt. post neuritid.	6	11
12. „ „ „ idiopathica	87	5
13. „ „ „ cerebralis	6	2
14. „ „ „ spinalis	2	1
17. Hyperaesthesia retinae	5	—
18. Neoplasmata	1	—
19. Embolia arter. cent. retinae	2	3
20. Oedema retinae	5	—
21. Anaemia retinae	3	—
22. Fibrae medullares	1	—
23. Ablatio retinae	4	35
24. Coloboma vaginae nerv. opt.	2	—
	207	158

Die Embolie der Centralarterie wurde 2mal diagnosticirt, und wurde in dem zweiten Falle auch die Diagnose durch die Autopsie erhärtet (es fand sich in der rechten Carotis interna im Sulcus caroticus und in die Arteria fossae Sylvii sowohl wie in die Arteria ophthalmica hineingehend ein obturirender Thrombus).

Digitized by Google

Als erstes Anzeichen einer sympathischen Irritation stellte sich bei der 22 Jahre alten Gütlerstochter J. R. von Erding eine Neuritis optica ein.

Die Patientin hatte sich am 27. December 1881 auf dem rechten Auge eine schwere Verletzung durch das Horn einer aufspringenden Kuh zugezogen, welche mit Phthisis bulbi ausging. Am 7. Februar d. J. bemerkte die Kranke plötzlich auf dem bis dahin völlig intacten linken Auge Nebligsehen; dabei wurde sie leicht vom Licht überblendet, und auch accommodative Störungen traten auf. Der sie behandelnde Arzt in ihrer Heimat constatirte eine leichte Ciliarinjection. In der Befürchtung, dass eine sympathische Iridocyclitis im Anzuge sei, überwies er die Patientin der Klinik.

Wir beschränken uns auf die kurze Wiedergabe des ophthalmoskopischen Befundes, wie er am Tage der Aufnahme erhoben werden konnte.

L. A. $S = \frac{6}{16} - \frac{6}{12}$; Schweigger II in 15 cm Entfernung gelesen. Aeusserst träge Pupillarreaction; brechende Medien rein; Sehnerveneintritt stark hyperämisch; die Grenzen desselben sind verwaschen und die Retina in der Umgebung der Papille radiär streifig getrübt. Namentlich tritt diese Trübung in der oberen Hälfte der peripapillären Zone intensiv hervor. In der letzteren Region heben sich ausserdem noch besonders 2 ziemlich gerade nach oben verlaufende, 1½ Papillen lange Streifen ab, die gerade zwischen den ersten Gabelungen der nach oben ziehenden Vene und Arterie gelegen sind. Letztere sind etwas stärker kalibrirt als in der Norm, ebenso die Venen. Dazu sind beide Gefässarten in ihrem Verlauf stark geschlängelt, namentlich die Venen. Die Macula lutea anscheinend frei von ophthalmoskopisch erkennbaren Veränderungen. Dagegen zeigen sich im untern inneren Quadranten, ungefähr in der Mitte zwischen Papille und Aequator, diffus zerstreut zahlreiche, punktförmige, theils gelbröthlich, theils gelbweisslich aussehende Herdchen, über welche die Netzhautgefässe unverändert hinwegziehen. Diese Flecken sind nicht scharf begrenzt, nur bemerkt man hie und da eine dichtere Anhäufung von Pigment an ihren Rändern. Ganz dieselben Plaques, ebenfalls in der mittleren Zone gelegen, finden sich, nur noch dichter neben einander stehend und zahlreicher, auch



Digitized by Google


Digitized by Google

rechten Auge. Der am 16. Mai erhobene Befund war kurz folgender:

L. A. $S = \frac{6}{12} + 1\ D$; Sn. I + 5,25 D; Lider leicht geschwellt; Conjunctiva spurweise injicirt; die brechenden Medien rein; an der temporalen Seite der Papille ein schmaler Conus.

L. A. $S = 0$; Lider ziemlich bedeutend verdickt. Am oberen Lide mehrere $^1/_2$ bis $^3/_4$ cm lange narbige Einziehungen; Conjunctiva palpebrarum stark geschwellt; Conjunctiva bulbi mässig hyperämisch und leicht serös durchtränkt. Am untern äusseren Cornealquadranten nahe dem Rande eine 2 mm lange, 1 mm breite strichförmige Trübung; Pupille mittelweit, reactionslos; Iris reizlos; Linse und Glaskörper rein; Opticus stark weisslich verfärbt. Die Retinalarterien scheinen völlig verschwunden zu sein (nirgends gewahrt man ein mit Sicherheit als Arterie anzusprechendes Gefäss); dagegen sind die Venen noch deutlich erkennbar, aber auch sie sind sehr verdünnt. Im untern äusseren Papillarquadranten, nahe der Eintrittsstelle der Vena centralis ret., eine nicht scharf begrenzte, rundliche, $^1/_5$ Papille grosse Apoplexie. Die Venen sind in ihrem retinalen Verlaufe leicht geschlängelt und in ihrer peripheren Ausbreitung stärker kalibrirt als in der centralen, so dass sie sich, je näher der Papille, um so mehr verjüngen. Jedoch ist die Stärke der Kalibrirung nicht überall mit Sicherheit erkennbar, indem oft die Contouren verschwommen sind, so dass es den Eindruck macht, als ob eine blutige Suffusion in den Gefässscheiden vorhanden sei. Dabei sind die Venen an einzelnen Stellen unterbrochen und leicht gedeckt; ferner zeigen sich an den venösen Bahnen eingestreut theils klumpenförmige, theils streifige Hämorrhagien mit dunklerem Centrum und hellerer Peripherie. Die Apoplexien sind besonders zahlreich in der oberen Netzhauthälfte; indessen erstrecken sie sich nicht über die mittlere Netzhautzone hinaus, sie sind vielmehr vorzugsweise in der Nähe der Papille localisirt. Chorioidea anscheinend von gröberen Veränderungen frei. —

Von den Verletzungen waren besonders interessant diejenigen, welche nicht allein einen Theil des Bulbus oder die Umgebung desselben betrafen, sondern welche auch die an das Auge angrenzenden knöchernen Theile in Mitleidenschaft gezogen hatten.

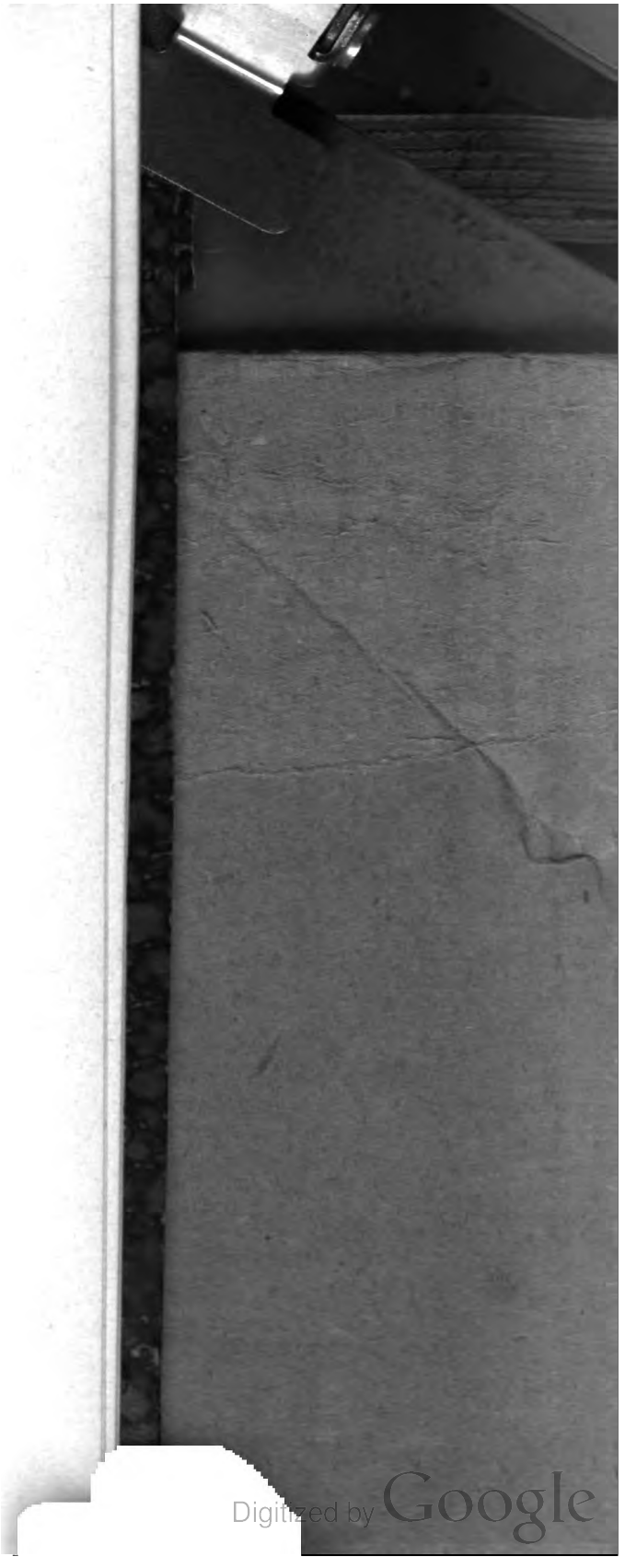

Digitized by Google

Seitdem durch die verdienstvollen Arbeiten von Berlin-Hölder auf den Causalnexus zwischen Orbitalfracturen und den darnach eintretenden Amaurosen aufmerksam gemacht und der Grund der letzteren auch pathologisch-anatomisch sicher gestellt ist, haben wir den derartig gelagerten Fällen eine besondere Aufmerksamkeit geschenkt. Da die Casuistik noch eine relativ spärliche geblieben ist, so scheint es uns nicht überflüssig zu sein, wenn wir einen der von uns beobachteten Fälle etwas genauer wiedergeben.

Am 26. Januar 1880 stellte sich der 48 Jahre alte Bergmann J. Pl. in der Klinik zur Untersuchung seiner Augen vor und theilte anamnestisch Folgendes mit:

Am 22. März 1879 erlitt der Patient eine schwere Verletzung dadurch, dass er beim Sprengen des Gesteins sich zu frühe der Pulvermine näherte. Die gesprengten Massen stürzten ihm in Folge dessen auf den Kopf. Er wurde zu Boden geworfen, verlor gleich die Besinnung, und erst nach ungefähr ½ Stunde kehrte dieselbe vollständig wieder. — Aus den ziemlich verworrenen Angaben des Patienten lässt sich mit Sicherheit nicht entnehmen, welche Theile des Kopfes Sitz der Verletzung waren. Doch scheint es, dass die linke Ober- und Unterkiefergegend, sowie die an der Schläfe befindlichen Partien hauptsächlichst attakirt waren. — Er wurde 8 Wochen in dem Bergwerkskrankenhause behandelt. Eine Sehstörung hat er unmittelbar nach der Verletzung nicht bemerkt.

Erst 5 Wochen später, als die in Folge des Insultes aufgetretene Lidschwellung an dem linken Auge zurückgegangen war, bemerkte der Verletzte, dass er auf diesem Auge nur noch Hell und Dunkel unterscheiden konnte. Seit 2 Monaten sieht er nichts mehr, und seitdem soll auch das Sehen auf dem rechten Auge viel schlechter geworden sein. — St. pr:

R. A. $S = \frac{6}{6}$; Sn. I $\frac{I}{II} + 2D$. Farbenperception nach jeder Richtung hin gut; ebenso keine erhebliche Beschränkung des Gesichtsfeldes. Lider, Bindehaut, Sclera, Cornea, Iris, Linsensystem, Glaskörper normal. Pupille ad maximum erweitert. Der Sehnerv, von querovaler Gestalt, hat ein normales Colorit. Auch ist die Retina frei von Veränderungen; ebenso die Chorioidea.

Digitized by Google

L. A. $S = 0$. In der Haut des oberen wie des unteren Lides zahlreiche Pulverincrustationen, sonst die Lider in ihrer Stellung etc. normal. Thränenorgane frei. Auch auf der Conjunctivalfläche des oberen Lides ein paar leichte Pulverincrustationen; desgleichen mehrere an dem temporalen Theile der Conjunctiva bulbi. In der Cornea etwa 2 mm vom Hornhautcentrum nach oben ein kleines punktförmiges Infiltrat; vordere Kammer von normaler Tiefe. Iris völlig reizlos. Pupille mittelweit, reactionslos. Linse in allen ihren Theilen durchsichtig, Glaskörper ebenfalls. Die Papille ist grauweisslich verfärbt. Sehr starke Excavation, die namentlich nach oben und innen und nach unten und innen ausgeprägt ist. Man sieht unten und innen zwei Arterien an den Papillarrand treten, dort abbrechen und erst wieder weiter unten im Sehnervenquerschnitt selbst als gemeinschaftlicher Ast zum Vorschein kommen. Die nach oben ziehende Hauptvene erfährt am Papillarrande ebenfalls eine nicht unbeträchtliche Knickung, und spricht sich dies namentlich in dem nach oben und innen ziehenden Erstlingsaste aus. Eine gleiche Knickung, wenn auch nicht so stark, sieht man an der nach unten und innen ziehenden Vene; ebenso eine weitere Unterbrechung der Gefässe an einer nach unten und aussen ziehenden Vene. Das Kaliber der Venen im Vergleich zu denen des rechten Auges entschieden verstärkt; auch zeigen die Venen in ihrer weiteren Ausbreitung auf der Netzhaut einen geschlängelten Verlauf. Die Retinalarterien gegenüber denen rechts etwas verdünnt. Dieselben zeigen ein exquisites Pulsationsphänomen. Dasselbe ist am deutlichsten ausgesprochen an der nach oben bogenförmig ziehenden Arterie. Tension bedeutend erhöht. — Als sonstige Zeichen der stattgehabten Verletzung waren vorhanden:

Eine starke Impression des unteren Theils des Seitenabschnittes des linken Stirnbeins, nahe bis 1 cm an die Linea semicircularis hinreichend. Eine mässig starke Auftreibung des linken Oberkiefers und des linken Jochbeines. Der linke ebenfalls verdickte Unterkiefer derart aus einander gesprengt, dass die hintere Hälfte des Bogens nach auswärts und nach oben von der vorderen steht. Ferner die linke Wangen-, Joch- und Stirnbeingegend von zahlreichen



Digitized by Google

strahligen, zum Theil die Musculatur durchsetzenden Narben durchzogen.

Paralysis n. facial. —

Die Mittheilungen über das Vorkommen von bindegewebigen Neubildungen in der Retina bzw. in den den inneren Schichten derselben zunächst gelegenen Theilen des Glaskörpers sind keine Seltenheit mehr; nur gehen die Ansichten der Autoren aus einander über die Entwicklungsweise bzw. die Genese derselben.

Wir haben dieses eigenartige Krankheitsbild in dem letzten Triennium zweimal gesehen.

Ohne uns in eine ausführliche Beschreibung des ophthalmoskopischen Befundes einzulassen — derselbe ist ja hinreichend genügend charakterisirt durch die exacten Schilderungen von Manz, Leber etc. — wollen wie nur die für die Genese etc. belangreichen Daten und Complicationen in unsern Beobachtungen in Kürze anführen.

In dem ersten Falle (eine 36jährige Fabrikarbeiterin aus Augsburg) war *S* beiderseits auf Erkennung der Handbewegung in 1—1½ m herabgesetzt. Farben alle sehr gut erkannt. Neben den Bindegewebssprossungen waren auf beiden Augen frische klumpenartige Retinalhämorrhagien und ältere Residuen derselben vorhanden. Ausserdem zahlreiche Glaskörpertrübungen. Die interne Untersuchung der etwas anämischen Person ergab keine auffälligen Störungen des Allgemeinbefindens (kein Herzleiden, keine Oxalate im Harn etc.).

Anamnestisch liess sich feststellen, dass Patientin bis zum Jahre 1870 ein ausgezeichnetes Sehvermögen besass. In diesem Jahre bemerkte sie im Spätsommer eines Tags eine plötzliche Verdunkelung des Sehens auf dem rechten Auge, die sich als „hin und her gehender Nebel“ kennzeichnete.

Einer vorübergehenden Besserung in den folgenden Monaten folgte Fastnachtssonntag 1871 eine neue Obnubilation auf beiden Augen, verbunden mit starken Schmerzen im Hinterkopfe.

Das Sehvermögen verfiel von nun ab unter anhaltenden Kopfschmerzen mehr und mehr, so dass sie 1873 nur noch grössere Gegenstände erkennen konnte. Anfangs dieses Jahres concipirte

Digitized by Google

die Kranke, und behauptet sie während der Schwangerschaft eine Besserung der centralen Sehschärfe in der Art bemerkt zu haben, dass sie wieder lesen und schreiben konnte.

3 Monate nach der am 5. Januar 1874 erfolgten Entbindung — dieselbe wie das Wochenbett waren ganz normal — traten nach einer Erkältung wiederum starke Verdunkelungen auf beiden Augen ein und nahm das Sehvermögen nach dieser Attake progressiv mehr und mehr ab.

Ebenso plötzlich setzte der Process bei dem 50 Jahre alten Kapuzinerpater J. N. von Lechfeld ein. Auch dieser hatte bis zum 15. November 1878 auf beiden Augen sehr gut gesehen. An diesem Tage trat eine Obscuration auf dem rechten Auge ein; Anfangs April 1879 gesellte sich dazu starkes Neblichtsehen auf dem linken Auge. Dies Sehvermögen verfiel so rapid, dass der Patient schon im Mai desselben Jahres nicht mehr im Stande war, selbst grössere Druckschrift zu entziffern. Immerhin war die Sehkraft des rechten Auges damals noch besser als die des linken. Am 5. September 1879 bemerkte indess Patient, dass er auch mit dem rechten Auge gerade so schlecht sah wie mit dem linken. Am 13. November 1881 kam der Patient in die Klinik.

Am Vorstellungstage war R. A. S = Handbewegung auf 2^{m}; L. A. S = Finger auf 1 Fuss Entf. Homocentrisches Licht gut erkannt; prompte Lichtlocalisation. Von Farben wurde auf dem rechten Auge nur sehr unbestimmt Roth, links gar keine mehr erkannt. Auch hier war die Complication mit frischen geballten retinalen Apoplexien und sehr zahlreichen Glaskörperblutungen gegeben. Der Harn enthielt weder Eiweiss, noch Zucker oder auch oxalsaure Salze.

Die innere Untersuchung ergab Folgendes (Herr Dr. Stumpf):

Brustorgane. Herzdämpfung stark verbreitet, beginnt am Knorpel der 3. Rippe und reicht noch rechts bis zur Parasternallinie, nach links bis über die Mamillarlinie nach aussen. Spitzenstoss nicht deutlich, im 5. Intercostalraum, etwas nach aussen von der Mamilla. Töne unrein, besonders der erste Ton an der Spitze, aber kein Klappengeräusch; zweite Gefässtöne nicht verstärkt. Action regelmässig. Auf den Lungen überall normaler Schall; Athmungs-



Digitized by Google

geräusch überall vesiculär, stellenweise leicht verschärft; keine Rhonchi. Lungengrenzen an normaler Stelle.

Abdomen ausgedehnt, nirgends empfindlich. Sehr mächtiger Panniculus. Kein Fluctuationsgefühl. In den abhängenden Partien des Abdomens geringe Dämpfung, die sich beim Lagewechsel deutlich verschiebt (freie Flüssigkeit in geringer Menge im Bauchraum). Lebergrenzen an normaler Stelle, unterer Leberrand deutlich zu fühlen, beträchtlich härter als normal, aber glatt, nirgends Unebenheiten zu fühlen. Milz nicht vergrössert.

Puls zeigt die Charaktere der erhöhten Spannung. Rückstosswelle abgeflacht; Elasticitätsschwankungen vermehrt, die erste derselben nahe an den Curvengipfel hinaufgerückt, so dass ein kleines Gipfelplateau entsteht. Zeitweilig Arhythmie.

XII. Amblyopien.

	ambulatorisch	klinisch
1. Simulatio amblyopiae et amauros.	4	3
2. Flimmerscotom	9	—
3. Amblyopia cerebralis	2	10
4. „ hypermetropica	34	16
5. „ c. myopia	4	18
6. „ ex anopsia	1	—
7. „ ex haemorrhagia	—	—
8. „ e scotom. centr.	2	5
9 „ e traumate	—	—
10. „ e causa ignota	17	14
11. „ saturnina	3	1
12. „ congenita	27	—
13. Hemeralopia	11	20
14. Daltonismus	21	11
	132	102

Einer von den mit Hemeralopie beobachteten Individuen war schon seit dem Jahre 1856 nicht weniger denn 8 mal in der Anstalt. Der Nachtnebel war stets ohne nachweisbare Ursache bald beim Eintritt des Frühjahrs, bald beim Beginn des Winters eingetreten.

Es wurde jedesmal eine Dunkelcur eingeleitet mit Heurteloup'schen Blutentziehungen, und konnte der Patient die letzten beiden Male nach 14 tägigem Aufenthalt in der Anstalt wieder völlig geheilt entlassen werden.

Digitized by Google

Ein eigenthümlicher Fall, der auch zu den Amblyopien zu rechnen ist, und der nicht wohl anders als die Theilerscheinung einer Atropinvergiftung gedeutet werden kann, war folgender.

Der 26 Jahre alte Klassverweser C. L. trat am 14. November 1881 in die Augenklinik ein.

Anamnestisch konnte Nachstehendes eruirt werden:

Der Patient hatte als Knabe in seinem 2. Lebensjahre sich mit einem Messer in das rechte Auge gestossen, und war er, soweit er sich erinnern kann, seitdem auf diesem Auge immer schwachsichtig. Im Jahre 1872 kam er zum ersten Male in die Klinik mit folgendem Befunde:

R. A. Auf der Cornea nahezu central eine 4—5^{mm} lange, vertical verlaufende Narbe, in welche der untere Irisabschnitt eingeheilt ist. Die circa hanfkorngrosse Pupille ist nach unten und aussen verzogen und nur in ihrer inneren Hälfte beweglich; sehr enge Vorderkammer; die Pupille ausgefüllt durch einen membranösen Nachstaar; die vorübergehende Hand wird erkannt; Tension des Bulbus anscheinend normal.

L. A. vollkommen reizlos; mit Concav 8 (altes System) wird normale Sehschärfe erzielt; ophthalmoskopisch zeigte sich eine leichte papilläre Hyperämie und ein schmaler Conus an der temporalen Seite der Papille; sonst nichts Abnormes.

Es wurde am 8. Mai 1872 die Extraction des Nachstaares nach aussen vollzogen. Dieselbe gelang theilweise unter Zuhilfenahme des Weber'schen Doppelhäkchens. Es ereignete sich indessen dabei ein mässiger Glaskörperverlust. Der Heilverlauf war aber ein guter, und wurde der Patient am 11. Juni mit $S = \frac{1}{8} + 6\,D$, Sn. VI $+ 12\,D$ entlassen.

Der Patient stellte sich am 15. Juli desselben Jahres wieder vor.

Der Sehrfolg auf dem rechten Auge war der gleiche geblieben, jedoch hatten sich nach der Angabe des Kranken in der letzteren Zeit auf dem linken Auge subjective Störungen eingestellt, die in Flimmern auf dem Auge und Halbsehen, namentlich bei lang anhaltender Arbeit, bestanden. Die perimetrische Aufnahme ergab damals eine ziemlich bedeutende Gesichtsfeldeinengung nach innen und unten. Daneben bestand in diesem

Digitized by Google

Quadranten eine sichelförmige Randpartie, in welcher der Kranke alles verschleiert sah. Der ophthalmoskopische Befund war, abgesehen von dem Conus an der Papille, ein durchaus negativer.

Der Patient wurde einer Dunkelcur unterworfen; indessen blieb der Befund durchweg der gleiche. Der Patient wurde am 5. August wieder entlassen und machte nun eine 7wöchentliche Kaltwassercur durch. Am 21. October desselben Jahres kam der Patient wieder in die Klinik.

In dem Krankenbogen findet sich erwähnt, dass der Befund auf dem rechten Auge der gleiche geblieben war; auf dem linken Auge bestand die starke Einengung des Gesichtsfeldes nach der medialen Seite hin noch fort.

Am 9. April 1873 wurde zum ersten Male eine starre Erweiterung der Pupille auf dem linken Auge festgestellt; das Sehvermögen war nahezu normal; Sn. I in 5 Zoll Entfernung geläufig gelesen.

Jetzt machte der Patient das Eingeständniss, dass er schon vor seinem ersten Eintritt in die Anstalt sich häufig atropinisirt habe, angeblich weil er ohne Atropinisation nicht im Stande gewesen sei, längere Zeit anhaltend zu arbeiten.

Der Kranke machte wiederum eine 8tägige Dunkelcur durch und wurde in Bezug auf die Sehschärfe in gleichem Zustande entlassen. Die Gesichtsfeldaufnahme ergab nur noch eine mässige Einschränkung desselben nach innen. Am 28. April 1876 stellte sich der Kranke wiederum in der Ambulanz vor: die Pupille war ad maximum dilatirt (8 mm Durchmesser). Der Patient hatte seit seiner letzten Entlassung andauernd das Auge aus dem schon angegebenen Grunde atropinisirt gehalten.

Ein Specialcollege, den der Kranke kurz zuvor consultirt, hatte eine Netzhautablösung auf dem linken Auge diagnosticirt. Die in unserer Klinik vorgenommene ophthalmoskopische Untersuchung liess dagegen nichts davon erkennen.

Der Patient hat von 1876 an bis zum eingangs erwähnten Tage des erneuten Eintrittes sich tagtäglich 2mal atropinisirt mit stetig steigender Concentration des Atropins (von 0,02 bis 1,0 : 30,0). Die Erscheinungen des Flimmerns sowohl wie des Halbsehens traten

Digitized by Google

jedesmal mit grösserer Intensität wieder auf, sobald die Einträufelungen von Atropin unterlassen wurden.

Der am 14. November 1881 erhobene St. pr. war rechts im Allgemeinen der gleiche, wie er oben skizzirt ist.

Auf dem linken Auge $S = \frac{1}{1} - 4{,}5\ D$; starre Erweiterung der Pupille; ophthalmoskopisch: brechende Medien etc. normal. Conus c. pap.

Perimetrisch zeigte sich die äussere Gesichtsfeldhälfte mit Ausnahme des centralen Theiles völlig erhalten. Etwa bei 20 nach aussen vom Mittelpunkt des Perimeters in ziemlich gleichem Umfang sich nach unten und oben erstreckend, gegen die mediale Hälfte des Gesichtsfeldes weiter werdend, ist eine Zone abzugrenzen, in welcher der Patient alles trüb sieht. Diese Zone erstreckt sich medial nahe bis an 50 im horizontalen Durchmesser und schliesst nach oben und innen bei 40°, ebenfalls mit 50 nahezu geradlinig gegen einen zur vorerwähnten äusseren Gesichtsfeldhälfte (in der deutlich gesehen wird) gehörigen Abschnitt ab; auch nach unten und innen ist diese trübe Zone gegen die Partie des Gesichtsfeldes, in der deutlich gesehen wird, bei 150° in 45 ziemlich scharf linear abgesetzt. Mit der medialen Grenze dieser trüben Zone fällt die mediale Grenze des Gesichtsfeldes zusammen. Der Fixationspunkt wird ziemlich deutlich gesehen.

Angesichts der anamnestisch sicher gestellten Atropinvergiftung konnten therapeutisch als Antidota nur 2 Mittel in Frage kommen: das Morphin und das Pilocarpin. Ersteres Mittel längere Zeit andauernd zu appliciren wäre nicht rathsam gewesen, hätte man den Kranken nicht anderseits der Gefahr aussetzen wollen (hier zu Lande ist der Morphinismus eine nur zu verbreitete Krankheit), aus der Scylla in die Charybdis zu fallen.

Wir entschlossen uns daher, angesichts des günstigen Erfolges, den das Pilocarpin bei acuter Atropinvergiftung entfaltet hat (vgl. Rauder's Mittheilungen), zu diesem. In jedem Falle lag keine Contraindication gegen das Mittel vor; im Gegentheil, es hatte den Vorzug, gleichzeitig 2 Wirkungen zu üben. War die Gesichtsstörung nur zurückzuführen auf die Accommodationslähmung und die starre Erweiterung der Pupille, so liessen sich diese durch das Alkaloid der Jaborandi beseitigen. War aber die trübe Zone des

Digitized by Google

Gesichtsfeldes bedingt durch eine verminderte Perception der entsprechenden Netzhautpartie in Folge einer seichten, mit dem Spiegel nicht erkennbaren Abtrennung der Netzhaut von der Aderhaut, so konnte sich die resorptionsanregende Kraft des Mittels hinzugesellen.

Der Erfolg hat diesen Kalkül auf das glänzendste bestätigt. Tägliche Einspritzungen von 0,02 Pilocarpin mit Aufenthalt in einem mässig verdunkelten Zimmer brachte den ganzen Complex der Krankheitserscheinungen zum Verschwinden. Es liess sich neben der zunehmenden Verengerung und Bewegungsfähigkeit der Pupille ein Herausrücken der getrübten Zone gegen die mediale Grenze des Gesichtsfeldes constatiren, und konnte der Patient am 30. Tage nach begonnener Cur völlig genesen entlassen werden.

Bei der Aufdeckung von Simulationen von Amblyopien sind wir mit den bekannten Mitteln (Burckhardt etc.) immer zum Ziele gekommen.

Bei der Entlarvung von Amaurosen hat uns der unseres Wissens von Schweigger zuerst empfohlene doppelseitige Occlusionsverband bei geriebenen Simulanten (2 mal) zum erwünschten Ziele geführt.

Die Amblyopia saturnina wurde 4 mal diagnosticirt. In einem Falle, welcher den 24 Jahre alten Malergehilfen X. W. betraf, hatte der Patient seit 8—10 Tagen bemerkt, dass er die Farben nicht mehr genau unterscheiden konnte, auch die centrale Sehschärfe sei seit jener Zeit stark gesunken.

Der Befund war kurz folgender:

$S = \frac{6}{60}$, Sn. II beiderseits; Opticusgrenzen leicht verwischt; Venen etwas geschlängelt; Arterien verschleiert. Schon 3 Wochen später war das Sehvermögen wieder ein normales. Die Therapie bestand in wiederholten Blutentziehungen.

XIII. Motilitätsstörungen.

	ambulatorisch	klinisch
1. Lähmungen der Augenmuskeln:		
a) Paralysis n. oculomotor. compl.	6	7
b) „ „ „ incompl.	2	1
c) „ „ quarti	—	1
d) „ „ sexti	7	6
e) „ „ septimi	2	—
Transport	17	15

Digitized by Google

	ambulatorisch	klinisch
Transport	17	15
2. Krämpfe der Augenmuskeln:		
Nystagmus	28	5
3. Strabismus:		
a) Str. convergens c. Hypermotropia	65	51
b) „ „ „ Myopia	7	2
c) „ „ „ Amblyopia et Amaurosi . . .	3	10
d) „ divergens c. Myopia	12	3
e) „ „ „ Hypermetropia	5	0
f) „ „ „ Emmetropia	—	5
g) „ „ „ Amblyopia et Amaurosi . . .	20	6
h) Insufficientia musc. rect. int.	8	2
	165	99

Bei den Lähmungen haben wir mit grossem Erfolge die von Michel empfohlene orthopädische Behandlung geübt.

Die Aetiologie der Muskelstörungen war entweder eine traumatische oder eine sog. rheumatische, oder sie liess sich auf constitutionelle Syphilis zurückführen.

Eine Trochlearislähmung, für die anamnestisch kein anderer Anhaltspunkt als eine Erkältung herangezogen werden konnte, heilte schon nach 7tägigem Bestehen, ohne dass irgend etwas anderes als Einreibungen mit Jodsalbe gebraucht worden waren.

Ein angeborenes Fehlen eines Muskels, bzw. eine starke Atrophie desselben musste angenommen werden bei dem 7jährigen Hutmacherssohn A. B. von Holzkirchen. Die sehr aufmerksame Mutter gab mit Bestimmtheit an, dass das linke Auge von Geburt an eine starke Einwärtsstellung gehabt habe. Die Geburt des Knaben war eine durchaus normale gewesen. Der Knabe hatte völlig normale Sehschärfe; Refractionsanomalien etc. waren nicht vorhanden. Nur blieb das linke Auge, während das rechte bei Fixation eines vorgehaltenen Gegenstandes der Bewegung desselben nach links folgte, starr in der Medianlinie stehen. Bei der Wendung in der entgegengesetzten und nach andern Richtungen zeigte das linke Auge dagegen dieselbe Excursionsbreite wie das rechte.

Die versuchsweise Anwendung der Michel'schen Methode und der Electricität blieb durchaus erfolglos. Der Knabe stellte sich vor einem Jahre wieder vor, und war der Zustand des Auges durchaus der gleiche geblieben.

Digitized by Google

XIV. Krankheiten der Thränenorgane.

	ambulatorisch	klinisch
1. Krankheiten der Thränendrüse:		
a) Abscessus glandulae lacrymalis	—	1
2. Affectionen der Thränenröhrchen:		
a) Verstopfung und Unwegsamkeit	37	—
3. Krankheiten des Thränenschlauches:		
a) Dacryocystitis catarrhalis	—	5
b) „ blennorrhoica	60	28
c) Fistula sacci lacrymalis	1	—
d) Stenosis duct. naso-lacrymal.	20	6
e) Fremdkörper im Thränenkanal	1	—
f) Vulnus sacci lacrymalis	—	1
	119	41

Von den Erkrankungen der Thränenorgane verdient die Behandlung der Dacryocystoblenorrhöe und ihrer Folgezustände eine kurze Erörterung.

Es sind kürzlich noch von Schreiber an der Hand einer ziemlich grossen Casuistik der Hallenser Augenklinik die vorzüglichen Erfolge der Berlin'schen Exstirpation des Thränensackes hervorgehoben werden.

Wir üben dieselbe ebenfalls seit 3—4 Jahren und haben reichlich Gelegenheit gehabt, uns mit der Technik der Operation sowohl, wie mit dem Heilverlauf, als auch endlich mit den definitiven Erfolgen vertraut zu machen.

Was die Operation auf den ersten Blick nicht gerade in einem vortheilhaften Lichte erscheinen lassen könnte, ist die Thatsache, dass mehrere Operateure genöthigt waren, wegen eines Recidives dieselbe zu wiederholen. Indessen daran dürfte wohl meist der Umstand schuld gewesen sein, dass nur ein kleiner Bruchtheil der Thränensackumhüllung excidirt wurde, während der grössere Theil zurückblieb.

Auch wir haben anfänglich, auf die günstigen Mittheilungen von Saemisch vertrauend, uns mehrfach begnügt (namentlich wenn das Operationsterrain durch eine starke Blutung verdunkelt wurde) mit einer solchen Partialexcision und haben dann ebenso wie andere Praktiker leicht Recidive auftreten sehen. Seitdem wir indessen die noch in der Tiefe zurückgebliebenen Theile der membranösen Umhüllung mit einem Bistouri nach allen Richtungen hin

Digitized by Google

mit zahlreichen Kreuz- und Querincisionen versehen, haben wir das Auftreten von Recidiven nicht mehr beobachtet.

Eine vollständige Auspräparirung des ganzen Thränensackes scheint uns bei der versteckten Lage des grössten Theiles der Thränensackwandung in den meisten Fällen nicht recht gut möglich zu sein. Zumeist tritt ja schon gleich nach der Excision des vorderen Theiles derselben die von einigen Gegnern der Berlin-schen Operationsmethode so gefürchtete Blutung aus Aesten der Arteria angularis ein, und ist man dann genöthigt, während des noch übrigen grösseren Theiles der Operation völlig im Dunkeln zu arbeiten.

Die Anwendung des scharfen Löffels, der Schreiber so sehr das Wort redet, dürfte übrigens bei der Dünnheit des Thränenbeines und der sich daran anschliessenden Lamina papyracea des Siebbeines immerhin die eine Gefahr in sich bergen, dass man gar leicht eine von diesen dünnen Knochenlamellen zerstört. Da man dazu mit tiefgreifenden Incisionen in die Rückwand ebenso weit kommt, so liegt kein Grund vor, dem energischeren Verfahren den Vorzug zu geben.

Die Operation wurde, da sie ja gewöhnlich längere Zeit in Anspruch nimmt, immer in der Narcose ausgeführt.

Der Heilverlauf war durchweg ein guter, und was die Methode vor allen Dingen vor den bisher bei der Dacryocystoblennorrhöe üblichen Operationen empfiehlt, ist die erhebliche Abkürzung der Heildauer. Während beispielsweise bei der sog. Petit'schen Incision mit nachfolgender Anwendung des Lapis in Substanz gewöhnlich 1—2 Monate vergehen, ehe sich die Operationswunde definitiv geschlossen hat, kommt man bei der Verödung des Thränensackes mittels der Exstirpation in gut gelungenen Fällen durchschnittlich in einem Drittheil dieser Zeit zum Ziele. Dabei ist die Nachbehandlung eine viel weniger schmerzhafte und die Sicherheit vor Recidiven nicht nur gewiss ebenso gross, sondern grösser.

Wir können daher ebenfalls die Entfernung des Thränensackes den Praktikern auf das wärmste empfehlen. Sowohl die Ectasien des Thränensackes wie überhaupt die chronischen Dacryocystoblennorrhöen und das Bestehen von fistulösen Oeffnungen des Thränensackes geben eine Indication für dieselbe.

Digitized by Google

Wie hochgradig übrigens unter Umständen die Erweiterung des Thränensackes sich gestalten kann, zeigte der Fall, welcher die 42jährige Zimmermannsfrau W. R. von Beilngries betraf.

Dieselbe bemerkte in ihrem 14. Lebensjahre, also vor 28 Jahren, in der Gegend des inneren Lidwinkels am linken Auge eine kaum erbsengrosse Geschwulst, die nach einer Gesichtsrose aufgetreten sei. Dabei habe das Auge seit der Zeit beständig „geflossen" und seien in der Frühe die Augen immer durch eingetrocknete Secretmassen verklebt gewesen. Die Geschwulst liess sich anfangs durch Druck beseitigen und floss bei einer derartigen Manipulation aus dem unteren Thränenröhrchen eine reichliche Menge schleimig-eitrigen Secretes in den Conjunctivalsack. Eine mehrfache Incision der Geschwulst war resultatlos; vielmehr wurde dieselbe allmählich immer grösser, bis sie ihre gegenwärtige Dimension erreichte.

Es zeigte sich bei der Aufnahme in der Gegend des inneren Augenwinkels eine den grössten Theil des Unterlides einnehmende, von 3 feinen linearen Narben durchzogene, über walnussgrosse, pralle rundliche Geschwulst mit sonst normaler, in Falten abhebbarer Haut überkleidet. Die Ränder des unteren Augenlides leicht excoriirt; Madarosis cil.; leichtes Ectropium; auf Druck auf die Geschwulst entleert sich eine mässige Menge schleimig-eitrigen Secretes, jedoch collabirt dieselbe nicht völlig.

Die aus dem unteren Thränenpunkt sich entleerenden Secretmassen waren stark übelriechend.

Es wurde die ganze Geschwulst, die sich bei der Operation, wie schon diagnosticirt, als der herniös erweiterte Thränensack herausstellte, leicht und mühelos entfernt; nur war die Operation durch eine ziemlich starke Blutung complicirt. Schon 3 Wochen später konnte die Patientin geheilt entlassen werden. Ein Recidiv kehrte nicht wieder.

Digitized by Google

XV. Krankheiten des Gesammtbulbus.

	ambulatorisch	klinisch
1. Contusiones	26	1
2. Hydrophthalmus	11	—
3. Phthisis ex blennorrhoea neonator.	5	2
4. „ traumatica	16	13
5. „ ex alia causa	73	13
6. Anophthalmus ex operatione (enucleatio)	47	17
7. „ e traumate	—	—
8. Microphthalmus	1	—
	179	46

Was die operativen Eingriffe am Gesammtbulbus angeht, so haben wir auch einige Male die Neurotomia optico-ciliaris geübt. Während in 2 Fällen dieselbe ohne jede erhebliche Reaction verlief, war dagegen ein Fall in Bezug auf den Operations- und den Heilverlauf ein complicirter.

Die Operation wurde in üblicher Weise vollzogen; es trat indessen nach der Durchschneidung des Opticus eine ganz beträchtliche retrobulbäre Blutung ein, so dass der Bulbus weit aus seiner Höhle heraustrat. Der Versuch, denselben in die Orbitalhöhle zurückzudrängen, gelang nicht. Es wurde ein Occlusivverband angelegt: Nachmittags klagte der Patient über starke Kopfschmerzen; dabei fühlte er sich sehr abgeschlagen. Tags darauf wurde das Allgemeinbefinden wieder besser, auch die Kopfschmerzen waren geringer; Protrusion des Bulbus die gleiche wie Tags zuvor. Weiterhin gesellte sich zu derselben eine heftige Schwellung der Conjunctiva bulbi, und bekam dieselbe an der Insertion des Rectus externus ein gangränöses Aussehen. Es wurde der einfache Schlussverband durch Occlusion mit Gummibinde ersetzt, und ging darunter der stark protrudirte Bulbus allmählich wieder zurück. Es stiess sich die erwähnte Conjunctivalpartie brandig ab, und auch der benachbarte periphere Theil der Cornea begann necrotisch zu zerfallen. Am 17. Tage p. oper. war der Bulbus endlich vollkommen in die Orbitalhöhle zurückgetreten; die innere Hälfte der Conjunctiva sclerae war noch etwas chemotisch geschwellt, die Cornea vollständig macerirt. Am 31. Tage p. oper. wurde der Patient auf seinen Wunsch entlassen.

Digitized by Google

Ueber den weiteren Verlauf sind wir nicht in der Lage etwas zu berichten. Bemerkt mag noch werden, dass die Operation wie die Nachbehandlung unter antiseptischen Cautelen stattfand.

XVI. Krankheiten der Orbita.

	ambulatorisch	klinisch
1. Periostitis und Caries der Orbitalknochen	2	2
2. Neoplasmen	2	—
3. Morbus Basedowii	4	—
4. Corpus alienum	1	—
5. Tenonitis	—	2
	9	4

Die Tenonitis erstreckte sich einmal nur auf einen Theil der Tenon'schen Kapsel, das andere Mal war dieselbe in ihrer Totalität von der entzündlichen Schwellung befallen.

1. Der 30 Jahre alte Schuhmacher L. R. kam am 17. April 1880 in die Klinik mit der Angabe, seit 8 Tagen augenkrank zu sein. Eine Ursache für die Entstehung des gegenwärtigen Leidens wusste der Patient nicht anzugeben.

R. A. $S = \frac{6}{6}$; Sn. I. Durchaus normale Verhältnisse.

L. A. $S = \frac{6}{6}$; Sn. I. Conjunctiva palpebrae stark injicirt; Conjunctiva bulbi rings um die Cornea in Form eines sulzig aussehenden, blassrothen Walles stark über die Hornhaut hervorspringend. Die Plica semilunaris ist verstrichen. Die Wulstung geht auch auf die Uebergangsfalten über, und tritt namentlich die untere beim Blick nach oben als ein starker Wulst heraus. Ophthalmoskopisch zeigte sich ausser einer etwas stärkeren Füllung der Retinalvenen keine Veränderung; auch im Uebrigen war ausser einer geringen Beweglichkeitsbeschränkung des Auges nach allen Richtungen hin keine Anomalie bemerkbar. Bulbus ist nicht vorgetrieben. Der Patient klagte über mässige Schmerzen in der Stirn- und Schläfegegend; ein auf das Auge ausgeübter Druck war nicht schmerzhaft. Auch sonst war das Allgemeinbefinden des Kranken durchaus ein gutes.

Es wurden anfänglich local kalte Umschläge angewandt, dabei eine energische Ableitung auf den Darmkanal eingeleitet. Darunter ging die Schwellung derartig zurück, dass dieselbe am 7. Tage nur

Digitized by Google

noch in der unteren Bulbusvorderfläche vorhanden war. Die Chemose in der letzteren Partie hielt indessen noch längere Zeit an. Es wurde zeitweilig die Kälte ausgesetzt und ein gut schliessender Druckverband angelegt, dabei intercurrent oberflächliche Scarificationen angewendet. Am 40. Tage nach der Aufnahme war die Affection völlig beseitigt, und wurde der Patient entlassen.

Weitaus interessanter war der 2. Fall, vor allen Dingen dadurch, dass sich bei ihm ein sichereres ätiologisches Moment gegeben fand in dem Vorausgehen eines heftigen Nasencatarrhs, und dass, nachdem auf dem ersten Auge das peribulbäre Zellgewebe ergriffen war, sich einige Tage später auch der Process in gleicher Weise auf dem rechten Auge zu entwickeln begann.

Der 26 Jahre alte Dienstknecht M. S. kam am 21. Februar d. J. in die Augenklinik. Derselbe, von gesunden Eltern abstammend, — ebenso erfreuen sich die noch lebenden Geschwister eines besten Wohlseins — gab an, seit 8 Tagen an einem heftigen Schnupfen zu leiden. 2 Tage vorher bekam er in der Nacht einen heftigen Schüttelfrost, und am andern Morgen war die Umgebung des linken Auges geschwollen. Es stellten sich Schmerzen in dem Auge ein. Dazu kam in der darauffolgenden Nacht wiederum ein Schüttelfrost. Es nahmen die Schmerzen im linken Auge zu und griffen auch auf die Stirn- und Schläfenseite über.

Status praesens:

R. A. $S = \frac{6}{6}$; Sn. I wird in 5 Zoll Entfernung gelesen; auch sonst Alles normal.

L. A. $S = \frac{6}{12}$, keine Gläserverbesserung; Sn. I wird in 6 Zoll Entfernung geläufig gelesen.

Das obere Lid hängt völlig unbeweglich herab, ist sehr stark geschwellt und nahe um das Doppelte seines Höhendurchmessers vergrössert; ausserdem ist dasselbe mit seiner Vorderfläche derartig vorgedrängt, dass es sogar die senkrecht durch die Glabella gelegt gedachte Frontalebene um $^1/_2{}^{cm}$ nach vorne überragt; dabei ist es blauröthlich verfärbt. In die Schwellung mit einbezogen ist auch die obere Augenbrauengegend, jedoch fehlt hier die Röthung. Fluctuation ist nicht vorhanden. Bei Durchtastung des oberen Orbitalrandes zeigt sich der gerade ober dem medialen Augen-

Digitized by Google

winkel gelegene Abschnitt desselben auf Druck sehr empfindlich, und erstreckt sich diese empfindliche Partie nahezu auf ein Drittel der ganzen obern Orbitalumrandung. Dabei fühlt sich das obere Lid heisser an als das gesunde; die Beweglichkeit desselben ist derart beschränkt, dass es nur um $^1/_3$ cm gehoben werden kann; auch das untere Lid ist leicht geschwellt; die Conjunctiva bulbi ragt in ihrem untern Theile in Form eines etwa $^3/_4$ cm Höhendurchmesser haltenden, die grösste Breite der Lidspalte einnehmenden chemotischen Wulstes aus der letzteren hervor. Auf diesem Wulst, durch den die Bindehaut von der Sclera um $^3/_4$ cm abgedrängt ist, nimmt man zahlreiche sich verästelnde Gefässstämmchen wahr. Durch die Conjunctivalschwellung ist auch die Plica semilunaris stark nach vorne gedrängt; dieselbe ebenfalls mässig geschwellt und stark injicirt. Diese chemotische Infiltration hört in dieser Stärke etwas oberhalb der Augapfelmitte auf; jedoch ist auch die obere Conjunctiva bulbi chemotisch von ihrer Unterlage abgehoben. Die Cornea nahezu wie in einem Krater liegend; nur an den beiden Begrenzungen im horizontalen Meridian ist die Conjunctiva dicht der Sclera anliegend. Zwischen dem untern chemotischen Wulst und dem Rande des unteren Lides, welch letzteres durch den Wulst stark nach vorne gedrängt ist, eine mässige Menge eingetrockneten Secretes. Die Beweglichkeit des Bulbus ist sehr stark beschränkt; nach unten bewegt er sich nur um 1 mm, nach oben um 2 mm, nach innen um 3 mm, nach aussen um 3—4 mm. Dabei ist der Bulbus um $1^1/_2$ bis 2 cm aus der Orbitalhöhle nach vorne gedrängt, nicht gleichmässig, sondern von der Medianlinie um 3 mm nach aussen und um 2 mm nach unten. Doppelbilder werden keine angegeben. Cornea etc. von normalem Aussehen; Retinalvenen anscheinend etwas geschlängelt und stärker kalibrirt; Arterien leicht verdünnt; Temperatur 38,2.

Es wurden anfangs kalte Umschläge verordnet, dabei innerlich Magnes. sulfuric. gereicht. Da indessen die kalten Umschläge nicht vertragen wurden, so wurde zur Anwendung der feuchten Wärme übergegangen.

Tags darauf waren die Kopfschmerzen geringer, auch die Schwellung der Lider anscheinend etwas zurückgegangen, desgleichen die Protrusion des Bulbus.

Digitized by Google

Therapia cont. In der folgenden Nacht stellte sich wiederum ein Schüttelfrost ein; das innere Segment des oberen Orbitalrandes auf Druck viel empfindlicher. Dabei stellte sich jetzt auch Röthung und Schwellung des rechten oberen und unteren Augenlides und der angrenzenden Wangengegend ein.

Es wurden neben den warmen Umschlägen nunmehr auch mehrmals täglich wiederholte Ausspritzungen der Nase mit lauwarmer 4 proc. Borsäurelösung (nach Gietl) vorgenommen.

Am 26. Februar Nachmittags wieder heftiger Schüttelfrost; Temperatur 40,0; Abends stellte sich profuser Schweiss ein; die Temperatur fiel auf 38,2.

Am folgenden Morgen normale Temperatur (37,2); Schwellung und Chemose des linken oberen Lides noch stärker; die Infiltration erstreckt sich über die linke Schläfengegend bis an das Ohr. Jetzt auch deutlich Fluctuation wahrnehmbar. Rechts: Lidschwellung etc. völlig vergangen.

Durch die vorgenommene Incision ($2\frac{1}{2}^{cm}$ breiter Einschnitt, hart unter dem medialen Theil des Margo supraorbitalis) entleerte sich eine reichliche Menge stark übelriechenden, jauchigen Eiters. Dabei liess sich mit der Sonde constatiren, dass die ganze obere Knochenlamelle rauh war.

Es wurde eine Drainage eingelegt und täglich die Wundhöhle mit Carbol ausgespritzt; die Schwellung des Lides ging mehr und mehr zurück, ebenso die Protrusion des Bulbus; am 26. März d. J. konnte der Patient völlig genesen entlassen werden.

Der Ausgangspunkt für diese Tenonitis kann wohl nicht anders als in dem vorausgehenden Nasencatarrh gesucht werden. Dafür spricht vor allem der Umstand, dass mit der Behandlung desselben der auf dem rechten Auge in gleicher Weise beginnende Process auf das Schnellste coupirt wurde.

XVII. Anomalien der Refraction.

	ambulatorisch	klinisch
Myopia	604	94
Hypermetropia	507	59
Anisometropia	24	9
Astigmatismus hypermetrop.	10	15
„ myopic.	6	9
	1151	186

Digitized by Google

XVIII. Anomalien der Accommodation.

	ambulatorisch	klinisch
Presbytia c. Emmetropia	321	92
„ „ Hypermetropia	24	52
„ „ Myopia	29	17
Asthenopia accommodat.	14	3
Paralysis et Paresis accommodat.	5	4
Spasmus accommodat.	5	—
	398	168

Digitized by Google

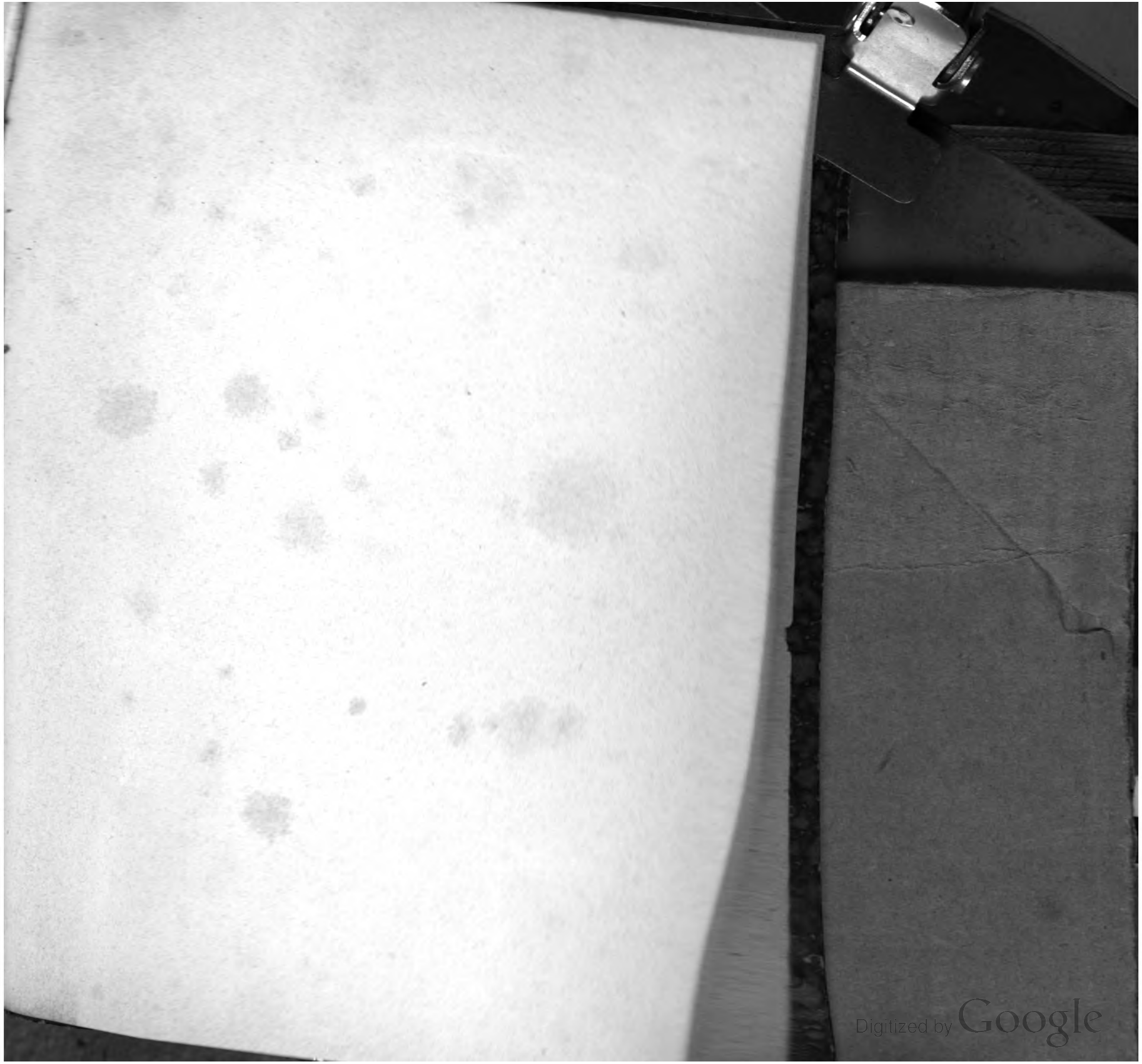
Digitized by Google


Digitized by Google

Digitized by Google

LANE MEDICAL LIBRARY

This book should be returned on or before
the date last stamped below.

Dr. Günther Nagel

Digitized by Google

216372

RE
48
M58
v.1
1882
STEAM

1
1882

MUENICH
Munich. Universität.
Augenklinik. Mitt.
78519

NAME

DATE DUE

Digitized by Google


Digitized by Google